




LETTERS
SCIENCE
ARTS
AGRICULTURE
KNOWLEDGE



CENTRALBLATT

FÜR PRAKTISCHE

AUGENHEILKUNDE.

HERAUSGEGEBEN

VON

DR. J. HIRSCHBERG,
O. HON.-PROFESSOR AN DER UNIVERSITÄT BERLIN,
GEH. MED.-RAT.

ACHTUNDDREISSIGSTER JAHRGANG.

MIT ZAHLREICHEN ABBILDUNGEN IM TEXT.



LEIPZIG
VERLAG VON VEIT & COMP.
1914

Druck von Metzger & Wittig in Leipzig.

Inhalt.

I. Original-Aufsätze.

II. Klinische Beobachtungen.

Sachregister.

* Originalartikel.

Autorenregister.

* Originalartikel.

Centralblatt

für praktische

AUGENHEILKUNDE.

Herausgegeben von

Prof. Dr. J. Hirschberg, Geh. Med.-Rat, in Berlin.

Monatlich ein Heft. Preis des Jahrganges 12 Mark. Zu beziehen durch alle Buchhandlungen des In- und Auslandes und die Postanstalten des Deutschen Reiches.

1914. Achtunddreißigster Jahrgang. Januar.

[Aus der Universitäts-Augenklinik in Kasan (Rußland).]

Noch einige Beobachtungen über das lokale Amyloid der Konjunktiva (und Kornea).

Von Dr. **Valentin Adamük.**

In der letzten Zeit hatte ich wieder Gelegenheit einige Fälle von lokalem Amyloid der Konjunktiva (in einem Falle auch gleichzeitig der

Kornea) zu beobachten, welche zu demjenigen seltenen pathologischen Prozeß gehören, in dem vieles noch rätselhaft und strittig ist. Das Interesse der Ophthalmologen für diese wirklich interessante pathologische Erscheinung hat nicht nachgelassen, was daraus hervorgeht, daß alljährlich immer neue und neue Mitteilungen über beobachtete Fälle zur Veröffentlichung gelangen. In diesen Mitteilungen tritt eigentlich nach wie vor dieselbe Meinungsverschiedenheit über die Mitbeteiligung der verschiedenen Gewebselemente an der Degeneration, über den primären Ausgangspunkt des Prozesses zutage. So stellen manche Autoren die Mitbeteiligung und desto mehr die Hauptrolle der Zell-Elemente im Prozesse in Abrede und neigen der Ansicht zu, daß das Amyloid, was auch meiner Meinung nach vollkommen richtig ist, eine Art Belag darstellt. Andere Autoren weisen demgegenüber wiederum auf die Degeneration der Zell-Elemente selbst hin. Schließlich wird auch die alte Ansicht wiederholt, wonach die gesamten Zellen die Amyloidbildner seien, während man als feststehend betrachten kann, daß die Rolle der gesamten Zellen im Gegenteil nichts anderes ist als Resorption der abgelagerten Amyloidmassen, die gegenüber den betreffenden lebenden Geweben einen Fremdkörper abgeben.

Dies alles veranlaßt mich, zu der in Rede stehenden Frage wieder das Wort zu ergreifen, da meine jetzigen Untersuchungen alles, was ich in der Monographie „Lokales Amyloid der Conjunctiva“ (Dissertation, Kasan 1907) darüber gesagt habe, vollauf bestätigen und mich in meiner früheren Position festigen. Damals verfügte ich über 11 Beobachtungen aus der Augenklinik in Kasan. Im ganzen waren zu jener Zeit in der Literatur 102 Fälle bekannt. Diese Zahl schließt auch 21 Fälle ein, in denen bei relativ ähnlichem klinischen und histologischen Bilde die Untersuchung der degenerierten Gewebe der Konjunktiva das Fehlen der spezifischen Amyloidreaktion ergab, so daß diese Fälle dem Hyalin zugezählt werden mußten.

Zu diesen Fällen müssen jetzt noch die Beobachtungen aus den letzten Jahren hinzugefügt werden: Steiner (1), Schieck (2), Eleonskaja (3), Tschistiakow (5), Wernke (6), Zeemann (7), Almann (8), Del Monte (9), Sandmann (10), Ask (11), Kolominski (12), Wäzold (15), Ishihara (14) (amyloide Degeneration), Telepnew (15), Rumschewitsch (16), Smolaninow (17), Weinstain (18), Morax und Landrieu (19) (hyaline Degeneration).

Das klinische Bild ist in beiden Fällen bisweilen ähnlich, so daß man nach dem äußeren Aussehen allein nicht mit Bestimmtheit sagen kann, um was es sich im betreffenden Falle handelt: um Amyloid oder Hyalin. Die äußeren Merkmale der amyloidartig, bzw. hyalinartig degenerierten Konjunktiven, welche Vossius (20), Raehlmann (21) u. a. denselben zuzueignen versuchten, haben sich nicht immer als zuverlässig erwiesen. Bisweilen [Beobachtungen von Arnstein (22), Wagner (23), Poriwajew (24),

Raabe (25) u. a.] stellte man in ein und demselben Falle, sogar in ein und demselben Präparat, das Vorhandensein sowohl von Hyalin als auch von Amyloid fest. In den Beobachtungen von Kubli (26) hatte der Patient an dem einen Augenlide Hyalin, an dem andern Amyloid. In einem der Fälle (im 3. Fall) von Rumschewitsch (27) konstatierte man nach Entfernung der amyloidartig degenerierten Gewebe des Augenlides im entstandenen Rezidiv nicht mehr Amyloid, sondern hyaline Degeneration. In den Beobachtungen von Scimemi (28) fand man bei einem Patienten 5 Monate nach der operativen Entfernung der amyloidartig degenerierten Gewebe in den zurückgebliebenen Wucherungen nur Hyalin. In andern Fällen beobachtete man bisweilen zunächst Hyalin-Degeneration, wobei das Hyalin mit der Zeit gleichsam die chemischen Eigenschaften (d. h. die typischen Färbereaktionen) des Amyloids annahm. Diese letzteren Beobachtungen führten zu der jetzt allgemein verbreiteten Ansicht, daß das Hyalin ein Vorstadium des Amyloids sei. Auf den genetischen Zusammenhang des Amyloids und Hyalins überhaupt hat als erster Recklinghausen (29), in bezug auf die Konjunktiva Raehlmann hingewiesen; dieser letztere Autor hält es ebenso wie Th. Saemisch (30) jedoch für möglich, daß das Amyloid sich direkt bilden könne, ohne daß ein Hyalin-Stadium vorausgeht. Andrerseits kann auch das Hyalin längere Zeit hindurch als solches bleiben, ohne in Amyloid überzugehen. Im Falle von Rogmann (31) fand man Hyalin in einer Augenlid-Geschwulst, welche der Patient 20 Jahre hatte.

Nichtsdestoweniger ist es nicht möglich, eine klinische Grenze zwischen amyloider und hyaliner Degeneration der Konjunktiva streng zu ziehen, wie es auch in chemischer Beziehung vorläufig unmöglich ist, eine scharfe Grenze zwischen der amyloiden und hyalinen Substanz zu konstruieren. Ich will auf diese Seite der Frage, der ich in meiner Monographie genügend Raum gewährt hatte, jetzt nicht mehr eingehen. Man betrachtet jetzt das Amyloid als einen Eiweißkörper, nur wird ihm von verschiedenen Forschern unter den Eiweißkörpern nicht die gleiche Stelle eingeräumt. Bekanntlich ist das Hauptunterscheidungs-Merkmal des Amyloids seine Reaktion mit Jod, besser mit Jod und Schwefelsäure, und die Metachromasie mit den Anilin-Farben. Von diesen letzteren wirken, wie die Beobachtungen ergeben haben, besonders gut das Grübler'sche Cresylechtviolett (in Form einer 1 $^0/_0$igen wäßrigen Lösung).

Die Untersuchungen von Krawkow (32) haben ergeben, daß das Amyloid eine Verbindung eines Eiweiß-Körpers mit Chondroitin-Schwefelsäure darstellt, und diese letztere ist es auch, der eigentlich die Eigenschaft zukommt, die spezifischen Reaktionen zu geben.

Wie aus den Beobachtungen hervorgeht, entwickelt sich das Amyloid der Konjunktiva hauptsächlich bei Personen, die im blühenden Lebensalter stehen; der größte Prozentsatz (über 50 $^0/_0$) entfällt nach meinen Berechnungen auf das Alter von 21—35 Jahren. Der Prozeß steht mit dem

allgemeinen Gesundheitszustand des Menschen in keinem Zusammenhang. Er wird dementsprechend auch bei Personen von kräftigem Körperbau und vorzüglichem Ernährungszustand beobachtet. Überhaupt ist das Amyloid der Konjunktiva ein rein lokaler Prozeß. Die Entwicklung des Prozesses geht sehr langsam vor sich, und wir hatten in unsrer Klinik einmal einen Fall, in dem die Entwicklung des Amyloids über 12 Jahre lang gedauert hat. Und nur als Ausnahme können die Fälle von STROEHMBERG (33), RAEHLMANN (21), KUBLI (26) angeführt werden, wo die amyloiden Wucherungen sehr rasch vor sich gingen. Der Prozeß ist bald einseitig, bald beiderseitig. Und wiederum muß auf Grund der veröffentlichten Fälle hervorgehoben werden, daß auf die einseitige Affektion 73,56 $^0/_0$, auf die beiderseitige 26,43 $^0/_0$ entfallen.

Der Lieblingssitz des lokalen Amyloids sind die Konjunktiva der Augenlider und die Übergangsfalten (94,79 $^0/_0$). Bisweilen beginnt der Prozeß an der Conjunctiva bulbi und kann (in 30,76 $^0/_0$) auf dieses Gebiet auch beschränkt bleiben. Ziemlich häufig (in 23,89 $^0/_0$ der Fälle) wird die Plica semilunaris in den Prozeß hineingezogen. Amyloid der Caruncula lacrimalis wird in 9,89 $^0/_0$ der Fälle beobachtet.

Alle diese Tatsachen sind in aller Ausführlichkeit in meiner oben erwähnten Monographie wiedergegeben, während ich sie jetzt nur kurz, nebenbei erwähne. In der Monographie sind auch die klinischen Erhebungen aller beschriebenen Fälle vorgebracht, beginnend mit den Fällen von OETTINGEN (34), der im Jahre 1871 als erster Amyloid der Konjunktiva als besondere Krankheitsform beschrieben hatte. Das Amyloid der Konjunktiva wird bei Trachomkranken so häufig beobachtet (beispielsweise hatten in unserm Rayon fast alle Patienten mit Amyloid auch Trachom), daß man eine zeitlang dachte, ob nicht das Trachom die direkte Ursache der in Rede stehenden Art von Degeneration ist. Die klinischen Beobachtungen haben jedoch ergeben, daß das Amyloid der Konjunktiva sich keineswegs ausschließlich bei Trachomkranken entwickelt, wenn auch eine gewisse latente, disponierende Rolle des Trachoms in unserm Falle unzweifelhaft erscheint.

Meine Experimente (35) mit künstlicher Herstellung von Amyloid an Augenlidern von Tieren durch Injektion von Bouillonkulturen des Staphylococcus aureus in das Gewebe der Konjunktiva und durch dadurch bedingte Etablierung eines andauernden Entzündungsprozesses weisen darauf hin, daß amyloidartige Substanz mit ihren charakteristischen Reaktionen auf Anilin-Farben in den Geweben der Konjunktiven gerade unter den erwähnten Bedingungen einer andauernden Entzündung auftritt. Weil der Beginn des amyloiden Prozesses schleichend, latent ist, und den Kranken nicht ernstlich belästigt, bekommen wir erst Patienten mit weiteren Entwicklungsstadien der Krankheit zu sehen, wo entweder die vergrößerten Lider den Kranken zu entstellen beginnen, oder die Ptosis schon das Sehen behindert.

Zu dieser Zeit ist die amyloide Substanz auch histologisch bereits vollständig entwickelt. Mit andern Worten, wir sind nicht in der Lage, für die Untersuchung des pathologisch-anatomischen Materials die frühesten Entwicklungsstadien des Prozesses zu erlangen. Das ist der Grund, daß die Histogenese selbst bis auf den heutigen Tag noch nicht ganz geklärt ist.

Bei der Untersuchung der im nachstehenden wiederzugebenden neuen Fälle, die ich in der Universitäts-Augenklinik zu beobachten Gelegenheit hatte, interessierte ich mich aber hauptsächlich für die Frage der Anteilnahme, der Rolle der Zell-Elemente im Prozesse der Entstehung des Amyloids, wenn es auch nicht ganz ausgeschlossen ist, daß die Untersuchung dieses Prozesses weniger zur Histologie als zur Histochemie gehört.

Fall I. Patient P. K., 29 Jahre alt, Bauer, sonst vollkommen gesund und kräftig gebaut, sprach in der Klinik zum ersten Male im Jahre 1909 vor. Er gab an, schon seit langer Zeit augenkrank zu sein, und tatsächlich ergab die Untersuchung narbiges Trachom. In Behandlung war der Patient nicht. Im letzten Jahre will er bemerkt haben, daß das untere Lid des rechten Auges sich zu vergrößern begann. Dann begann dasselbe auch am unteren linken Augenlid. Die Vergrößerung ging langsam vor sich. Nichtsdestoweniger verengte sich, wie es der Patient selber zu bemerken begann, die Augenspalte immer mehr und mehr. Die Furcht, daß die Augenlider das Auge vollständig schließen würden, veranlaßte den Patienten, ärztliche Hilfe nachzusuchen. Subjektive Empfindungen hatte der Patient nicht. Bei der Untersuchung boten die beiden unteren Augenlider eine bedeutende Konvexität ihrer vorderen Oberfläche dar. Am stärksten schien das untere Lid des rechten Auges vergrößert und verdickt zu sein. Die oberen Lider zeigten normale Größe und Dicke. Die Haut der affizierten Augenlider machte den Eindruck einer vollkommen normalen und beweglichen; ihre Konjunktiven waren stark hypertrophiert, gleichsam infiltriert, zeigten blaßgelben Schimmer, waren glatt und fühlten sich schließlich fest und elastisch an. Die Konjunktiven der Bulbi und diese selbst zeigten keine Abweichungen von der Norm. Dem Patienten wurde ein bedeutender Teil der hypertrophierten Konjunktiven entfernt. Die Heilung erfolgte per primam; die Augenlider haben sich in bedeutendem Grade verkleinert und sind weicher geworden. Die entfernten Gewebe waren blutarm und zeigten an den Querschnitten eine vollkommen gelbe Farbe und waren nur an der Oberfläche von einem weißlichen Saum wie von einer Kapsel umgeben. Die Konsistenz war elastisch. Zum zweiten Male ließ sich der Patient im Jahre 1913 aufnehmen. Nach den Angaben des Patienten hatte die Besserung, welche durch die Operation erzielt worden war, nicht lange angehalten. Nach und nach begannen auf der inneren Oberfläche die unteren Lider neue Wucherungen aufzutreten, so daß die Lider sich wieder vergrößerten. Tatsächlich waren die unteren Augenlider jetzt noch mehr vergrößert als beim ersten Male; das untere Lid des

rechten Auges war sogar etwas ektropioniert. Die konjunktivalen Oberflächen desselben waren mit saftigen, höckrigen Wucherungen bedeckt, die am Augenwinkel besonders stark entwickelt und gelblich gefärbt waren. Diese letzteren wurden auch fortgeschnitten. Sie zeigten an der Oberfläche derb elastische Konsistenz, während sie in der Tiefe locker waren und schon bei bloßer Berührung mit der Pinzette rissen. Diese tiefen Teile hatten einen noch stärker ausgesprochenen gelblichen Schimmer. Blutung gering. Heilung per primam. Während der nächsten Monate wurde Rückbildung der zurückgebliebenen Wucherungen der Konjunktiva beobachtet.

Mikroskopische Untersuchung.

Die aus dem zuerst entfernten Gewebe angefertigten Präparate zeigten, daß die Objekte mit mehrschichtigem, stark entwickeltem Epithel bedeckt sind, welches stellenweise in 12 Schichten liegt. Die innere Grenze des Epithels ist eine unregelmäßige. Sie schickt an vielen Stellen Fortsätze aus, welche in das darunter liegende, stark infiltrierte Gewebe hineingehen. Inmitten des Infiltrats sieht man zahlreiche Zellen, die, wie die entsprechenden Färbungen ergaben, zum Typus der Plasmazellen gehören. Etwas tiefer ist das Infiltrat geringer, so daß die Präparate eine deutlichere, fasrige Struktur zeigen. In den Zellen selbst sind Veränderungen nirgends zu sehen, aber schon in den oberflächlichen Schichten des Präparats beginnen abgesonderte, vollkommen homogene Gebilde aufzutreten, die auch bei starken Vergrößerungen dasselbe Aussehen bewahren. In der Nähe des Epithels sind diese Gebilde noch von sehr geringer Größe, übertreffen aber immerhin die Zellen mehrere Male an Größe. Diese Gebilde sind bald mehr oder minder rund, bald zeigen sie zahlreiche Fortsätze, sind wie gelappt, wobei die Zwischenräume zwischen diesen Fortsätzen mit denselben Infiltratzellen ausgefüllt sind. Bisweilen sieht man in der Nähe von größeren Schöllchen auch einzelne Riesenzellen, die in unmittelbarer Nähe der in Rede stehenden homogenen Gebilde liegen. Je tiefer, desto größer werden diese homogenen Schöllchen, so daß sie bisweilen den größeren Teil des Gesichtsfeldes des Mikroskops einnehmen. Zwischen den Schöllchen verlaufen Schritt auf Schritt ziemlich breite, bindegewebige Zwischenschichten, was dem Präparat stellenweise einen gleichsam alveolaren Charakter verleiht. Man hat den Eindruck, als ob die homogenen Schöllchen eingekapselt wären. Wie dies fast stets der Fall zu sein pflegt, zeigt die Mehrzahl der Gefäße in den zu untersuchenden Geweben vollkommen homogene Wandungen mit nur erhaltenem Endothel. Bisweilen waren die großen Schöllchen von einigen solchen Gefäßen durchbohrt, deren Wandungen im vollsten Sinne des Wortes mit der umgebenden homogenen Masse verschmolz. Die Bearbeitung der Präparate mit Jod-Schwefelsäure und mit verschiedenen Anilin-Farben ergab, daß die verschiedenen homogenen Gebilde zweifellos amyloider Natur sind. Die amyloiden Gebilde machten

den Eindruck fremder Elemente, die in das Grundgewebe der Konjunktiva eingesprenkelt sind. Affiziert war nur die Konjunktiva, da in den entfernten Geweben auch nicht eine Spur der tieferen Schichten des Augenlides nachzuweisen war. Die Gewebselemente waren am Prozeß unmittelbar nicht beteiligt; in den Zell-Elementen waren irgendwelche Erscheinungen von Homogenisation nirgends zu sehen. Auch fehlte die Amyloidreaktion. Die Untersuchung der beim zweiten Male entfernten Gewebe ergab einen noch weiteren Fortschritt der amyloiden Degeneration. Ein großer Teil der Präparate bestand aus einzelnen, ziemlich großen vollkommen homogenen Gebilden, die nur selten geschichtet waren und Kerne überhaupt nicht enthielten. Zell-Elemente sah man nur in den Wänden der Zwischenschichten, welche die erwähnten Gebilde voneinander trennten. Die ab und zu vorkommenden Gefäße zeigten vollkommen homogene, degenerierte Wandungen, an denen nur das Endothel erhalten war. Die Amyloidreaktion war ebenso stark ausgeprägt wie im ersten Falle. Degeneration der Zell-Elemente wurde wiederum kein einziges Mal festgestellt.

Fall II. Patient G. G., 37 Jahre alt, Bauer. Trachoma III. Patient hatte keine regelmäßige Behandlung gehabt. Das obere Lid des rechten Auges ist vergrößert, wie umgestülpt. Die Hautdecken des Lides sind unverändert, während von der konjunktivalen Seite in der Gegend des Lidknorpels eine ovale, ziemlich große Geschwulst hervorragt, welche fast den ganzen Knorpel einnimmt. Frei war nur der äußerste, ziliare Teil des Knorpels in Form eines kleinen Streifens. Die Geschwulst ist vom Gewölbe scharf abgegrenzt. Ihre Konsistenz ist hart, elastisch, ihre Oberfläche etwas höckrig. Die Farbe der Konjunktiva ist mattrosa. Die Geschwulst hat sich in den letzten Monaten rasch zu vergrößern begonnen, während der Beginn der Entwicklung unbemerkt geblieben ist. Subjektive Empfindungen sind nicht vorhanden. Der Allgemeinzustand des Patienten ist ein guter. Dem Patienten wurde folgende Operation vorgeschlagen: Extirpatio tarsi palpebr. super. oculi dextri. Es wurden sämtliche neugebildeten subkonjunktivalen Wucherungen samt dem Lidknorpel entfernt. Anlegung von Ligaturen. Heilung per primam.

Mikroskopische Untersuchung.

Das Objekt stellt ein mandelförmiges Gebilde dar, welches den Umfang des normalen Tarsus mindestens um das Dreifache überragt. Auf den Schnitten sieht man gut erhaltene Meibom'sche Drüsen. Das ganze Gewebe erscheint stark infiltriert, wobei die Zellen außerordentlich dicht nebeneinander liegen. Das Zwischengewebe läßt sich kaum unterscheiden. Die Anzahl der Gefäße ist sehr gering. Weit gefäßreicher ist derjenige Teil des Präparats, der der konjunktivalen Seite entspricht. Hier zeigen einige Gefäße homogene, strukturlose, oder kaum sichtbar geschichtete Wandungen. Die Zell-Infiltration ist hier im Gegenteil geringer. Viele

Zellen gehörten zum Typus der Plasmazellen. In der Nähe der konjunktivalen Seite treten sogar Stellen hervor, welche direkt kernarm sind, und hier sehen wir kein ungewöhnliches, fasriges Bindegewebe, sondern breite homogene Bänder, die scharf konturiert sind und stellenweise sogar in Bruchstücke zerfallen. Gewöhnliche Farben werden von diesen Stellen mangelhaft aufgenommen, während die Bearbeitung der entsprechenden Präparate mit Amyloidreagentien zeigt, womit wir es hier zu tun haben. Stellenweise konnte man beobachten, daß die Fasern, die zunächst normale Struktur haben, dann nach und nach ihrem ganzen Verlaufe entlang der Homogenisation mit nachfolgendem Zerfall in charakteristische homogene amyloide Gebilde anheim fallen. Solche Gebilde lagen stellenweise auch abgesondert inmitten von relativ wenig veränderten Bindegewebsfasern. An diesen Stellen zeigten die Präparate Übereinstimmung mit den im vorangehenden Falle beschriebenen. Degeneration der Zell-Elemente wurde nicht beobachtet. Riesenzellen kamen nicht vor. Hier war somit der Prozeß in der subkonjunktivalen Seite des Augenlides lokalisiert. Es lagen, wie im vorangehenden Falle, charakteristische Ablagerungen von Amyloid im Gewebe und gleichsam Infiltration der fasrigen Elemente mit solchen Massen vor.

(Schluß folgt.)

Klinische Beobachtungen.

Angeborene Linsenverschiebung bei Vater und Sohn.

Von San.-Rat Dr. Kretschmer in Liegnitz.

Der 5jährige Gustav B. wurde mir am 12. Oktober 1913 von der Mutter wegen schlechten Sehens vorgestellt. An beiden Augen schlotterte die Iris in ihrer oberen Hälfte; nach Atropinisierung wurde beiderseits der Linsenrand als dunkle Bogenlinie außen und unten sichtbar, so daß ein sichelförmiges Segment im Pupillargebiete frei blieb, durch das der Augenhintergrund mit Konvex 10 D. erkennbar war, während dies durch die Linse hindurch ohne korrigierendes Glas möglich war.

Eine genauere Prüfung der Sehschärfe konnte nicht erfolgen, doch sah der Knabe mit + 10 D. erheblich besser und wurde mit solcher Brille und der Anweisung zu Übungen entlassen.

Als ihn nach 3 Wochen der Vater wieder vorstellte, fiel sofort dessen schlechtes Sehen auf. Es zeigte sich bei ihm ebenfalls beiderseitige Linsenverschiebung, aber nicht symmetrisch, sondern parallel nach derselben Richtung (rechts nach außen-oben, links nach innen-oben) und mit größeren linsenfreien Pupillarsegmenten, die schon bei unerweiterter Pupille den Linsenrand hervortreten ließen, während die Linsen teilweise Trübung aufwiesen. Sehschärfe mit + 10 D. beiderseits = $^5/_8$, mit + 12 D. wird kleine Druckschrift gelesen. Entsprechende Brille.

Gesellschaftsberichte.

1) Berliner Ophthalmologische Gesellschaft.

Vorsitzender: Herr Krückmann. Schriftführer: Herr Wertheim.

Sitzung vom 27. November 1913.

1) Herr West (a. G.): Krankenvorstellung.

2) Herr Ziemssen: Bei dem 59jährigen Patienten, welcher wegen einer auf Lues beruhenden Sehnerven-Atrophie des linken Auges in Behandlung kam, wurde als Nebenbefund eine außergewöhnliche Pigmentierung der rechten Hornhaut gefunden. Es zieht etwa von der Mitte des inneren Hornhautrandes ein feiner aus kleinen, braunen Punkten zusammengesetzter oberflächlicher Pigmentstreif in horizontaler Richtung fast bis an das Pupillargebiet. Am Hornhautrande ist der Reif breiter und zeigt mehrere kleine Ausstrahlungen nach oben. Außerdem ist der Limbus corneae im ganzen Umkreis und die Conjunctiva sclerae im äußeren unteren Abschnitt stark pigmentiert. Am anderen Auge finden sich nur einzelne Pigmentstellen am Limbus corneae. Im übrigen bieten die Augen auch im Hintergrund keine besonderen Pigment-Anhäufungen dar.

Am Körper fällt eine pechschwarze Pigmentierung der Brustwarzenhöfe und eine blassere einzelner Hautabschnitte, so auf der rechten Stirnseite und im Rücken auf.

Ein besonderes ursächliches Moment für diese Erscheinungen hat sich nicht feststellen lassen.

3) Herr Römer und Herr Kochmann (a. G.). Römer berichtet über fortgesetzte Untersuchungen, die er zusammen mit Kochmann über die Wirkung des Koma-Serums auf gesunde Tiere angestellt hat. Dem Koma-Serum wohnt die Fähigkeit inne, bei gesunden Tieren eine Hypotonie der Augen herbeizuführen. Die Konzentration der in ihm enthaltenen Stoffe ist offenbar eine verschiedene; zuweilen reichen schon 3 ccm aus, zuweilen sind 10 ccm erforderlich, um eine länger dauernde Senkung des intraokularen Druckes herbeizuführen. Diese hypotonierende Wirkung des Koma-Serum kann nicht auf osmotische Vorgänge zurückgeführt werden, sondern muß auf eine spezifische Substanz bezogen werden. Auch beim experimentellen Diabetes ist nur dasjenige Serum wirksam, welches von Tieren stammt, die im Koma zugrunde gehen. Eine Möglichkeit, bei pankreasexstirpiertem Hunde das Koma-Diabetikum mit Sicherheit zu erzeugen, wurde leider bisher noch nicht gefunden.

4) Herr Krückmann: Über die Möglichkeit und die therapeutische Wirkung einer natürlichen und künstlichen Temperatur-Erhöhung im Auge.

Vortr. berichtet über Diathermie-Experimente, die er gemeinsam mit Privatdozent Dr. Telemann in Königsberg ausgeführt hat. Im ganzen wurden ungefähr 130 Versuche gemacht, darunter 100 am lebenden Auge vom Kalb und vom Kaninchen. Das menschliche Auge wurde bis jetzt unberührt gelassen. Dr. Telemann hatte einen sinnreichen Apparat konstruiert, um mit einer thermoelektrischen Nadel die Temperatur der Kornea genau zu messen und an einer selbstgefertigten Skala zu registrieren. Als Hauptergebnis fand sich, daß das Wärmeleitungs-Vermögen der Gewebe

ungefähr parallel geht mit ihrem elektrischen Widerstande, sowie daß die Augenhüllen und namentlich die Hornhaut ungefähr einen dreimal so hohen Widerstand besitzen wie das Augeninnere, und daß sie dementsprechend nach den Gesetzen der Termopenetration eine dreimal so große Erwärmung erfahren müssen, als dieses. Infolgedessen führen starke Hochfrequenzströme sehr oft zur Verbrennung der Kornea, während der Augen-Inhalt keine wesentliche Erwärmung erfährt. Dieser dissoziierten Erwärmung der Augenhäute und des Augeninhalts arbeiten entgegen eine gewisse Wärmestauung im Augeninnern, die besonders am toten Auge hervortritt, am lebenden Auge jedoch bis zu einem gewissen Grade durch die nivellierende Tätigkeit der Blut-Zirkulation usw. wieder ausgeglichen wird. Am meisten ist der Schädigung ausgesetzt und wohl auch am empfindlichsten die Kornea. Immerhin kann sie bei richtiger Versuchsanordnung ohne Schädigung bis auf 45° erhitzt werden. Die nach dem Dafürhalten der Autoren erwähnte richtige Versuchsanordnung besteht darin, daß die Stromzuführung der Hornhaut mit einer flüssigen Elektrode ausgeführt wird, wodurch punktförmige Verbrennungen, wie sie bei festen Elektroden an Stellen des vermehrten Kontaktes entstehen, mit Sicherheit vermieden werden. Diese flüssige Elektrode besteht aus einer ellipsoiden Glaskammer, in der sich eine leitende durchsichtige Flüssigkeit befindet, die auf das Auge so appliziert werden kann, daß der Strom gezwungen wird, durch die Kornea hindurch in das Auge einzutreten. Vergleichsversuche mit breiten Elektroden, die fest auf die geschlossenen Lider aufgesetzt wurden, ergaben, daß der auf diese Weise zugeführte Strom zur Hauptsache sich den widerstandsloseren Weg um den Bulbus herum wählt und letzteren somit kaum erhitzt. Die erwähnte Glaskammer diente gleichzeitig dem Zwecke, auch die Temperatur in der Kornea selbst ohne Einstechen einer thermoelektrischen Nadel in dieselbe in ganz bestimmter Weise zu messen. Füllt man nämlich in die Glaskammer eine Flüssigkeit, die einen gleichen elektrischen Widerstand besitzt, wie die Kornea, so erhitzen sich die beiden widerstandsgleichen Leiter, nämlich die stromzuführende Flüssigkeit und die Kornea durchaus parallel. Verwendet man also eine derartige Flüssigkeit, als die beispielsweise eine Mischung von 12,5 physiologischer Kochsalzlösung auf 100 destillierten Wassers gefunden wurde, so kann man durch ein Quecksilber-Thermometer, das die Temperatur direkt oberhalb der Kornea mißt, Schlüsse auf die Temperatur innerhalb der Kornea selbst ziehen. Mit diesem Hilfsmittel wurde am lebenden Auge eine Reihe von interessanten physiologischen Tatsachen gefunden und erklärt; unter andren auch, daß das Auge in seinen äußeren Hüllen einen ausgezeichneten Schutz gegen elektrische und thermische Einflüsse besitzt, und daß es speziell in bezug auf thermische Einflüsse einen ausgezeichneten Wärme-Isolator darstellt, wie z. B. eine Thermosflasche.

Sitzung vom 11. Dezember 1913.

1) Herr Römer und Herr Kochmann (a. G.) haben sich in experimentellen Untersuchungen noch einmal mit der Frage des Zustandekommens der intraokularen Drucksteigerung nach subkonjunktivalem Kochsalz-Reiz beschäftigt.

Das Zustandekommen dieser Drucksteigerung ist noch vollständig unaufgeklärt.

In Versuchen, bei denen Blutdruck und Augendruck graphisch registriert

wurden, zeigte sich, daß auch bei subkonjunktivaler Injektion von destilliertem Wasser der intraokulare Druck steigt. Ferner kann der Verlauf der intraokularen Drucksteigerung durch lokale Anästhesierung des Auges in ihren verschiedensten Formen wesentlich beeinflußt, bzw. ganz unterdrückt werden. Die einzelnen Anästhetika wirken dabei verschieden. Mit einer Reflexwirkung ist die Frage allein nicht zu erklären.

In den Beziehungen zwischen Blutdruck und Augendruck ist ferner der maßgebendste Faktor die Art der Blutverteilung im Organismus, wie aus einer Reihe von Narkose-Versuchen mit den verschiedensten Mitteln erwiesen werden kann. Die Äther-Narkose läßt die intraokulare Drucksteigerung nach subkonjunktivalem Kochsalz-Reiz vollständig unbeeinflußt, während beispielsweise in der Chloroform-Narkose diese Drucksteigerung im Auge völlig ausbleibt, auch wenn bei genauer Dosierung der Narkose der Blutdruck nicht herabgesetzt wird. Versuche mit Amylnitrit ergeben, daß sogar bei Sinken des allgemeinen Blutdruckes der Augendruck steigt.

2) Herr Lewinsohn: Vorstellung. (Fall von willkürlichem Nystagmus.)

3) Herr Schwartzkopff demonstriert einen Fall von Evulsio nervi optici.

Das rechte Auge wurde von einem während des Durchschlagens emporschnellenden Baumstamme schräg von vorn getroffen. $1^1/_2$ stündige Ohnmacht. Äußerlich verhältnismäßig geringer Reizzustand, keine Motilitätsstörung, Tension gegen das normale linke Auge leicht herabgesetzt.

Ophthalmoskopisch präsentiert sich die Stelle der Ausreißung an der temporalen Papillenhälfte als tiefschwarzer, längsovaler Spalt, der sich nach wenigen Tagen mit weißen Massen ausfüllte (Exsudat, bzw. Fibrin). Die nasale Papillenhälfte wird von dichten Glaskörper-Blutungen verdeckt, die anfangs synchron mit der Carotis pulsierten. Mit Ausnahme des peripheren nasalen Fundus ist die Netzhaut durch Blutungen, Ablösungen und Ödem schwer geschädigt und funktionslos. Temporal vorgehaltene Finger werden entsprechend der nasalen intakten Netzhautpartie in etwa $1^1/_2$ m gezählt.

4) Herr Greeff: Neue Methoden makroskopische Augenpräparate in natürlichen Farben zu konservieren.

Vortr. geht zuerst die früheren Methoden durch, vermittelst derer Bulbi zu Demonstrationszwecken konserviert werden. Das erste wirklich brauchbare Verfahren wurde 1883 von Pristley Smith angegeben. Halbe Bulbi wurden in runde Gläser in Gelatine eingelegt. Die Methode ist nicht mehr zu empfehlen, obgleich sie noch viel angewendet wird. Die Präparate halten sich nicht sehr lang und alle Farben gehen verloren.

Dieselben Nachteile haften den sehr schwer ausführbaren Trockenmethoden durch reines Terpentinöl an. 1898 empfahl Vortr. das Formalin in $5^0/_0$ iger Lösung, in dem sich die Farben, besonders das Tapetum retinale ausgezeichnet und für immer halten. Die Kornea bleibt durchsichtig, die Linse trübt sich. Es werden 10 Jahre alte Präparate nach dieser Methode angefertigt vorgelegt, welche die Farben prächtig zeigen, so als wenn die Bulbi von gestern stammten. Nur ein wichtiger Farbstoff geht verloren, das ist der Blutfarbstoff.

Es lag nahe, die Kaiserling'sche Flüssigkeit anzuwenden, welche in manchem Museum eine neue und glänzendere Epoche herbeigeführt hat, jedoch schrumpfen in ihr die Bulbi zu sehr, auch wenn sie mit allen Vorsichtsmaßregeln angewendet wird. Sie ist deshalb für unsre Zwecke nicht

recht zu gebrauchen. Besser schon ist die Pick'sche Lösung, die ebenfalls den Blutfarbstoff erhält. Zunächst kommen die Bulbi in die Pick'sche Härtungs-Flüssigkeit (Formalin 50, Karlsbader Salz 50, aquae dest. 1000) für 12—24 Stunden. Es ist vorteilhaft, vorher etwas Flüssigkeit in den Glaskörperraum einzuspritzen.

Nun kommen die Bulbi je 10 Minuten in Alkohol zu 70 und 80 %, dann eine halbe Stunde in 96 %, zuletzt in die Pick'sche Aufbewahrungsflüssigkeit (Natr. antic 150, Glycerin 250, Aqua dest. 500).

Am besten ist aber folgendes Verfahren: Der Bulbus wird 12 bis 24 Stunden in 5 %iger Formalin-Lösung gehärtet, dann durchgeschnitten, dann in Alkohol, wie oben geschildert und schließlich in Pick'sche Aufbewahrungsflüssigkeit. In dem Formalin verschwindet allerdings schon der Blutfarbstoff; wenn man es aber nicht länger als angegeben anwendet, so sieht man die Farben in dem Alkohol alsbald wiederkehren.

5) Herr C. Hamburger: Über die Ernährung des Auges.

Die herrschende Lehre nimmt an, daß das Auge von einem langsamen, aber meßbaren Strom durchflossen werde. Die Quelle sei der Ciliarkörper, der Verlauf gehe durch die Pupille, die Mündung erfolge in dem engen Schlemm'schen Kanal. Diese Strömung verhält sich demnach umgekehrt, wie jede andre; denn jede Strömung, ob groß oder klein, ist eng an der Quelle, breit hingegen an der Mündung.

Von den Gründen, die für die Ciliarfortsätze als Quellgebiet angeführt werden, seien drei herausgegriffen; sie sind, ebenso wie die andren, hinfällig. 1. Der blutreiche Bau; trotz seines Blutreichtums ist aber der Ciliarkörper nicht nach dem Typ einer sezernierenden Drüse gebaut, denn er besteht nicht aus Capillaren, sondern aus Venen. 2. Ein embryologisches Moment: die Vorderkammer soll sich erst bilden, wenn nach Zerreißung der Pupillarmembran das Kammerwasser aus den Ciliarfortsätzen nach vorn Zutritt hat. Vortr. demonstriert jedoch ein Auge mit intakter Pupillarmembran bei schön ausgebildeter Vorderkammer aus dem Ende des 6. Fötalmonats. 3. Es soll zwar Augen ohne Iris, aber nicht ohne Ciliarkörper geben. Auch das ist unrichtig. Vortr. zeigt Augen vom Hecht, Schlei, Seeteufel usw. ohne jedes Rudiment eines Ciliarkörpers; auch die Eidechse (Lacerta viridis), die dem Menschen um eine volle Stufe in der Tierreihe näher steht, hat nach Hess keinen Ciliarkörper. — Direkt gegen die Auffassung des Ciliarkörpers als Quelle einer ständigen Strömung spricht 1. daß jedesmal, wenn er absondert, sein Sekret grob verschieden ist vom physiologischen, 2. daß er sich refraktär verhält gegen diffusible Substanzen. Zu den Beobachtungen mit Fluoresceïn fügt Vortr. solche mit Äscorceïn, welches gleichfalls nur in der Vorderkammer (am unberührten Auge) erscheint. Läßt man solche Augen gefrieren und zersägt sie, so erweist sich immer nur das Eis der Vorderkammer, nicht aber das der Hinterkammer oder des Glaskörpers gefärbt.

Zufluß und Abfluß des Auges nehmen keine Sonderstellung ein vor andren Körperhöhlen; der Abfluß erfolgt nicht durch Filtration, sondern durch Resorption von Zelle zu Zelle. Alle Abteilungen und Gefäßprovinzen des Auges transsudieren und resorbieren, aber alles außerordentlich langsam. Als Quelle einer meßbaren intraokularen Strömung kommt der Ciliarkörper nicht in Frage.

2) Ophthalmologische Gesellschaft in Wien.

Vorsitzender: Prof. O. Bergmeister. Schriftführer: Doz. H. Lauber.

Sitzung vom 27. Oktober 1913.

O. Bergmeister stellt einen Patienten vor, der mit folgendem Befunde zur Beobachtung kam. Beim Hämmern war ihm ein Eisensplitter gegen das linke Auge geflogen. Eine Eintrittspforte war nicht zu erkennen. Ein kleiner Eisensplitter lag horizontal in der Pupille, und eine kleine Öffnung war in der Iris knapp am nasalen Pupillarrande sichtbar. Am nächsten Tage war die Pupille durch einen grauen Schleier verdeckt, es bestand ein Hypopyon und die Pupille hatte sich auf Atropin nur wenig erweitert. Der Patient wurde nun vor den Riesen-Magneten gesetzt, worauf sich der Fremdkörper aufrichtete und mit der Spitze nach vorne in die Kammer gelangte. Durch einen Lanzenschnitt wurde diese eröffnet und der Fremdkörper mit der Pinzette extrahiert. Dabei floß eine große Menge verflüssigter Linsenmasse heraus. Der Fremdkörper war also offenbar nicht auf der Linse, sondern in den oberflächlichsten Schichten derselben gelegen. Der weitere Verlauf gestaltete sich günstig und der Patient, der eine kleine periphere Lücke in der traumatischen Katarakt aufweist, hat bereits $^{6}/_{24}$ Sehschärfe. Erst nach der Operation konnte man am nasalen Hornhautrande im Limbus eine winzige Narbe entdecken — offenbar die Stelle, wo der Fremdkörper in das Augeninnere eingedrungen war. — In einem zweiten Falle war der Verlauf nicht so gut. Ein durch die Mitte der Hornhaut eingedrungener Körper, der ebenfalls durch den Magneten extrahiert werden konnte, führte zu einer Panophthalmitis, der das Auge zum Opfer fiel. Schon der Umstand der Lokalisation eines Fremdkörpers in der Linse (im ersten Fall) hätte den Vortr. veranlaßt, zu operieren, da die reaktionslose Einheilung solcher Fremdkörper eine Seltenheit darstellt und Reiz-Erscheinungen, wie sie tatsächlich eintraten, die Regel bilden.

O. Ruttin: Fall von Pseudotumor der Orbita. Vortr. erinnert einleitend an die Fälle von Pseudotumoren der Orbita, die Meller unlängst veröffentlicht hat und geht dann zur Besprechung des zu demonstrierenden Falles über, auf den die von Meller gezogenen Schlüsse angewandt wurden. Es handelt sich um eine Patientin, bei der durch etwa 4 Wochen Schwellungen der Lider bestanden, bevor ziemlich rasch ein Exophthalmus linkerseits eintrat. Die Papillengrenzen waren etwas verschleiert, der Bulbus stark nach vorne und etwas nach unten verdrängt, seine Beweglichkeit besonders nach oben beeinträchtigt. Im späteren Verlaufe ließ sich unterhalb des oberen Orbitalrandes eine höckerige, ziemlich derbe Masse tasten, die anfänglich nur undeutlich fühlbar war. Wasserman- und Tuberkulin-Reaktion ergaben ein negatives Resultat. Die rhinologische Untersuchung zeigte eine Schwellung der unteren Muschel, die abgetragen wurde, jedoch einen Eiterherd in den Nebenhöhlen nicht aufdeckte. Es wurde daraufhin eine Probeexzision gemacht. Bei der Operation tastete man deutlich eine tumorartige Masse. Das exstirpierte Stück ergab eine chronische Entzündung ohne ätiologische Anhaltspunkte (Doz. Erdheim). Erdheim riet zu einer energischen Schmierkur, die von einem ausgezeichneten Erfolg begleitet war: Der Tumor ist verschwunden, der Exophthalmus zurückgegangen, die Beweglichkeit des Bulbus wieder hergestellt, der Fundus normal, ebenso die Sehschärfe.

L. Königstein hat seinerzeit über einen Fall von Pseudotumor be-

richtet, bei dem nach einer erfolglosen Behandlung eine Krönlein'sche Operation vorgenommen wurde, die ergebnislos verlief, indem in der Orbita nichts gefunden wurde. Nach Verheilung der Narben waren alle Symptome geschwunden.

A. Purtscher stellt ein 4jähriges Mädchen vor, bei dem vor $1^1/_2$ Jahren ziemlich plötzlich ein Exophthalmus des linken Auges auftrat. Schon damals wurden multiple Defekte an den Schädelknochen festgestellt. Vor einem Monat trat über Nacht Exophthalmus auf der rechten Seite ein, worauf das Kind an die Klinik gebracht wurde. Es sollen niemals Erscheinungen von Hirndruck bestanden haben. Das psychische Verhalten ist ein normales. Die Familien-Anamnese ist belanglos. Der Schädel ist stark gewölbt, sein Umfang aber nicht vergrößert. Es bestehen zahlreiche unregelmäßige Knochendefekte, besonders in der Scheitelgegend, am Hinterhaupt und teilweise in der Stirnbeingegend. Die Haut über den Defekten ist normal, nicht vorgewölbt. Teilweise Dehiszenz der Nähte, offene Fontanellen, durch dieselben Hirnpulsation deutlich zu fühlen. Sehschärfe $^6/_{24}$ bei leicht temporal abgeblaßter Papille. Bei der Röntgen-Untersuchung finden sich ausgedehnte Defekte des knöchernen Schädels sowohl an der Konvexität wie an der Basis, hier im Bereiche der vorderen und mittleren Schädelgrube, so daß auch die Orbitaldächer zum Teil defekt sind. Interner Befund und Wassermann negativ. Keine Leukozytose. Lues, Hydrocephalus und Rachitis sind daher auszuschließen. Es besteht wohl der Verdacht auf Chlorom, doch konnte er bis jetzt nicht bewiesen werden.

E. Fuchs hat den Fall zuerst für ein kindliches Chlorom gehalten. Diese Tumoren sind mitunter grünlich gefärbt, manchmal aber auch weiß. Es handelt sich um lymphomatöse oder lymphosarkomatöse Geschwülste, für die bei dem demonstrierten Falle allerdings nur geringe Anhaltspunkte vorliegen.

L. Königstein fragt, ob im Röntgenbilde eine Verkürzung der Orbita oder Veränderung der Orbitalwand sich erkennen lasse.

H. Lauber hat zwei an den vorliegenden Fall erinnernde gesehen. Den einen hat er mit A. Schüller seinerzeit in der neurologischen Gesellschaft vorgestellt. Es handelte sich um einen pulsierenden rechtsseitigen Exophthalmus mit knöchernen Defekten der hinteren Orbitalwände und des Felsenbeines bei gleichzeitigem Vorhandensein einer teigigen Geschwulst. Der Fall wurde als ein Lymphangiom mit Knochendestruktion angesprochen. Einen zweiten Fall konnte Vortr. im vorigen Winter auf der Klinik Dimmer beobachten. Es war ein 10jähriger Knabe, der multiple buchtige Knochendefekte am Schädeldache der linken Scheitelregion erkennen ließ. Äußerlich war eine Geschwulst nicht tastbar. Es war der Knochen an dieser Stelle von außen her stark verdünnt. Am Röntgenbilde ließ sich erkennen, daß den äußeren Absorptionen solche der inneren Schichten des Schädeldaches entsprachen, daß ebensolche Defekte der oberen Orbitalwand der linken Seite vorhanden waren, die einen Exophthalmus hervorgerufen hatten, der zur Aufnahme des Kindes Anlaß gegeben hatte. Auf der Klinik Eiselsberg wurde das Vorhandensein eines Angiosarkoms vermutet. Da die anfangs erteilte Erlaubnis zur Operation zurückgezogen wurde, konnte der Fall nicht weiter geklärt werden.

F. Rössler stellt einen durch Operation geheilten Fall von Hydrocephalus vor, der von A. Fuchs zuerst beobachtet und bei dem Vortr. den Augenbefund aufgenommen hatte. Bei einer 18jähr. Patientin traten im September

1912 Kopfschmerzen, Schwindel, Erbrechen und Abnahme des Sehvermögens (allgemeine Hirndruck-Erscheinungen) auf. Am 23. Januar a. c. bestand rechts Sehschärfe $^6/_5$, links $^6/_{18}$ (?) bei beiderseitiger Stauungspapille von 5 D. Niveaudifferenz, deutliche Vergrößerung des blinden Fleckes und Einengung des Gesichtsfeldes für Weiß, starke Einengung für Rot. Die Allgemeinsymptome besserten sich anfangs auf Jod. Am 28. Januar wurde auf der Klinik Eiselsberg eine Aufklappung über dem Kleinhirn gemacht, wobei sich ein Hydrocephalus internus erkennen ließ. Es nahmen in der Folge die Stauungspapillen ab und nach 7 Monaten bestand beiderseits $^6/_5$ Sehschärfe, bei normalem Fundus. Der Fall bestätigt die Angabe v. Hippel's und ist ein Beweis dafür, daß man bei Stauungspapille dann günstige Resultate erzielen kann, wenn die Operation rechtzeitig vorgenommen wird.

D. Lindner stellt eine Patientin vor, bei der wegen Glaukom im Juli und September a. c. am linken Auge zwei Elliot'sche Trepanationen ausgeführt wurden. Nach dem zweiten Eingriffe stellte sich eine große Chorioidealabhebung ein, die langsam verschwand. Damals entdeckte Meller merkwürdige dunkle Streifen in der Peripherie, die fast vollständig schwarz und verzweigt sind, an manchen Stellen die Gefäße kreuzen, vorwiegend äquatorial verlaufen und sämtlich hinter den Netzhautgefäßen liegen. Sie erinnern an die zwei unlängst von Schur veröffentlichten Fälle.

H. Lauber hat am 18. Dezember 1911 einen Patienten mit Durchblutung der Hornhaut hier vorgestellt. Nach einer perforierenden Verletzung war Ende August 1911 ein Irisprolaps ausgeschnitten worden, worauf eine starke Blutung in die vordere Kammer aufgetreten war, die zu einer Durchblutung der Hornhaut geführt hatte. Bei der damaligen Vorstellung war der größte Teil der Hornhant von einer ockergelben, in den tiefsten Schichten liegenden, scheibenförmigen Trübung eingenommen, die langsam resorbiert wurde. Jetzt erkennt man in der Mitte der Hornhaut eine nur bei seitlicher Beleuchtung sichtbare zarte, scheibenförmige Trübung. Nasal oben entspricht der Verletzungsstelle ein Iriskolobom, dessen Schenkel durch organisiertes Exsudat an die Linsenkapsel festgelötet sind; besonders im unteren Teile der Pupille auf der vorderen Linsenkapsel eine reichliche Pigment-Verstreuung. Es hat in diesem Falle langsam eine fast vollständige Resorption des in die Hornhaut gelangten Blutes stattgefunden. Das Sehvermögen beträgt mit + 1,25 sph. komb. mit — 2,5 cyl. 180 10,5.

Hans Barkan (San Francisco): Über Kombination von Tabes und Basedow. Vortr. berichtet über 8 Fälle von Morbus Basedowii, die mit Tabes dorsalis kombiniert erschienen, und von denen er sechs in den letzten 3 Monaten auf der Klinik Fuchs beobachtet hat. Alle 8 Fälle zeigen die Kardinalsymptome der beiden genannten Erkrankungen, also einerseits anamnestisch Gewichtsabnahme, starke nervöse Reizbarkeit, Exophthalmus, Vergrößerung der Schilddrüse, feinen Tremor der vorgestreckten Hände und Zunge, Tachykardie, Puls zwischen 90 bis 140, andrerseits Argyll-Robertson, Fehlen der Patellarreflexe; in einzelnen Fällen war auch der Achilles-Sehnenreflex erloschen, in 3 Fällen bestand primäre Opticus-Atrophie, in 5 Fällen wurde Doppeltsehen seit den letzten Jahren angegeben; zwei Patienten hatten gastrische Krisen durchgemacht. In 7 Fällen war der Wassermann positiv, der eine Fall mit negativem Wassermann zeigt aber Argyll-Robertson, Fehlen der Patellarreflexe (Lues ist zugestanden, vor 4 Jahren gastrische Krisen). Diese Fälle sind nach diesen Erscheinungen einwandfrei als Kombination von

Tabes und Basedow anzusprechen. Vortr. hebt nun als bemerkenswert folgendes hervor. Erstens den Umstand, daß aus diesen Beobachtungen zur Genüge hervorgeht, daß die Kombination der genannten Erkrankungen nicht so selten ist, als bisher angenommen wurde. Zweitens, daß das Krankheitsbild in der Literatur trotzdem bisher nur sehr wenig Beachtung gefunden hat und drittens, daß diese Kombination zweier so schwerer Erkrankungen wahrscheinlich häufiger auf Augenkliniken zur ersten Beobachtung kommt. Eine Erklärung für das letztere Moment scheint dem Vortr. darin gelegen zu sein, daß die Patienten einerseits wegen der kosmetischen Störung und der Furcht einer Vergrößerung derselben, andrerseits wegen der in manchen Fällen zutage tretenden Abnahme des Sehvermögens den Augenarzt aufsuchen. Nachdem Pierre Marie im Jahre 1891 auf diese Kombination von Tabes und Basedow aufmerksam gemacht und mitgeteilt hatte, daß er einmal sechs solche Fälle gleichzeitig beobachtet habe, geriet die Sache ziemlich in Vergessenheit, so daß bis zu der im Jahre 1910 erschienenen Monographie Sattler's über den Basedow nur hie und da eine kasuistische Mitteilung darüber auftauchte. Sattler berichtete in seiner Arbeit über 47 Fälle (7 Männer und 40 Frauen) und gruppierte die Patienten je nachdem ob die Tabes oder der Basedow als das Primäre festzustellen waren oder diesbezüglich keine Entscheidung getroffen werden konnte, in drei Abteilungen. Oppenheim betont die außerordentliche Seltenheit des gleichzeitigen Vorkommens von Tabes mit Basedow („Tabes finden wir öfters kombiniert mit Hysterie und Epilepsie, selten mit myasthenischer Paralyse und Diabetes, sehr selten mit Basedow“). Richard Stern hat in seiner Monographie „Über die körperlichen Kennzeichen der Disposition zur Tabes“ in der jüngsten Zeit einen interessanten Beitrag zu dieser Frage geliefert, in welchem er die Ansicht vertritt, daß die Astheniker mit ihrem latenten Hyperthyreoidismus, der sich häufig schon früher durch einzelne Symptome kenntlich macht, mehr zur Tabes neigen, und zwar zu dieser Erkrankung gerade durch den Hyperthyreoidismus prädisponiert sind. Die andren schon durch ihren körperlichen Habitus (im Gegensatz zu den meist hageren Asthenikern breitwüchsige, kräftige Gestalten) charakterisierten, mehr phlegmatischen Individuen seien weniger veranlagt, nach einer luetischen Infektion Tabes zu akquirieren. Gegen diese Anschauung Stern's spricht der Umstand, daß Vortr. in seinen Fällen gar kein Symptom anamnestisch erheben konnte, das den Schluß gestattet hätte, daß schon vorher bei seinen Tabikern Hyperthyreoidismus bestanden hätte. Vortr. bemerkt weiter, daß unter seinen Fällen nur zwei Astheniker sich finden, während vier Patienten ausgeprägte Typen jener Menschenklasse sind, die nach Stern vermöge ihres ganzen Habitus nicht zur Tabes neigen und bei denen kein Zeichen von Hyperthyreoidismus nachzuweisen ist. Es ist auch kein Fall in der Literatur erwähnt, bei dem Basedow schon vor der Aquisition der Lues vorhanden war. Erwähnenswert sind die Fälle von Curschmann, in denen gleichzeitig mit dem Auftreten gastrischer Krisen das Symptomenbild des Basedow sich zeigte und auf die Behandlung der Krisen gleichzeitig mit diesen verschwand. Vortr. hebt noch hervor, daß man, wenn bei einem Tabiker Symptome von Hyperthyreoidismus gefunden werden, keinesfalls den Patienten Jod reichen solle, da dieses bei disponierten Individuen einen Basedow provozieren könne. Die Frage, ob ein primärer latenter Hyperthyreoidismus den Luetiker zur Tabes disponiere, wie Stern es meint, oder ob umgekehrt eine vorhandene Tabes das Auftreten eines Basedow begünstige, kann Vortr. nicht entscheiden,

da zu deren Lösung neben andren Faktoren vor allem das Studium eines sehr reichlichen klinischen Materiales unumgänglich notwendig sei.

O. Marburg findet den Vortrag Barkan's von besonderem Interesse mit Rücksicht auf die Streitfrage über die Beziehungen der Lues zur Metalues. Nur ungefähr $3^1/_2$ % der Luetiker bekommen metaluetische Erscheinungen. Über die Erklärung dieser Tatsache bestehen zwei Meinungen: die einen (Erb u. a.) vertreten die Anschauung, daß dies Spirochäten verschieschiedener Art sind und eine Art derselben eine Lues hervorrufe, die gewöhnlich milde verläuft und metaluetische Erscheinungen bedingt, während bei der andern Infektion metaluetische Erscheinungen ausbleiben können. Dies wäre auch durch die Versuche von Spielmeyer unterstützt, der Trypanosomen züchtete, durch deren Einimpfung Hunde innerhalb 6 bis 8 Wochen zugrunde gingen. Nach Umzüchtung derselben Trypanosomen konnte durch deren Einimpfung eine Untergruppe erhalten werden, die typische Tabes-Symptome aufwies. Die Überimpfung von diesen Tieren bewirkte wiederum das ursprüngliche Bild. Es ist somit experimentell nachgewiesen, daß man Trypanosomen in der Weise beeinflussen kann, daß sie abwechselnd verschiedene Krankheitsbilder erzeugen. Die andre Erklärung läuft darauf hinaus, daß die Metalues die Folge einer besonderen Körperkonstitution sei, und daß die Astheniker zwar eine schwächere Lues, aber leicht eine Metalues akquirieren. Es sei da an die Behauptung Chvostek's erinnert, daß die Konstitution ein Produkt des Verhältnisses der innersekretorischen Vorgänge darstellt. Es sei nun sehr gut möglich, daß bei einer bestimmten Abstimmung der innersekretorischen Vorgänge eine Prädisposition zu einer bestimmten Reaktion auf ein Krankheits-Virus entstehe, und auf diese Weise könnte nicht nur das verschiedene Verhalten des Organismus bei luetischer Infektion erklärt werden, sondern auch Fälle, wie sie die Barkan'schen darstellen, bei denen neben den tabetischen Symptomen auch solche von Basedow vorhanden sind.

Sachs fragt, ob die in der Sattler'schen Statistik erscheinende Prädilation des weiblichen Geschlechts für Morbus Basedowii auch für das Zusammenkommen von Tabes und Morbus Basedowii zutrifft. Barkan hat unter seinen Fällen 4 Männer und 4 Frauen; bei Morbus Basedowii stellt sich das Verhältnis der Frauen zu den Männern wie 15:1.

Sitzung vom 15. Dezember 1913.

J. Meller: Verweilen eines Eisensplitters in der Kammerbucht durch 26 Jahre. Vortr. weist einleitend darauf hin, daß schon eine nicht geringe Zahl von Fällen in der Literatur bekannt ist, in denen metallische Fremdkörper — auch eiserne — lange Zeit von einem Auge reaktionslos vertragen worden sind. Vortr. hat nun vor kurzem einen neuerlichen einschlägigen Fall beobachten können, der einen 51jährigen Arbeiter (Eisenbohrer) betrifft, welcher im Jahre 1887, also vor 26 Jahren, an seinem linken Auge durch das Eindringen eines Eisensplitters verletzt wurde. Der Patient kam damals auf die Klinik, konnte sich aber zu dem ihm vorgeschlagenen Eingriffe nicht entschließen. Die anfangs aufgetretenen Reiz-Erscheinungen des Auges gingen bald zurück und das Sehvermögen wurde auch nicht beeinträchtigt. Der Arbeiter suchte jetzt die Klinik wegen seiner Presbyopie auf. Die Untersuchung zeigte das Auge derzeit vollständig blaß, eine kleine Narbe in der Mitte der Hornhaut, ein Loch im unteren Teile der

Iris und knapp nach außen und unten davon im Kammerwinkel gerade noch sichtbar einen zackigen, winzigen, braungelben Fremdkörper. Linse, Glaskörper und Augenhintergrund erscheinen völlig normal, auch ist keine Spur von Siderosis zu sehen. Die Sehschärfe beträgt — 0,75 D. sph. $^6/_6$ + 1,25 D. sph., Jäger 1. Das Fehlen der Siderose wird dadurch erklärt, daß die im Kammerwasser gelösten Eisensalze sofort abgeführt werden. Trotzdem es bekannt ist, daß lange Zeit reizlos vom Auge vertragene Fremdkörper späterhin doch einmal zu einer Entzündung Anlaß geben können, hat sich Vortr. in diesem Falle zu einem operativen Eingriffe nicht entschließen und einen solchen den Patienten nicht empfehlen können, weil die Operation schwierig und das Auge so lange reizlos geblieben ist. Jedenfalls wurde der Patient vom Vortr. aufgefordert, sich bei den geringsten Zeichen von Entzündung wieder auf der Klinik vorzustellen.

H. Ulbrich: Fall von Lähmung des Obliquus inferior. Vortr. führt einen Patienten vor, welcher zu ihm wegen einer Pupillendifferenz geschickt worden war. Die rechte Pupille ist größer, als die linke. Auf der rechten Seite besteht Abduzenslähmung, die Akkommodationsbreite ist um 2 D. geringer, als links. Der Patellarsehnen-Reflex ist links schwächer, als rechts. Der Wassermann war positiv. Das Sehvermögen ist ebenso wie der Augenhintergrund normal. Der Patient wurde mit Quecksilber- und Neosalvarsan-Injektionen behandelt. Darauf gingen die Lähmungs-Erscheinungen surück, es besteht aber derzeit auf dem linken Auge eine charakteristische Lähmung des Obliquus inferior mit Einschränkung der Beweglichkeit nach innen-oben und entsprechenden Doppelbildern. — Hierauf stellt Vortr. einen Mann vor, der wegen schlechten Sehvermögens zu ihm kam. Bei der Untersuchung sieht man beinahe in der Mitte der Hornhaut eine horizontale Trübung. Bei der Betrachtung mit dem Hornhaut-Mikroskop entdeckt man zahllose glänzende, krystallähnliche, kleine Gebilde in der Umgebung der Narbe in allen Schichten der Hornhaut. Es handelt sich vermutlich um Cholestearin-Einlagerungen, doch kann diese Annahme nicht sicher bewiesen werden. Vortr. konnte einen ähnlichen Fall in der Literatur nicht auffinden.

E. Bachstez demonstriert einen Fall von ungewöhnlichem Netzhaut-Befund. Der Patient war wegen Schmerzen im Abdomen, die als Krisen bezeichnet werden, auf der Abteilung Kovac's aufgenommen und dort vom Vortr. beobachtet worden. Die ophthalmoskopische Untersuchung zeigte am rechten Auge normale Funktion, normales Gesichtsfeld, kleine punktförmige Trübungen im vorderen Teile des Glaskörpers; die Papille ist ganz leicht verwaschen, an ihrem unteren nasalen Rande befindet sich ein streifiger weißer Fleck, der als markhaltige Nervenfaser zu deuten ist. Bis in die periphersten Teile der Netzhaut, besonders auf den nasalen Anteilen in geringem Grade, aber auch auf der temporalen oberen und unteren Seite läßt sich folgendes eigentümliche Bild wahrnehmen: Auf der Oberfläche der Netzhaut über den Gefäßen liegt eine zarte seidenglänzende, radiär-streifige Masse, die markhaltigen Nervenfasern außerordentlich ähnlich sieht. Außerdem werden die Netzhautgefäße, welche diese Partien durchziehen, nur auf ihrer peripheren Seite von weißen, gleichfalls radiärstreifigen Massen begleitet. Dieses Bild reicht bis in die Peripherie der Netzhaut. Ob es sich um markhaltige Nervenfasern oder um Verbindung von solchen mit perivaskulärem Bindegewebe handelt, läßt sich nicht entscheiden. Dieser seltene Befund an der Retina ist bis jetzt nirgends beschrieben worden.

— —

O. Lerperger zeigt einen 72jährigen Mann mit einer senilen Katarakt des linken Auges, bei dem der Greisenstar des rechten Auges bereits operiert worden war. Die Linse erscheint bei seitlicher Beleuchtung fast ganz trüb, das rückwärtige Linsenbildchen rot, wohl als Folge des Durchscheinens durch die trüben Medien; dabei ist bei Spiegel-Untersuchung die Linse merkwürdig durchsichtig. Bei der Operation des ersten Auges hat sich ein großer brauner Linsenkern entbinden lassen.

M. Teich: Über Augen-Badewannen. Nach einem Hinweise auf das Alter der Augen-Badewannen zeigt Vortr. die verschiedenen Modelle der Augenbad-Brille von Kempe, das Augenbad nach Hesse, die Kanüle von Terson, die Lidhalter von Demarres, die Kanüle von Kalt, welch letztere drei an den Irrigator anzuschließen sind, ferner die Augendusche von Schweigger, in die auch eine Elektrode nach Dr. Bucky eingeführt werden kann, schließlich den als Augenbad von Meyer-Steinegg angegebenen Apparat. Um die Unannehmlichkeiten der Anlegung des harten Randes an den Orbitalrand zu vermeiden, haben Dor und v. Pflugk Pneumatik-Gummiansätze anbringen lassen. — Ferner demonstriert Vortr. den „Augenpfleger Helios“ für Still-, Wellen-, Massage-, Spül- und Duschebäder. Vortr. hat auch ein Modell konstruiert, welches die Bedingungen erfüllt, die man an ein Augenbad stellen kann. Es soll einfach, leicht zu reinigen sein, eine größere Menge Flüssigkeit mit dem Auge in Berührung bringen und sich gut am Auge anpressen lassen. Es besteht aus einem an den Orbitalrand anzulegenden Gefäß, das den andren bisher gebräuchlichen durchaus ähnlich ist, und einem Rezipienten. Beide Teile bilden ein Ganzes und sind aus einem Glas geblasen. Der Rezipient ist gegen die Schale abgekröpft. Der billige Apparat erfüllt die oben angeführten Forderungen und ist leicht zu reinigen.

Referate, Übersetzungen, Auszüge.

1) **Beiträge zur Kenntnis der Chemie der normalen und der pathologisch veränderten Linse des Auges.** Habilitationsschrift von Dr. Adolf Jess, München; Druck von R. Oldenbourg, 1913.

Ausgehend von den grundlegenden Arbeiten des Grafen Mörner, der festgestellt hat, daß die Linse ein wasserunlösliches „Albumoid“, und drei wasserlösliche Eiweißkörper (α-Krystallin, β-Krystallin und Albumin) enthält, untersucht Verf. den Haushalt der gesunden und kataraktösen Kinderlinse. Im Gegensatz zu allen bisherigen derartigen Untersuchungen wurden diese nicht an zusammengemengten, sondern an einzelnen Linsen vorgenommen. Nach besonderen Methoden (u. a. der Kjeldahl'schen N-Bestimmung) wurde der Gesamt-Eiweißgehalt und der Gehalt an wasserlöslichen und wasserunlöslichen Eiweißkörpern, ferner das Gewicht, der Wassergehalt, die Menge der ätherlöslichen Stoffe und das Verhalten der Eiweißkörper der Zysteïnreaktion gegenüber bestimmt. Dabei hat sich ergeben:

1. Die während des Lebens vor sich gehende Gewichtszunahme der Linse ist hauptsächlich durch ständige Vermehrung des Eiweißgehaltes und der Wassermenge bedingt.

2. Das Albumoid nimmt im Alter zu, während in der Jugend die Krystalline an Menge vorherrschen.

3. Die senilen kataraktösen Linsen weisen einen Gewichtsverlust auf infolge Abnahme des Gesamteiweißes und des Wassers. Die Krystalline schwinden, während das Albumoid meist vermehrt ist. Die ätherlöslichen Substanzen sind nicht vermehrt.

4. Die traumatischen Katarakte verhalten sich anders.

5. Das Ausbleiben der Zysteïn-Reaktion in der senilen Katarakt ist zu erklären durch den Verlust der zysteïnhaltigen Krystalline. Stern.

---

2) **Studien über die pathologische Anatomie der erworbenen Linsenluxationen** nebst Beiträgen zur Kenntnis der pathologischen Anatomie der Spontan-Resorption der Linse in geschlossener Kapsel und der traumatischen Iris-Ablösung, von Dr. Fritz Ask (Lund). J. F. Bergmann, Wiesbaden. 1913. Mit 23 Abbildungen auf 10 Tafeln.

Die Arbeit, die das Thema monographisch behandelt, ist sowohl durch mehrere interessante Einzel-Beobachtungen und -Befunde, als durch Inangriffnahme ungelöster Hauptprobleme sowie durch umfassende Literatur-Zusammenstellung und -Kritik wichtig. Sie stützt sich auf die anatomische Untersuchung von 14 Fällen. Davon sind 6 Luxationen der Linse in die vordere Kammer, 3 Luxationen in den Glaskörper, 1 Subluxation mit totaler Irisablösung (2 Abbildungen Stock'scher Präparate von Subluxatio lentis kommen hinzu), 2 Luxationen unter die Conjunctiva bulbi und schließlich 2 sehr seltene Fälle: eine Luxation der Linse in den Tenon'schen Raum und eine inkomplete Luxation unter die Bindehaut.

Nach Analysierung dieser und der in der Literatur niedergelegten Fälle versucht Verf. gewissen Fragen näherzutreten: Die bisher bestehenden Theorien über den Mechanismus der erworbenen Linsen-Verlagerungen verwirft er; nach ihm ist zum Zustandekommen einer Linsenluxation innerhalb des Augapfels durch stumpfe Gewalt ohne Eröffnung des Bulbus nötig, daß die Gewalt den Bulbus in der Gegend des Linsenrandes angreift; dabei wird der getroffene Teil der Linse mit der eingedellten Bulbuswand verdrängt, an der entgegengesetzten Seite dagegen die Zonula gezerrt bzw. zerrissen; je nachdem der Stoß mehr von vorn oder mehr von hinten angreift, gelangt die Linse in die Vorderkammer oder in den Glaskörper. Der Zug und Druck der Gewebe (vor allem des Glaskörpers) nach Aufhören der Gewalteinwirkung entscheidet über die endgültige Lage der Linse.

Zu dieser Ansicht führt Verf. die Beobachtung, daß die Luxation in der Regel mit einer Achsendrehung der Linse (häufig sogar um 180^0) verbunden ist, daß (entgegen Förster's Annahme) eine Iridodialyse ein Auge nicht vor einer Luxation der Linse in die Vorderkammer schützt, und daß die Linsenverlagerung von sonstigen Kontusionsfolgen (Ruptur der Sklera, Iridodialyse usw.) unabhängig ist. Was den Mechanismus der Linsenverlagerung außerhalb des Augapfels angeht, so stellt Verf. fest, daß bei einer Ruptur des vordersten Teils der Sklera die Iris sich umschlagen und die Linse durch die Vorderkammer hindurch den Bulbus verlassen kann, daß aber in den meisten Fällen die Linse durch die Iriswurzel hindurchtritt und die Ruptur im Gebiete der Vorderkammer und des Schlemm'schen Kanals, mitunter aber auch noch weiter zurückliegt; immer aber sei der Austritt nicht von der Größe der Ruptur abhängig, sondern durch einen in der Richtung zur Ruptur hin wirkenden Druck verursacht. Zur Frage der Skleralruptur, ob sie von außen nach innen (S. Müller), oder von innen nach außen (Fuchs) vor sich geht, neigt er zu letzterer Ansicht. Für die

Luxation der Linse in den Glaskörper nimmt er an, daß die Linse zuerst in das (weichere) Zentrum desselben luxiert und hier festgehalten werden kann, ohne sofort zu versinken und stellt dieses Verhalten als besonderen Typus der Luxation in den Glaskörper auf. — Auf Grund gewisser Fälle (eigner und auch schon bekannter) glaubt Verf. eine Giftwirkung der regressiv veränderten Substanz der luxierten Linse annehmen zu müssen, die zu einer schleichenden (bei intakter Linsenkapsel) oder auch mehr stürmischen (bei zerrissener Kapsel) Entzündung der Innenhäute des Auges führe.

Die bekannte Tatsache, daß bei subkonjunktivaler Linsenluxation trotz anscheinender Unversehrtheit der Bindehaut sympathische Ophthalmie auftreten kann, glaubt Verf. doch durch Eindringen von Keimen durch die von der Linse vorgedrängte Konjunktiva, die äußeren Insulten dadurch mehr ausgesetzt sei, erklären zu müssen; jedenfalls hat er in einem Auge mit subkonjunktivaler Linsenluxation, das wegen sympathischer Ophthalmie des andren Auges enukleïert worden war, und das auch mikroskopisch die für sympathische Ophthalmie charakteristischen Veränderungen aufwies, einen Weg von der Conjunctiva sclerae bis zur Uvea von Rundzellen-Infiltration markiert gefunden. — Viele interessante Einzelheiten, und vor allem auch die kritische Sichtung der Literatur, entziehen sich der Wiedergabe im Referat. — Eine Arbeit über die Therapie der Linsenluxationen, die in diesem Werke nur gelegentlich gestreift wird, stellt der Verf. in Aussicht. Stern.

---

3) **Über die Form der Linsenflächen im menschlichen Auge,** von J. W. Nordenson. (Nord. Med. Arkiv. 1913. Abt. II. Nr. 1.)

Verf. hat durch trigonometrische Verfolgung der Strahlen durch das optische System des Auges die Koordinaten mehrerer Punkte an den Linsenflächen ermittelt und daraus dann mittels von Gullstrand gefundener Formeln auf die übrigen Eigenschaften der Kurven geschlossen. Nötig war es dazu, vorher Krümmung und Orientierung der vorderen Hornhautfläche zu bestimmen; um die Berechnung dieser zu vereinfachen, hat Verf. sich zu den Untersuchungen Augen ausgewählt, an denen eine „Symmetrie-Ebene" zu finden war und die Messungen dann in dieser Symmetrie-Ebene vorgenommen. Er kommt zu dem Resultate: „daß die Krümmung der beiden Linsenflächen im lebenden Auge, bei Akkommodationsruhe, eine unverkennbare Abnahme nach der Peripherie zu erfährt", und daß „als Annäherungswert für die Form der optischen Zone der beiden Linsenflächen ein Paraboloid anzunehmen ist, dessen Achse mit der ophthalmometrischen Achse der betreffenden Fläche zusammenfällt." Stern.

---

4) **Experimentelle Tuberkulose-Studien,** von Prof. Dr. Franz F. Krusius. Mit 16 farbigen Abb. und einer Kurve. Veröffentlichungen der Robert Koch-Stiftung, Heft 5/7, S. 134.

„1. Quantitative Tuberkulose-Impfungen lassen erkennen, daß zwischen einem oberen (quantitativen) Infektions-Grenzwerte, bei dem die Inkubationszeit = Null, und einem unteren (quantitativen) Grenzwerte, bei dem die Inkubationszeit = ∞, die Inkubationszeiten den Infektions-Quantitäten umgekehrt proportional sind.

2. Quantitative Tuberkulose-Impfungen einzelner Augenteile ergeben, daß die Empfänglichkeit für Tuberkulose in der Reihenfolge: Glaskörper, Vorderkammer, Hornhaut, Bindehaut (Linse) abnimmt.

3. Die Strahlen-Energien des Radium, Mesothorium und der

Sonne sind sämtlich nicht ohne Einfluß sowohl auf die Tuberkulose-Erreger als auch auf den infizierten Organismus. Es überwiegt die bazillentötende bakteriotrope Wirkung über die elektive organotrope Einwirkung. Hervorzuheben ist in diesem Sinne die mehrfach erhöhte Wirkung der „Höhensonne" gegenüber der „Tieflandsonnè".

4. Alt-Tuberkulin, in die vordere Kammer des Auges gebracht, wirkt nach rasch ablaufenden Reizerscheinungen depigmentierend auf die Iris.

5. Intrakorneale Alt-Tuberkulin-Depots lösen an intrakornealen Tuberkulose-Herden stärkere Herd-Reaktionen aus, als intrakorneale Bazillen-Emulsiondepots.

6. Intrakorneale Bazillen-Emulsiondepots haben einen knötchenförmig fortschreitenden, intrakornealen Prozeß zur Folge, dessen Progredienz wahrscheinlich aus der Überimpfung vereinzelter, nicht abgetöteter Bazillen zu erklären ist.

7. Bei der bewiesenen immunisatorischen Wirkung aktiver Tuberkulose darf gerade in dieser abgeschwächten Aktivität und in der geringen Herd-Reaktionswirkung der Bazillen-Emulsion die Bedingung einer experimentell nachweisbaren therapeutischen Wirksamkeit erblickt werden.

8. Selbst eine mehr als zehnfach überschwellige intrakorneale bovine Tuberkulose-Impfung beim Kaninchen führt nach anfänglich starker Progredienz oft zu einer spontanen Narbenheilung, wenn auch erst nach mehrmonatigem Verlauf.

9. Die einschleichende subkutane Tuberkulin-Therapie (TA oder BE) läßt bei dieser intrakornealen Impftuberkulose des Anges vielleicht eine geringe zeitliche Abkürzung des Verlaufes, sicher aber bei völliger Unschädlichkeit keine wesentliche und konstant eindeutige spezifische Heilwirkung im klinischen Verlaufe erkennen.

10. Die prophylaktische subkutane BE-Behandlung hat einer nachherigen überschwelligen intrakornealen Impftuberkulose gegenüber in einem Bruchteile der Fälle eine erkennbare relative Schutzwirkung." Dr. Stern.

Journal-Übersicht.

I. A. v. Graefe's Archiv für Ophthalmologie. LXXXV, 1.

1) **Ein Beitrag zur Genese der Orbitalcysten und der im Mikrophthalmus vorkommenden Netzhaut- und Aderhaut-Anomalien**, von Dr. Rudolf Bergmeister in Wien.

Verf. berichtet eingehend über das Ergebnis der anatomischen Untersuchung beider Augen eines 10 Monate alten Kindes. Die Augen waren stark verkleinert, das linke mehr als das rechte, unter-hinter ihnen lagen Orbitalcysten.

Beiderseits bestand ein Kolobom der Aderhaut. Ein die Lederhaut durchsetzender Mesodermrest konnte deutlich nachgewiesen werden, und links war Mesoderm im Glaskörper zurückgeblieben. Weitere Einzelheiten, über deren Bedeutung die Ansichten der Forscher noch auseinander gehen, werden hier übergangen. Wichtig ist aber ein Befund, welcher diesen Fällen eine besondere Stellung zuweist. Die äußere Wandung der Orbitalcysten wurde von den Opticusscheiden gebildet, an denen eine Dura, eine Arachnoidea und — weniger ausgeprägt — eine Pia zu unterscheiden waren. Die Innenauskleidung der Cysten bestand aus Glia und Resten des embryonalen Epithel-

zellenbelages. Beide Sehnerven waren unvollkommen entwickelt. Der rechte enthielt keine Zentralgefäße und verlief in der Cystenwandung; der linke, besser ausgebildete, teilte die Cyste in zwei ungleiche Abschnitte und zog zur nasalen Cystenwand. Vermutlich blieb rechts die Fortsetzung der Augenbecherspalte auf den Opticusstiel aus, während links der Fötalspalt sich auch auf den Augenblasenstiel erstreckte. Der Innenraum der Cyste stand in Verbindung mit dem Raum zwischen Pigmentepithel und Pars optica des Bulbus. Beide Cysten müssen aus der Höhlung des Augenblasenstiels hervorgegangen sein.

---

2) **Über Störungen der absoluten Lokalisation bei Augenmuskel-Lähmungen und ungewöhnlichen Fusions-Innervationen**, von Dr. Ludwig Ruben, Assistent an der Univ.-Augenklinik Heidelberg.

Es ist die Hypothese aufgestellt worden, daß die Lokalisation des gelähmten Auges von der Stellung des gesunden abhängt. Wäre die Hypothese richtig, so müßte bei veränderter Stellung des gesunden Auges die Lokalisation des gelähmten sich auch ändern. Versuche zeigten, daß das nicht der Fall ist. Die mit der Stellung des gesunden Auges zusammenhängenden Empfindungen irgend welcher Art haben keinen Einfluß auf die Lokalisation des gelähmten.

Verf. sucht an der Hand von 2 Fällen nachzuweisen, daß die Lokalisationsfehler mit Fusionsvorgängen im Entwicklungs-Stadium der Paresen zusammenhängen. Im Beginn der Lähmung kann nur mit Hilfe ungewöhnlicher Fusionsbewegungen einfach gesehen werden. Bei Lähmung des linken Abducens ist eine Divergenz-Innervation und Linkswendungs-Innervation erforderlich. Damit ist ein Fehler der absoluten Innervation nach links verbunden. Dieses Stadium des Einfachsehens durch abnorme Fusion hält oft längere Zeit an. Wenn bei stärker ausgebildeter Lähmung Einfachsehen nicht mehr erzwungen werden kann, so hört die Fusions-Innervation als zwecklos auf. Hat vorher eine Anpassung an die durch sie veränderte absolute Lokalisation stattgefunden, so tritt jetzt ein inverser Lokalisationsfehler auf. Die einer falschen Links-Lokalisation angepaßten Handbewegungen tasten an den mit dem gesunden Auge gesehenen Gegenständen rechts vorbei.

Vielleicht entwickeln sich durch Erfahrung, mit Hilfe des Tastsinns, feste Beziehungen zwischen Stellung des Auges und Raumwert der Fovea. Die Erinnerungsvorstellung an einen entsprechenden Raumwert der Fovea bestimmt die Blickbewegung. Die Blickbewegung wird mit Hilfe der Gesichtswahrnehmungen, die als ihre Folge auftreten, geleitet. Ebenso beherrschen wir die Kehlkopf-Bewegungen mit Hilfe des Gehörs ohne irgend welche Empfindung der Bewegungen. Die Lokalisations-Täuschung bei Augenmuskellähmungen beruht dann darauf, daß die gleiche Erinnerungs-Vorstellung eine geringere Augenbewegung als gewöhnlich zur Folge hat.

---

3) **Der Zusammenhang zwischen Akkommodation und Konvergenz**, von Dr. C. Otto Roelofs zu Amsterdam.

Durch Übung und Geduld kann man bei jeder Akkommodation das gleiche Maximum der Divergenz erreichen, und umgekehrt ist bei jeder Divergenz jede Akkommodation möglich. Die Beziehungen zwischen Akkommodation und Konvergenz bilden sich auf Grund der Erfahrung.

Als relative Ruhelage bei Emmetropen und Ametropen mit gutem

binokularem Sehen ist Orthophorie oder ein geringer Grad von Heterophorie die Regel. Bei Emmetropen ist Exophorie und Esophorie gleich häufig, bei Hypermetropen überwiegt die Esophorie, bei Myopen die Exophorie. Mangelhaftes binokulares Sehen begünstigt die Entwicklung von Heterophorie. Auch hier ist bei Hypermetropie Esophorie, bei Myopie Exophorie häufiger. Emmetropen und Ametropen mit Orthophorie für die Ferne zeigen einen festeren Zusammenhang zwischen Akkommodation und Konvergenz, als diejenigen mit Heterophorie für die Ferne. Ebenso stehen bei sehr gutem, binokularem Sehen, vor allem der Emmetropen, Akkommodation und Konvergenz in engeren Beziehungen zueinander, als bei weniger gutem binokularem Sehen.

Die bei Ausschluß jeder Innervation gewonnene anatomische Ruhelage der Augen ist fast ausnahmslos Exophorie. Erst durch eine Konvergenz-Innervation wird Orthophorie erreicht. Wenn Emmetropen und Ametropen mit gutem, binokularem Sehen die Orthophorie festhalten, so ist das eine Folge der gut entwickelten Beziehungen der Konvergenz-Innervation zur Akkommodations-Innervation und zur Entfernungs-Vorstellung. Diese beiden Beziehungen werden durch Erfahrung erworben, können sich aber nur bei gutem binokularem Sehen entwickeln. Ist das binokulare Sehen mangelhaft, so veranlaßt Hypermetropie häufiger stärkere Esophorie, Myopie häufiger Exophorie oder einzeln Esophorie. Wenn bei Hypermetropie mit gestörtem, binokularem Sehakt noch, wenn auch geringe, Beziehungen zwischen Akkommodation und Konvergenz bestehen, so hilft bei stärkerer Akkommodation die Konvergenz mit. Bei Myopie bleibt die Assoziation zwischen Akkommodation und Konvergenz aus. Daher kommt es in der Regel zur Exophorie und zur Esophorie nur dann, wenn wegen der geringen Sehschärfe das zweiäugige Sehen für die Ferne aufgegeben, dagegen in der Nähe mit beiden Augen gesehen wird, so daß sich Beziehungen zwischen dem Wahrnehmen von Netzhautreizen und einer gewissen Konvergenz entwickeln können.

---

4) **Der Canalis hyaloideus im Auge des Schweins**, von Albert v. Szent-Györgyi in Budapest.

Mit Hilfe eines Verfahrens, welches an andrer Stelle mitgeteilt werden soll, konnte Verf. in Schweins-Augen, auch bei zweijährigen Tieren, regelmäßig einen Canalis hyaloideus anatomisch nachweisen. Allerdings handelt es sich nicht um einen offenen Kanal, sondern um einen von der Papille zur Linse ziehenden scharf abgegrenzten Strang, in welchem das Glaskörpergewebe eine besondere Struktur zeigte. Die Fibrillen waren gröber, als im eigentlichen Glaskörpergewebe und bildeten durch lockere Anordnung ein Geflecht mit weiteren Maschen. Reste der Art. hyaloidea fanden sich nur einzeln, können daher für die Entstehung des Canalis hyaloideus nicht von Bedeutung sein.

Bei Meerschweinchen, Kaninchen, Eichhörnchen, Rind, Maus, bestanden ähnliche Verhältnisse. Bei Amphibien und Reptilien fehlte das Gebilde, konnte jedoch bei Schildkröten nachgewiesen werden.

---

5) **Über chronisch-entzündliche Geschwulst-Bildung der Orbita**, von Prof. Dr. J. Meller in Wien.

Eine lehrreiche Zusammenstellung von 9 Fällen, bei denen der klinische Befund für eine bösartige Neubildung sprach, so daß zum Teil eingreifende Operationen verrichtet wurden, während die anatomische Untersuchung ergab,

daß Produkte chronisch-entzündlicher Prozesse mit Schwielenbildung vorlagen. Ätiologisch kamen Syphilis, Tuberkulose und Entzündungen der Nebenhöhlen in Betracht.

Operative Eingriffe, welche ohne Entstellung und ohne Gefährdung des Auges ausgeführt werden können, sind stets erlaubt, dagegen darf man sich zu eingreifenden Operationen erst dann entschließen, wenn die Bösartigkeit der Geschwulst sicher festgestellt ist. Vor allem bringt die friedliche Behandlung mit Quecksilber und Jod oft überraschenden Erfolg, selbst wenn einmal die Wassermann'sche Reaktion negativ ist.

---

6) **Über traumatische Hornhaut-Trübungen,** von Prof. Dr. J. Meller in Wien.

2 Fälle von heftiger Kontusion des Auges mit Ruptur der Lederhaut. Im ersten Falle war die ganze Hornhaut grob gestichelt und das Zentrum von einer grauen, anscheinend den tiefen Schichten angehörenden Scheibe eingenommen, deren Mitte weniger getrübt erschien, als der Rand. Im zweiten Falle war die Hornhaut gleichmäßig grau getrübt. Die M. Descemeti war nicht geborsten, so daß eine Quellungstrübung nicht vorliegen konnte. Die Untersuchung ergab, daß es sich um eine Quetschungs-Nekrose handelte, welche in den oberflächlichen Lagen am stärksten ausgeprägt war und nach der Tiefe hin abnahm. Durch den Druck war Flüssigkeit ausgetreten und zwischen die gequetschten Hornhaut-Lamellen gelangt. Später gesellte sich infolge von Zirkulations-Störungen echtes Ödem hinzu. Die im Gewebe liegende Flüssigkeit gewann durch die Beimengung von Zerfallsprodukten der nekrotisch gewordenen Lamellen und von abgestorbenen fixen Horhautzellen ein krümeliges Aussehen.

---

7) **Ein eigenartiger Fall von Keratomykosis aspergillina,** von Dr. K. Lindner in Wien.

Die Hornhaut zeigte eine gelbliche, scheibenförmige Auflagerung von 5 mm D. Die übrige Hornhaut war trübe, in der vorderen Kammer ein großes Hypopyon. Abtragung, mit den obersten Hornhautschichten, Kauterisation, Heilung.

Durch Kultur und Impfung wurde Aspergillus fumigatus nachgewiesen. Die Auflagerung war glatt und saftig glänzend, während derartige Gebilde in der Regel eine trockne, bröckelige Oberfläche zeigen. Das Mycel entwickelte sich in den oberflächlichen Hornhautschichten und war hier mit Hämatoxylin gut färbbar, während es an der Oberfläche nur Eosin aufnahm. Die entarteten oberflächlichen Schichten hatten vielleicht Tränenflüssigkeit aufgesogen und dadurch das glatte Aussehen erlangt. Scheer.

II. Archives d'Ophtalmologie. 1913. April bis September.

1) **Trauma der Orbita und des Schädels durch Revolverkugel. Quadratische Hemianopsie,** von de Lapersonne und Velter.

Das Geschoß saß nach der Röntgen-Aufnahme in der Gegend des Cuneus, der Patient bot außer psychischen und aphasischen Störungen eine Quadranten-Hemianopsie dar.

---

2) **Eine neue Art der vorderen subkonjunktivalen Sklerektomie,** von Lagrange.

---

3) **Histologische Untersuchungen über Hornhautplastik,** von Bonnefon und Lacoste.

Aus den Untersuchungen geht hervor, daß die Lebensfähigkeit des überpflanzten Gewebes auch bei bleibender Durchsichtigkeit nicht garantiert ist. Vielmehr finden sich in der Tiefe Zeichen von Nekrose und Mobilisation der zelligen Elemente. Die Regeneration geht vom Mutterboden aus, indem Fibroblasten die fixen Zellen ersetzen und vielleicht auch später das interstitielle Gewebe bilden helfen.

4) **Tumoren der Karunkel und der Plica semilunaris,** von Beauvieux.

Aufzählung der vorkommenden Tumoren nach dem Gesichtspunkt der Gut- oder Bösartigkeit sowie nach histologischen und entwicklungsgeschichtlichen Grundsätzen.

5) **Einseitige Opticus-Atrophie nach Thorax-Kompression,** von le Roux.

Bekanntlich treten in seltenen Fällen nach Thorax-Kompression Netzhautblutungen auf. Im vorliegenden Fall muß eine Blutung in die Nervenscheide angenommen werden.

6) **Orbitofibrom,** von Teulières.

7) **Autoserotherapie in der Ophthalmologie,** von Rohmer.

Das Prinzip besteht in der subkonjunktivalen Injektion von am Patienten selbst durch Zugpflaster gewonnenem Serum. Bei allen möglichen infektiösen Augenleiden, namentlich dem Hornhautgeschwür, können gute Resultate erreicht werden.

8) **Angeborene totale Farbenblindheit,** von Cantonnet.

9) **Intraokulare Blutung mit Sprengung der Hornhaut,** von Lacompte.

Es handelt sich offenbar um ein spontan auftretendes hämorrhagisches Glaukom, das ohne nachweisbare Ursache von außen bei einer sonst im wesentlichen gesunden Frau plötzlich während der Mittagsruhe zum Ausbruch kam. Die Hornhaut barst am Limbus unter dem starken Druck.

10) **Doppelseitige metastatische Ophthalmie nach Pneumonie,** von Hillion.

11) **Extraktion nichtmagnetischer Fremdkörper,** von Rollet.

Erste Bedingung ist genaueste Lokalisation durch das Röntgenbild. Zur Entfernung des Fremdkörpers stehen zwei Wege zur Verfügung. Sitzt er dicht hinter der Iris, so geht man nach Iridektomie und Extraktion der durchsichtigen Linse mit der Schlinge ein und holt ihn heraus. Befindet sich der Fremdkörper weiter hinten so wird er durch ein Fenster der Sklera entbunden.

12) **Zwei Fälle von knötchenförmiger Hornhaut-Trübung,** von Puscarin.

Die anatomische Untersuchung ergab keine Spur von Entzündung, obgleich beide Patienten deutlich tuberkulös waren. Verf. schließt sich der Fuchs'schen Theorie an, nach der es sich um eine unbekannte Ernährungsstörung handelt.

13) Prognose des chronischen Glaukoms, von Lagrange.

Die Prognose des Leidens ist ohne Anlegung einer fistulierenden Narbe sehr ernst durch unvermeidliche Ausbildung aller bekannten Symptome. Nach der Operation sind nur noch die neuropathisch veranlagten Individuen sowie Arteriosklerotische gefährdet, welche ohne erhöhten Druck doch unter weiterer Aushöhlung des Sehnerven leiden.

---

14) Mangel der Resorption bei traumatischer Katarakt, von Bourgeois.

Verf. tritt für Extraktion durch linearen Schnitt bei traumatischer Katarakt ein, falls die Resorption, namentlich bei Kindern, sehr lange auf sich warten läßt.

---

15) Tetanus nach Trauma der Orbita und des Auges, von Vinsonneau.

---

16) Septische Retinitis und metastatische Pantophthalmie, von Cantonnet.

Die eine Affektion fand sich in einem, die andre im andern Auge eines an einer offenbar septischen Erkrankung zugrunde gegangenen Patienten. Verf. spricht sich gegen den Dualismus beider Erkrankungen der Augen aus und stimmt der Ansicht zu, daß die Retinitis durch die Toxine derselben Bakterien hervorgerufen sind, deren Einbruch ins andre Auge event. eine wirkliche Pantophthalmie verursachen kann. Eine bakteriologische Untersuchung hat im vorliegenden Fall übrigens nicht stattgefunden.

---

17) Meningitis optica bei frischer Syphilis, von de Lapersonne.

Um die außerordentlich — was Klinik und Prognose betrifft — verschieden auftretenden Krankheitsbilder der Neuritis optica bei frischer Lues zu verstehen, muß man als primäre Erkrankung eine Meningitis optica annehmen. Je nach ihrem Sitz und der Länge der Krankheit, in der sekundär erst die Nervenfasern ergriffen werden, sind der ophthalmoskopische Befund sowie die Prognose verschieden. Als schnellste Therapie ist die kombinierte, Salvarsan und Hg, zu empfehlen.

---

18) Beschreibung eines zyklopischen Fötus, von Leplat.

---

19) Gumma des Chiasma, von Bonnefoy und Opin.

Das Gumma ging von der rechten Carotis aus und führte zu doppelseitiger deszendierender Atrophie. Die Nervenscheiden waren trotz starker Lymphocytose relativ sehr wenig befallen.

---

20) Ovaläre Hornhaut und bläuliche Sklera bei hereditärer Lues, von Antonelli.

Nicht ganz selten sieht man bei hereditärer Lues, namentlich nach diffuser Keratitis, Hornhäute, die eine stehende Ellipse darstellen. Es ist das als eine Entwicklungs-Störung aufzufassen, insofern die Hornhaut in der letzten Periode des intrauterinen Lebens diese Form hat. Ebenso ist zu dieser Zeit der Limbus verhältnismäßig dünn und läßt das Pigment durchscheinen, so daß diese Partie bläulich erscheint.

---

21) Myoklonischer Nystagmus, von Aubineau und Lenoble.

---

22) **Augen-Veränderungen bei Akne rosacea faciei,** von Bailliart und Blutel.

Es handelt sich um die bei Akne rosacea gelegentlich zu beobachtenden Eruptionen auf der Hornhaut in Form von kleinen Papeln.

23) **Myxochondrosarkom der Orbita,** von van Duyse.

24) **Augen-Verletzungen durch Staub und Dämpfe von Asphalt,** von Truc und Fleig.

Nicht beendet.

25) **Der Nystagmus,** von Coppez.

26) **Das in die Orbita eingekapselte Sarkom und seine Exstirpation mit Erhaltung des Auges durch Schnitt am Orbitalrand,** von Terrien.

27) **Spontane Resorption einer senilen Katarakt,** von Verrey.

Moll.

III. Annales d'Oculistique. 1913. April bis September.

1) **Latenter Nystagmus,** von Fromaget.

Mitteilung einiger Fälle, aus denen mit Wahrscheinlichkeit abgeleitet wird, daß neben einer Tendenz zur Fusion der Bilder, durch welche bekanntlich häufig die Manifestation von Strabismus verhindert wird, auch eine Tendenz zur Fixation der Objekte besteht.

2) **Die kontagiösen Augen-Entzündungen in der oranischen Sahara,** von Foley.

3) **Klinische Untersuchungen mit dem Schiötz'schen Tonometer,** von Fourrière.

Nicht beendet.

4) **Subkonjunktivale Linsenluxation,** von Genet.

Verf. schreibt dem Zuge der geraden Augenmuskeln eine große Rolle bei der Berstung der Sklera zu.

5) **Lymphom des Lides,** von de Lavigerie und Onfray.

6) **Behandlung des senilen Ektropiums des Unterlides nach Terson,** von Villard.

Das Verfahren besteht bekanntlich in Resektion der auswärts gekehrten Bindehaut unter Schonung des Tarsus und davon unabhängiger Exstirpation eines entsprechend großen Haut-Dreiecks, lateral vom äußeren Lidwinkel. Durch Vernähung der letzteren Wunde in Form eines stumpfen Winkels kommt es zur Anlegung des Unterlides.

7) **Symptome der Stickstoff-Überladung des Blutes,** von Weill.

Für kurzes Referat nicht geeignet.

8) **Experimentelle Studien über das Trachom**, von Nicolle, Quénod und Blaizot.

Von niederen Affen ist einzig der Magot empfänglich. Der unsichtbare Erreger ist filtrierbar und in den Tränen suspendiert. Er wird durch Erwärmen auf 50⁰ während 30 Minuten zerstört, hält sich dagegen in Glyzerin etwa 7 Tage.

9) **Modifikation der Sklerektomie**, von Kalt.

10) **Modifikation der Elliot'schen Trepanation**, von Dupuy-Dutemps.

11) **Behandlung der sympathischen Ophthalmie mit Salvarsan und Neo-Salvarsan**, von Chaillous.

Mitteilung zweier Fälle von sympathischer Uveïtis nach Verletzung des ersten Auges, die durch Salvarsan, bzw. Neo-Salvarsan geheilt wurden.

12) **Kornealfistel durch Kapsel-Einklemmung**, von Opin.

13) **Echinokokkencyste der Orbita**, von Gabriélidès.

14) **Ein Fall von melanötischem Sarkom der Aderhaut am Sehnervenrande mit Perforation der Netzhaut**, von Lodberg.

Der Tumor war von kavernösem Bau, ein Umstand, der bezüglich der Prognose sehr ungünstig ist.

15) **Cylindrom des Unterlids**, von Duclos.

16) **Exophthalmus nach Entzündung der äußeren Augenmuskeln**, von Chevallereau und Offret.

Aus der sehr genauen Krankengeschichte geht hervor, daß es sich um eine spezifische Myositis handelte, die zum Schluß zur Exenteration der Orbita führte, nachdem verschiedene andre Operationen vorausgegangen waren.

17) **Zwei Fälle von Keratoplastik**, von Marbaix.

18) **Die Lokalisation des Xeroderma pigmentosum am Auge**, von Sulzer.

Außer den bekannten Augensymptomen kommen Vaskularisationen der Bindehaut in Form eines Flügelfells und Pigmentflecke am Limbus vor. In der Hornhaut finden sich zirkumskripte perlenähnliche Infiltrationen, die sich durch ihren Gehalt an runden Pigmentzellen als Teil-Erscheinungen des Xeroderma pigmentosum charakterisieren.

19) **Die optischen Mittel und Übungen in der Behandlung des Schielens**, von Rasquin.

20) **Universal-Diagramm für Brillen-Verordnung**, von Mayer.

21) **Linsentrübung nach Hornhaut-Eiterung**, von Ernst Fuchs.

Verf. erörtert die verschiedenen Wege, auf welchen Linsentrübungen, bzw. solche der Vorderkapsel eintreten können.

22) **Ein Fall von Retinitis gravidarum in der Vernarbungs-Periode,** von Rochon Duvigneaud und Polack.

Der schwere Ausgang eines solchen Falles wird durch eine bunte Zeichnung demonstriert. Verff. sind für künstliche Frühgeburt, um die Nieren der Mutter möglichst bald zu entlasten und das Sehvermögen zu erhalten.

23) **Über die Hände-Desinfektion der Augenärzte vor Operationen und im täglichen Dienst,** von Terson.

24) **Die einfache Sklerektomie bei akutem Glaukom,** von Bettremieux. Verf. tritt für diese Operation an Stelle der Iridektomie ein.

25) **Kann Filaria loa des Auges zerebrale Symptome hervorrufen?** von Brunetière.

Es ist möglich, daß eine Filaria-Embolie, besonders in den Endverzweigungen der Art. foss. Sylvii zustande kommt.

26) **Amyloid-Degeneration der Konjunktiva und des Tarsus,** von de Poppen.

27) **Diphtherische Lähmung beider Abduzenten und der Akkommodation. Schnelle Heilung ohne Behandlung,** von Lataillade.

28) **Zinksulfat bei der Diplobazillen-Conjunctivitis,** von Duverger.

29) **Die Zinksalze bei Diplobazillen-Conjunctivitis,** von Verrey-Westphal.

30) **Anatomie und Physiologie der Akkommodation,** von Mawas.

31) **Photo-elektrische Eigenschaften des Selens und ihre Benutzung bei der Photometrie,** von Carlo.

Muß im Original nachgelesen werden.

32) **Bestimmung des binokularen Gesichtsfeldes bei Strabismus durch Farben,** von Campos.

Moll.

Vermischtes.

XII. internationaler Ophthalmologen-Kongreß
(St. Petersburg, 28. Juli bis 2. August 1914).

Am 6. Januar 1914 kam die folgende Mitteilung aus St. Petersburg:

„Das Zentralbureau bringt hierdurch zur Kenntnis der Herren Kollegen, daß der Minister des Inneren allen Mitgliedern des Kongresses ohne Ausnahme den unbehinderten Eintritt in die Reichsgrenzen und einen uneingeschränkten Aufenthalt im Reiche zugesichert hat.“ . . .

Präsident des Zentralbureaus: L. Bellarminoff.
Generalsekretär: Dr. Th. Germann.

Durch die gänzliche Zurücknahme der Beschränkungen, durch die verbindliche Form der Ankündigung, durch das aufrichtige Bedauern des

Kongreß-Vorstands ist der Stein des Anstoßes aus dem Wege geräumt. Die große Majorität der Fachgenossen ist durch diese Erklärung befriedigt. Der Kampf ist zu Ende. Hoffentlich wird er Nutzen für die Zukunft bringen.

Mit Genugtuung verkündet der Herausgeber des Centralblattes den Frieden, — einen ehrenvollen, erfreulichen Frieden. Julius Hirschberg.

Bibliographie.

1) Die Beziehungen des Auges zum Kopfschmerz, von Dr. Roman v. Mende. (St. Petersburger med. Zeitschr. Nr. 17.) Übersichtliche Zusammenstellung, die aber dem Augenarzt nichts Neues bringt.

2) Über doppeltbrechende Myeline in Katarakten, von Dr. Michael Hoffmann (Klinik von Hess). (Münchener med. Wochenschr. 1913. April.) In der Münchener Augenklinik wurden bei sämtlichen daraufhin untersuchten Katarakten eine doppeltbrechende Substanz gefunden, die löslich ist in Alkohol, nicht löslich in Aceton, mit Osmiumsäure sich hell- bis tief dunkelgrau färbt, nicht färbbar ist durch konz. Schwefelsäure, Golodez'sches Reagens, Indan III, Neutralrot, Nilblausulfat. Nach Autolyse normaler Linsen wurde der doppeltbrechende Myelinkörper auch in diesem gefunden.

3) Zur Fremdkörper-Lokalisation im Auge, von Dr. Max Reichmann in Chicago. (Münchener med. Wochenschr. 1913. Nr. 15.) Zur Feststellung der Frage, ob ein Eisensplitter im Auge oder hinter ihm sei, ließ die Köhler'sche Methode im Stich, während die vom Verf. fürs Auge modifizierte stereometrische Methode nach Fürstenau die Annahme rechtfertigte, „daß sich der Fremdkörper hinter dem Bulbus befinden müsse"; er saß, wie sich nach der Enukleation, die nach einigen fruchtlosen Extraktionsversuchen wegen „purulenter Ophthalmitis" notwendig wurde, in einem Exsudate an der hinteren Bulbuswand.

4) Hornhaut-Läsionen nach Narkosen, von Dr. Otto Schnaudigel. (Münchener med. Wochenschr. 1913. Nr. 29.) Verf. hat 2 Fälle von Epithel-Läsionen der Hornhaut (feine rundliche Rauchigkeit des Epithels, Tränen, Lichtscheu) beobachtet, die offenbar durch den die Hornhautempfindlichkeit prüfenden Finger des Narkotiseurs entstanden waren. Er bezeichnet es als einen Unfug, wenn immer wieder während einer Narkose die zentralen Partien der Hornhaut mit dem Finger berührt werden.

5) Zur Therapie des Hordeolum und der Blepharitis ciliaris mit Histopin, von Dr. Richard Vollert in Leipzig. (Münchener med. Wochenschr. 1913. Nr. 30.) Histopin ist ein von v. Wassermann hergestelltes Staphylokokken-Extrakt, dem ein Schutzkolloid in Form einer verdünnten Gelatinelösung zugesetzt ist; es ist völlig steril und ohne jede irritierende Nebenwirkung. Verf. sah, ähnlich wie einige Dermatologen bei oberflächlichen Staphylokokken-Hautaffektionen, günstige Erfolge bei Blepharitis ciliaris und Hordeolum. Stern.

6) Noviform in der Augenheilkunde, von Dr. Gustav Freytag. (Berliner klin. Wochenschr. 1913. Nr. 27.) In der Universitäts-Augenklinik von Leipzig wurde das Noviform in Pulver und in Salbenform, und zwar als 2proz., 3proz., 5proz. und 10proz. Salbe, unter Umständen wenn nötig mit Atropin gebraucht. Es wurde angewandt bei den verschiedenen Affektionen der Hornhaut, sowie Läsionen durch Fremdkörper. Noviform ist

geruchlos, reizt nicht die Haut und Schleimhäute und ruft keine Intoxikationserscheinungen hervor. Es ist ein brauchbares Mittel in der Augenheilkunde.

7) Über die Vererbung des Mikrophthalmus mit und ohne Katarakt, von Chr. Thomsen. (Inaug.-Dissert. Rostock 1913.) Zusammenvorkommen von Mikrophthalmus und Schichtstar bei drei Geschwistern, während der Vater Schichtstar, aber keinen Mikrophthalmus zeigte. Unter den Ehegatten bestand Blutsverwandtschaft. Die beiden Mütter der Ehegatten sind geisteskrank gewesen, ebenso ist eine Halbschwester der Ehefrau geisteschwach.

8) Über einen Fall von Tuberkulose der Iris und der Sehnervenscheiden beim Rinde, von Karl Kohn. (Inaug.-Dissert. Rostock 1913.) Beobachtung an einem fünfviertel Jahre alten Rinde. Bei makroskopischer Betrachtung erweist sich die Netzhaut als abgelöst. Sie durchzieht ungefähr die Mitte des Auges, und während auf der einen Seite des Schnittes die Iris normal erscheint, ist sie an der entgegengesetzten Seite nur noch anscheinend im Sphinkterteile intakt, im übrigen aber in einem zerklüfteten Tumor aufgegangen, der den ganzen Raum zwischen Linsenäquator und vorderen Pol einerseits und der Hornhauthinterfläche andrerseits vollständig ausfüllt und anscheinend auch die Ciliarfortsätze in sich aufgenommen hat. Es handelt sich um Veränderungen der Iris, die unzweifelhaft tuberkulöser Natur sind. An dem andren Auge finden sich Veränderungen im Bereiche des Opticus, die im wesentlichen in einer kleinzelligen Infiltration bestehen, vor allem in den Opticusscheiden deutlich.

9) Lakunäre Sehnervenatrophie und glaukomatöse Exkavation, von Fritz Nehl. (Inaug.-Dissert. Rostock 1913.) Es handelt sich bei der Kavernenbildung nicht um ein primäres Sehnervenleiden, sondern um einen sekundären Prozeß, den man mit der Drucksteigerung in Verbindung bringen muß. Die Präparate des Verf.'s von experimentellem Glaukom, ferner von Glaukom verschiedener Herkunft, unter andren auch von Embolie der Zentralarterie, Thrombose der Zentralvene und einem Fall von Buphthalmus führen zu der Überzeugung, daß es sich bei der Schnabel'schen Kavernenbildung in erster Linie um eine Flüssigkeits-Ansammlung im Opticus-Ende handeln muß und zwar um eine Lymphstase, die auf Zirkulationsstörungen zurückzuführen ist, welche ihrerseits infolge der Drucksteigerung entstehen.

10) Bericht über die Wirksamkeit der Universitäts-Augenklinik zu Tübingen für das Jahr 1911, von Julius Lanz. (Inaug.-Dissert. Tübingen 1912.) F. Mendel.

11) Peridakryocystitis, von Prof. Dr. A. Elschnig in Prag. (Prager med. Wochenschr. 1913. Nr. 38.) Nach Verf. tritt die Peridakryocystitis infolge von akuter oder chronischer Eiterung der Nasen und Nasennebenhöhlen unter dem Bilde einer Dakryocystitis phlegmonosa auf, unterscheidet sich von letzterer aber dadurch, daß bei Injektion von Flüssigkeit in das Tränenröhrchen der Tränenschlauch sich durchgängig, der Tränensack ohne eitrigen Inhalt erweist, und dadurch, daß sie durch sofortige Nasenbehandlung und antiseptische Spülungen des Tränenschlauches mit völliger Intaktheit des letzteren zur Abheilung gebracht werden kann.

Schenkl.

Um Einsendung von Separat-Abzügen wird gebeten (Berlin NW. 26 Schiffbauerdamm).

Verlag von Veit & Comp. in Leipzig. — Druck von Metzger & Wittig in Leipzig.

Centralblatt

für praktische

AUGENHEILKUNDE.

Herausgegeben von

Prof. Dr. J. Hirschberg, Geh. Med.-Rat, in Berlin.

Monatlich ein Heft. Preis des Jahrganges 12 Mark. Zu beziehen durch alle Buchhandlungen des In- und Auslandes und die Postanstalten des Deutschen Reiches.

1914. Achtunddreißigster Jahrgang. Februar.

[Aus der Universitäts-Augenklinik in Kasan (Rußland).]

I. Noch einige Beobachtungen über das lokale Amyloid der Konjunktiva (und Kornea).

Von Dr. **Valentin Adamük.**

(Schluß.)

Fall III. In diesem Falle handelt sich um Amyloid der Konjunktiva bulbi und der Cornea, was bekanntlich eine noch seltenere Erscheinung ist, als Amyloid der Konjunktiva palpebrarum.

W. Ch., Bauer, 40 Jahre alt. Seit vielen Jahren augenkrank. Trachom III, beiderseits. Leucoma corneae sinistri. Degeneratio amyloidea conjunctivae bulbi dextri. Der Patient war fast gar nicht behandelt worden. Die jetzt vorhandenen Wucherungen an der Conjunctiva bulbi dextri will er zum ersten Male vor 3 Jahren wahrgenommen haben. Diese Gebilde wuchsen langsam, fast unmerklich. Der Patient erwähnt, daß die Wucherungen in der letzten Zeit etwas konvexer geworden seien. Subjektive Beschwerden hatte er nicht, und so hielt er es bis jetzt für überflüssig, sich an den Arzt zu wenden. Sonst ist er vollkommen gesund und kräftig gebaut. Fast die ganze Kornea des rechten Auges ist von charakteristischen, gelblich schimmernden Wucherungen umgeben, welche nicht nur die Kornea selbst umgeben, sondern in bedeutendem Maße über das Niveau des Limbus corneae hinausragen. Von der oberen, inneren Seite der Cornea erstreckt sich auf dieselbe, fast bis zum Zentrum reichend, ein zungenförmiger Fortsatz, der fast $^1/_3$ der Kornea einnimmt. Die erwähnten Wucherungen nehmen fast die ganze Conjunctiva sclerae ein, wobei sie nur unbedeutende Partien gegenüber der Augenspalte am inneren und äußeren Rande der Kornea frei lassen, welche die gewöhnliche Farbe der Sclerae behalten. Somit stellen diese Wucherungen gleichfalls zwei abgesonderte Partien dar. Die untere, kleinere, dafür aber konvexere, hat direkt die Form eines Walles, der horizontal von dem inneren bis zum äußeren Winkel der Augenspalte verläuft. Er stellt die Tangente zur Kornea dar, während er mit seinem unteren Rande unmittelbar mit der hypertrophierten Übergangsspalte konfluiert, was bei starker Zurückziehung des unteren Augenlides gut zu sehen ist. Die obere, weniger konvexe und mehr diffuse Partie umfaßt die ganze Conjunctiva bulbi oberhalb der Kornea, wobei sie, wie oben bereits gesagt, auch einen gewissen Teil der Kornea umfaßt. Diese Partie geht auch an den lateralen Teil der Kornea heran und erstreckt sich weit nach oben bis dicht zur Übergangsfalte. Die Konjunktiven der Augenlider sind von irgendwelchen Wucherungen frei. Die Caruncula lacrimalis ist etwas hypertrophiert. Bei genauerer Besichtigung erkennt man, daß diese Wucherungen von der hypertrophierten Konjunktiva Bulbi herrühren. Sie sind mit der Sclera nicht verlötet und bleiben beweglich. Die Oberfläche der in Rede stehenden Wucherungen ist relativ glatt, ihr Epithel-Überzug ist nicht gestört, aber gleichsam gespannt; der Gewebe-Überschuß scheint in der Tiefe aufgekommen zu sein. Die Farbe der hypertrophierten Conjunctiva bulbi ist matt gelblich, wachsartig, nur stellenweise etwas rosa schimmernd. Hier und da sieht man auf der Oberfläche konjunktivale Gefäße. Die Konsistenz des oberen Herdes ist fester, die des unteren mehr gelee-artig. Beim Abschneiden riß der untere Herd schon bei bloßer Berührung mit der Pinzette. Es wurden beim Patienten zunächst gerade diese unteren, hypertrophierten Gewebe fortgeschnitten. Auf dem Schnitt haben sie sich noch gelb-

licher, als auf der Oberfläche, und außerdem außerordentlich blutarm erwiesen. Die Heilung vollzog sich per primam in kurzer Zeit. Beim zweiten Male wurde ein Teil des oberen Herdes fortgeschnitten. Das zungenförmige Gewächs an der Kornea wurde möglichst tief abpräpariert. Die Kornea erwies sich unter demselben als narbig verändert. Die hypertrophierten Gewebe wurden von der Conjunctiva sclerae nur teilweise entfernt, und zwar an den Stellen, die am meisten hervorragten. Auch makroskopisch konnte man wahrnehmen, daß die entfernten Gewebe aus der eigentlichen Konjunktiva, sowie aus unter derselben befindlichen, besonderen, degenerativen Massen bestanden. Diese letzteren fielen von dem Gesamtstück in Form von gelblichen Schöllchen ab. Diese Schöllchen ließen sich zwischen den Fingern wie Wachs leicht zu Kügelchen formen und erinnerten durch ihre Konsistenz an weiches Wachs. Auf dem Objektträger ließen sich diese Massen zerdrücken oder wie Salbe ausstreichen, wobei sie jedoch schwache Körnung behielten.

Mikroskopische Untersuchung.

Das von der Oberfläche der Kornea entfernte Gewebe erwies sich als dasjenige der Kornea selbst. Ihr mehrschichtiges Epithel war vollkommen erhalten. Auf einigen Schnitten waren sogar die Bowman'sche Kapsel und ein Streifen des Korneagewebes unter derselben erhalten. Auf anderen Präparaten sieht man unmittelbar unter dem Epithel und in ziemlich bedeutender Ausdehnung Zellinfiltration des Gewebes. Der tiefere Abschnitt der Kornea ist vollständig verändert. Jede Struktur ist hier verwischt. Wir sehen hier vollkommen homogene Gebilde in Form von Balken, bzw. von Schöllchen verschiedener Größe und Form, und zwar je tiefer desto größer, wobei die Anzahl der Zell-Elemente zwischen denselben entsprechend immer geringer wird. Die Zell-Elemente liegen meistenteils in Reihen an den Rändern der beschriebenen homogenen Massen. Diese Zell-Elemente scheinen zusammengedrückt zu sein, sie haben ihre Form eingebüßt, zeigen aber einen deutlichen, gut sich färbenden Kern und lassen in ihrem Innern irgendwelche Merkmale von Homogenisation vollständig vermissen. Während die intakt gebliebenen Gewebe der Kornea in gewöhnlicher Weise die Farbstoffe aufnahmen, färbten sich die beschriebenen homogenen Partien sehr schlecht. Mit Eosin färbten sie sich matt rosa, fleischfarben; nach van Gieson färbten sie sich gelblich; mit Indigokarmin gelblich-grünlich. Die Bearbeitung der frisch entfernten Gewebe mit Jod und Schwefelsäure und die Metachromasie derselben mit Anilinfarben ergab, daß wir es hier mit amyloider Substanz zu tun haben.

Wie gesagt, waren in den tieferen Teilen der Präparate die amyloiden Partien größer, kompakter; je näher zur Oberfläche der Kornea wurden dieselben kleiner, und schließlich konnte man an der Grenze zu dem Gewebe, welches seine Struktur noch behalten hatte, beobachten, daß die

homogene Substanz in dasselbe, nämlich zwischen die Fasern eindrang, und dieselben voneinander trennte. Die amyloiden Massen schienen in die Zwischenräume zwischen den Gewebs-Elementen hineingeflossen und dort erstarrt zu sein. Auf allen Präparaten, die aus dem in Rede stehenden Objekt angefertigt worden waren, sehen wir zahlreiche Gefäße. Sie waren auch unmittelbar unter dem Epithel in dem infiltrierten Gewebe der Kornea vorhanden, desgleichen waren sie zahlreich auch inmitten der Amyloidmassen. Hier machten die Gefäßwandungen den Eindruck vollkommen homogener oder etwas geschichteter Ringe, an denen nur das Endothel erhalten war. Die Gefäße, welche meistenteils rote Blutkörperchen enthielten, lagen in Reihen und bildeten anscheinend ein Netz. Man muß annehmen, daß hier ursprünglich ein Pannus bestanden hat, und daß sich erst später in diesem Gebiet der Kornea Amyloid abgelagert hat. Indem die Amyloidmassen sich in immer größerer Menge ablagerten, haben sie das Epithel der Kornea schließlich abgehoben und den beschriebenen, ziemlich großen Vorsprung auf der Kornea gebildet.

Die von der Oberfläche des Bulbus entfernten degenerierten Gewebe zeigten überall die gleiche Struktur. Ihre Hauptmasse bestand aus bereits vollständig entwickelter amyloider Substanz, welche in Bruchstücken von verschiedener Größe (mit Körnern, welche die gewöhnlichen Bindegewebszellen an Größe etwas übertreffen, beginnend, bis zu Schöllchen, die einen bedeutenden Teil des Gesichtsfeldes des Mikroskops einnahmen,) dalagen. Diese Substanz gab auf frischen Schnitten mit allen Reagentien stark ausgeprägte Amyloidreaktion. Die Konjunktiva war mit vollständig unverändertem Epithel bedeckt. Die beschriebenen Amyloidmassen begannen unmittelbar unter demselben, nur einen schmalen Streifen fasrigen Gewebes zurücklassend. Zwischen den Amyloidschöllchen verlaufen nach allen Richtungen hin Bindegewebszüge, die stellenweise, in den tiefen Teilen des Präparats, gleichfalls sich leicht zu homogenisieren begannen. Veränderungen der Zell-Elemente und Amyloidreaktion wurden auch hier nicht beobachtet, selbst wenn man mit den stärksten Systemen des Mikroskops untersuchte. Einige der Amyloidschöllchen erschienen bei starken Vergrößerungen strahlig, faserig, wobei diese Faserung bei Färbung nach VAN GIESON im Gegensatz zu der gelblichen Farbe der vollkommen homogenen Amyloidpartien rosa wurde. Die vorkommenden Gefäße hatten vollständig degenerierte, homogene Wandungen.

Die Untersuchungen der soeben beschriebenen Fälle haben somit Tatsachen ergeben, die mit denjenigen meiner früheren Untersuchungen vollkommen übereinstimmen. Man hat den Eindruck, daß diese Gewebe mit irgend einer Substanz imprägniert werden, welche die Amyloidreaktion gibt. Diese Substanz scheint sich in den Geweben zu entwickeln, wobei sie die Gewebs-Elemente auseinander drängt und umhüllt, um dann in diesem Zustande zu erstarren. Infolgedessen können wir an manchen Stellen die

frühere Struktur nicht mehr unterscheiden, während an anderen Stellen noch Übergänge von vollständig veränderten Herden zu solchen, die ihre Struktur noch behalten haben, vorhanden sind. Man kann verfolgen, wie einige Bündel von Bindegewebsfasern nach und nach die Deutlichkeit ihrer Struktur einbüßen und sich in vollständig homogene Massen verwandeln. Bisweilen beginnt die Amyloidreaktion dort aufzutreten, wo die fasrige Struktur des Gewebes noch erhalten ist. Bei starken Vergrößerungen kann man in der Minderzahl der Fälle zwischen den Fasern einzelne Amyloidschöllchen und -körner konstatieren; meistenteils entspringt die Amyloidreaktion einer gewissen strukturlosen, nicht begrenzten Substanz, welche sich zwischen den Gewebsfasern befindet. Die Umwandlung der Bindegewebefasern in homogene Massen wird von der Mehrzahl der Autoren hervorgehoben. Mit besonderer Deutlichkeit beschreiben diese Veränderungen: Arnstein (22), Zwingmann (36), Vossius (20), Liubimoff (37) usw. Desgleichen haben fast alle Forscher amyloide Veränderungen in den Gefäßwandungen beobachtet: Dieselben verwandeln sich in homogene, bisweilen geschichtete, glänzende Ringe, wobei ihre äußeren Grenzen mit den benachbarten Amyloidmassen vollständig konfluieren. Bezüglich der Degeneration der Gefäße glaube ich mit Nachdruck darauf hinweisen zu müssen, daß die Intima der Gefäße in der Regel erhalten bleibt. Mitteilungen entgegengesetzter Natur haben nur Mandelstamm und Rogowitsch (38) gemacht. Irgendwelche Beteiligung des Gefäß-Endothels am in Rede stehenden Prozeß läßt sich auf Grund meines Materials vollkommen ausschließen. Ich halte es auch nicht für möglich, daß amyloide Substanz innerhalb des Gefäßbettes oder aus den roten Blutkörperchen entstehen könnte, wie es beispielsweise Pogariski (39) und in der letzten Zeit del Monte (40) beschrieben haben.

Von primärer Affektion der Gefäße kann gleichfalls nicht die Rede sein, da die Gefäßwandungen in manchen Fällen trotz deutlich ausgeprägten Amyloids noch unverändert sein können.

Die Aufmerksamkeit richtete ich wieder darauf, ob nicht die Amyloidsubstanz primär in den Zell-Elementen entsteht, und ob nicht diese selbst sich in Amyloid verwandeln. Um auf diese Frage eine positive Antwort geben zu können, muß man Bilder des allmählichen Übergangs von normalen Zellen zu solchen, die amyloidartig vollständig verändert sind, sehen. Es dürfte aber kaum statthaft sein, lediglich aus der Tatsache, daß einige Amyloidschöllchen ihrer Größe und Form nach gewissermaßen an Zellen erinnern, den Schluß abzuleiten, daß Zellen am Prozeß beteiligt seien. Solche Schöllchen können auch bei der Umhüllung der Zell-Elemente durch die Amyloidmassen, bei Zerfall der mit Amyloid imprägnierten Fasern und bei intrazellulärer Ablagerung von Amyloidsubstanz entstehen.

Die Zellen gehen passiv, infolge von Kompression und Umhüllung derselben mit Amyloidmassen, zugrunde. Das Auftreten der Amyloidreaktion

in den Zell-Elementen im allgemeinen und in den Plasmazellen im speziellen wurde an unserem Material nicht beobachtet. So wie auch früher eine Anzahl von Forschern die Anteilnahme der Zell-Elemente am Amyloid- und Hyalinprozeß der Konjunktiva in Abrede stellte, [Liubimoff (37), Vossius (20), Arnstein (22), Adamük (1), Rumschewitsch (27), Monesi (41) usw.], so findet diese Ansicht auch in neuester Zeit Bestätigung durch die soeben geschilderten Fälle, sowie durch die Fälle von Kolominsky (12), Ruata (50), Rubert (46) (in letzterem Falle handelte es sich um Hyalin-Degeneration der Kornea): während früher die Forscher, die sich mit dieser Frage befaßten, sich in zwei Lager teilten, nämlich in Anhänger der Ansicht von der Degeneration der Zellen und in Gegner dieser Ansicht, macht sich jetzt augenscheinlich noch eine versöhnende Strömung bemerkbar. So hält Schieck (3) das Auftreten von homogenen Substanzen sowohl extrazellulär, als auch interstitiell für möglich, während Ishihara (14) zu gleicher Zeit über zwei Fälle berichtet, von denen der eine amyloide Degeneration der Zell-Elemente aufwies, der andere aber nicht.

Riesenzellen fanden sich nur in dem einen der soeben beschriebenen Fälle. Ihre Rolle, die zweifellos im Zerfressen des Amyloids besteht, tritt besonders deutlich aus den Beobachtungen über experimentelle Amyloidresorption zutage, wenn das Amyloid in die Gewebe lebender Tiere eingeführt wird. Bekanntlich tritt auch bei Kranken, beispielsweise nach Entfernung eines Teiles des Amyloids aus der Konjunktiva, allmähliche Resorption der zurückgebliebenen Amyloidmassen ein. Ich (1) habe seinerzeit Experimente mit Einführung von Amyloid-Stückchen in das subkutane Bindegewebe der Abdominalgegend bei Kaninchen und Hunden ausgeführt, die denjenigen von Liubimoff (37), Grigorieff (48) und anderen ähnlich waren. (Litten (49) führte Amyloid-Stückchen in die Bauchhöhle ein). Außerdem habe ich ebensolche Resorption des Amyloids der Konjunktiva bei Einführung von Amyloid-Stückchen unter die Conjunctiva palpebr., der Übergangs-Falten, sowie auch in die vorderen Augen-Kammern bei Kaninchen beobachtet. Aus all diesen Experimenten konnte man den Schluß ziehen, daß die Amyloidmassen, die zuvor durch Züge junger Zellen in einzelne Teile zerlegt werden, durch Phagozytose vernichtet werden, wobei am energischsten nach dieser Richtung hin die Riesenzellen wirken.

Die Substanzen, mit deren Hilfe die Zellen in ihrem Innern die aufgenommenen Partikelchen verdauen, können augenscheinlich auch extrazellulär auftreten und auf das Amyloid auflösend wirken, dessen Stückchen sich immer weiter zerkleinern und schließlich in feinere Partikelchen zerfallen. Kalkablagerung und Knochenbildung wurden in den vorliegenden Fällen nicht beobachtet. Kalzinierung und Ossifizierung sind, wenn auch nicht ausschließlich, so doch hauptsächlich ein Attribut der späteren Stadien des Prozesses. Aus diesem Grunde hält auch Kubli (26) diese Erscheinungen als Bestandteile des IV. Stadiums des Prozesses, indem er glaubt, daß der

Prozeß vor der eigentlichen amyloiden Degeneration, die nach seiner Meinung das dritte Stadium des Prozesses darstellt, sämtliche Stadien der Wucherung des amyloiden Gewebes und das Stadium der hyalinen Degeneration durchläuft. In den Fällen der Kasaner Augenklinik haben wir jedoch eine solche Regelmäßigkeit im Wechsel jener Stadien nicht wahrnehmen können. Und überhaupt ist das Stadium der adenoiden Wucherung nicht obligatorisch.

Einige Worte sind noch speziell über den dritten Fall zu sagen, wo die Kornea in unregelmäßiger Weise verändert war und unter dem Epithel derselben sich amyloide Massen abgelagert hatten. Die Ablagerung dieser Massen hat wahrscheinlich im neugebildeten Gefäßgewebe unter dem Epithel der Kornea stattgefunden, d. h. im Gebiet des Pannus. Wenn Hyalin in der Kornea bei verschiedenen Ernährungsstörungen derselben keine ungewöhnliche Erscheinung ist; so ist das Auftreten von Amyloid in der Kornea, namentlich in Fällen von gleichzeitigem Amyloid der Konjunktiva, eine seltene Erscheinung. Meines Wissens wuchs in einem der Fälle von Raehlmann die amyloidartig degenerierte Conjunctiva bulbi in Form von Pterygion auf die Kornea herauf, und auch in der Beobachtung Alfieri's (42) war bei amyloidartiger Degeneration der Konjunktiva ein Teil der Kornea von Amyloidmassen eingenommen.

Nach der Einordnung der homogenen Massen erinnert unser Fall an denjenigen von Berlin (43), ferner an den Fall von Gallenga (44), der zum zweiten Male noch von Lucarelli (45) untersucht worden war, sowie an die Beobachtungen von Rubert (46) und Reber (47). In allen diesen Fällen lag nur Hyalin vor. Was die Struktur des Gebietes der Amyloidablagerungen in unserem Falle betrifft, so ist, wie aus der oben vorgebrachten Beschreibung hervorgeht, der Charakter der Veränderungen hier voll und ganz dem ähnlich, was wir in der Konjunktiva beobachten: Dieselben morphologischen Eigenschaften der homogenen Massen, dieselben Veränderungen in den Gefäßwandungen und in dem fibrösen Gewebe, welches mit Amyloid imprägniert erscheint, sowie dasselbe Fehlen von primären Veränderungen in den Zell-Elementen.

Somit glaube ich, auf Grund nicht einer einzelnen Beobachtung, sondern einer ganzen Reihe von pathologisch-histologischen Untersuchungen, die ich in meinen früheren Fällen von Amyloid der Konjunktiva ausgeführt hatte, und die durch die Ergebnisse des Studiums des experimentell erzeugten Amyloids unterstützt werden, desgleichen auf Grund der soeben geschilderten Fälle, wiederum mit Nachdruck hervorheben zu müssen, daß die Zellelemente nicht degeneriert werden, und daß der amyloide Prozeß am richtigsten durch Ablagerung der betreffenden Substanz zwischen den Zellen und Fasern des Gewebes zu charakterisieren wäre.

Literatur.


1. V. ADAMÜK. Lokales Amyloid der Konjunktiva. Dissertation, Kasan 1907.
2. STEINER. Annal. d'Oculist., Bd. 140.
3. SCHIECK. v. Graefe's Archiv f. Ophth., Bd. 67, H. 1.
4. ELEONSKAJA. Wjestnik Ophthalm. 1907, Bd. 24, S. 677.
5. TSCHISTIAKOW. Wjestnik Ophthalm. 1907, Bd. 24, S. 700.
6. WERNKE. Wjestnik Ophthalm. 1908, Bd. 25, S. 84.
7. ZEEMANN. Nederl. Tijdschr. v. Geneesk. 1908, Bd. 2.
8. ALMANN. Wiestnik Ophthalm. 1909, Bd. 26, S. 1010.
9. DEL-MONTE. 11. Internationaler Kongreß in Neapel, 1909.
10. SANDMANN. Münchener med. Wochenschr. 1909, S. 587.
11. ASK und SJÖBALL. Jahresbericht f. Ophthalm. für das Jahr 1911, S. 590.
12. KOLOMINSKI. Klinische Monatsbl. f. Augenheilk. 1912, November.
13. WÄZOLD, Centralbl. f. Augenheilk. 1913, April, S. 110.
14. ISHIHARA. Klinische Monatsbl. f. Augenh. 1913, Juli.
15. TELEPNEW. Wjestnik Ophthalm. 1907, Bd. 24, S. 271.
16. RUMSCHEWITSCH. Postep. Oculist. 1908, März.
17. SMOLANINOW. Wjestnik Ophthalm. 1912, S. 62.
18. WEINSTAIN. Wjestnik Ophthalm. 1911, S. 142.
19. MORAX und LANDRIEU. Annal. d'Oculist. 1912.
20. VOSSIUS. Ziegler's Beiträge z. path. Anatomie, 1889, Bd. 4 und 5.
21. RAEHLMANN. Archiv f. Augenheilk. 1881, Bd. 10. Virchow's Archiv, 1882, Bd. 87. Archiv f. Augenheilk. 1882, Bd. 11.
22. ARNSTEIN. Zentralbl. f. d. Med. Wiss. 1881, Nr. 19.
23. WAGNER. Über amyloide Degeneration. Inaug.-Dissert. 1892. Berlin.
24. PORIWAJEW. Wjestnik Ophthalm. 1886, Bd. 3.
25. RAABE. Beiträge z. path. Anat. d. äußeren Augen-Erkrankungen. Inaug.-Dissertation, 1893, Marburg.
26. KUBLI. Archiv f. Augenheilk. Bd. 10.
27. RUMSCHEWITSCH. Archiv f. Augenheilk. Bd. 25.
28. SCIMEMI. 11. Internat. Kongreß zu Rom, 1894.
29. RECKLINGHAUSEN. Handbuch d. allgem. Pathologie und der Ernährung. Stuttgart 1883.
30. SAEMISCH. Handbuch von Graefe-Saemisch II. Aufl., Bd. V, Abt. I.
31. ROGMANN. Un cas de dégénérescence hyaline. Annales d'Oculist. 1889.
32. KRAWKOFF. Zentralbl. f. Allgem. Pathologie, Bd. 6. Arch. f. experim. Pathol. u. Pharmacol. Bd. 40.
33. STROEHMBERG. Ein Beitrag zur Kasuistik der amyloiden Degeneration. Inaugural-Dissertation Dorpat, 1877.
34. OETTINGEN. Dorpat. med. Zeitschrift, Bd. II, 1871.
35. V. ADAMÜK. Centralbl. f. Augenheilk. 1906, Dezember.
36. ZWINGMANN. Die Amyloidtumoren der Conjunct. Inaug.-Dissert. 1879, Dorpat.
37. LIUBIMOFF. VII. Pirogoff.-Kongreß in Kasan, 1899.
38. MANDELSTAMM und ROGOWITSCH. Arch. f. Ophthalm. Bd. 25, 1.
39. POGIABISSKY. Med. Rundschau (russisch), 1903, Nr. 19.
40. DEL MONTE. Arch. di Ophthalm., 18.
41. MONESI. Arch. di Ophthalm., 8. Ref.: Jahresbericht f. Ophthalm. (für das Jahr 1911).
42. ALFIERI. Rivista Ital. di Ottalm. 1908, 1—2.
43. BERLIN. Archiv f. Ophthalm. Bd. 33, H. 3, S. 211—228.
44. GALLENGA. Arch. di Ottalm. Bd. 1, H. 12, 1894.
45. LUCABELLI. Rivista ital. di Ottalm. 1907.
46. RUBERT. Arch. f. Augenheilk. 1910, Bd, 65, H. 3.
47. REBER. The Ophthalmic Record 1911. Ref.: Centralbl. f. Augenheilk., Juni 1912, S. 191.
48. GRIGORIEFF. Zur Frage der Resorptionsfähigkeit des Amyloids. Ziegler's Beiträge z. path. Anatomie 1895, Bd. 18.
49. LITTEN. Deutsche med. Wochenschr. 1887, Nr. 24—26. Berliner klinische Wochenschrift 1885, Nr. 49.
50. RUATA. Arch. di Ottalm. 1912, Bd. 19. Ref.: Centralbl. f. Augenheilk. Supplement z. Jahrg. 1912, S. 423.

II. Ein prophylaktisches Verfahren zur schweren Linsen-Extraktion.

Von Prof. Dr. **Komoto.**

Im neuesten Centralblatt (Heft f. August-September 1913) ist von KRÜCKMANN als ein prophylaktisches Verfahren bei schwierigen Linsen-Extraktionen KUHNT's Bindehautlappen zur Bedeckung der Hornhautwunde empfohlen. Es ist gewiß richtig, daß dieses Verfahren zu diesem Zweck wohl geeignet ist. Aber ohne die vorteilhafte Seite desselben irgendwie zu berühren, möchte ich über mein eigenes Verfahren hier berichten, welches seit langer Zeit in unserer Augenklinik mit Vorteil in den Fällen benutzt worden ist, in denen schwierige Linsen-Extraktion zu erwarten ist, und ganz besonders, wo großer Glaskörper-Vorfall sicher zu befürchten ist, wie bei dem Extraktions-Versuch der luxierten Linse.

Man schneidet zuerst mit der Schere oberhalb der Hornhaut einen 5—6 mm hohen Konjunktival-Lappen, dessen Spitze gegen den Rectus superior und dessen Basis gegen den oberen Hornhautrand zugekehrt ist. Hierauf nimmt man einen langen, doppelt armierten Faden und sticht beide Enden durch die Spitze des Konjunktival-Lappens, und zwar einige Millimeter voneinander entfernt, von vorn nach hinten. Jetzt hebt man die Sehne des Rectus superior mit Hakenpinzette auf und sticht beide Enden des Fadens quer durch die Sehne und zwar von entgegengesetzten Seiten, so daß der Faden dieselbe quer durchläuft. Die so gebildete Fadenschlinge läßt man vorderhand noch ganz lose (s. die Figur), während die weitere Operation vorgenommen wird. Man schneidet nun mit dem GRAEFE'schen Messer die Sklera dicht am Limbus und nimmt die Extraktion der Linse vor. Besser kann man den Schnitt mit der breiten Lanze machen, wie neulich wieder von BEST empfohlen worden ist, da der Glaskörper dabei nicht auf einmal vorfällt, wie bei dem Messerschnitt. Während der Operation läßt man den Kranken nach unten sehen oder durch den Assistent mit der Fixier-Pinzette das Auge nach unten ziehen und der Operateur faßt den Konjunktival-Lappen mit der Pinzette sozusagen in seiner Hand, so daß der Lappen immer frei vom Operationsfeld gehalten werden kann, worauf sein Augenmerk gerade gerichtet ist. Wenn nun die Linsen-Extraktion mit Glaskörper-Vorfall kompliziert wird, so braucht man nur die beiden Faden-Enden anzuziehen, so daß der Konjunktival-Lappen fest an die Muskelsehne angezogen und befestigt wird. Jetzt kann



die Wunde nicht mehr klaffen, so daß weiterer Glaskörper-Vorfall gehindert ist, und der schon vorgefallene Teil von selbst zurückgeht, besonders wenn man die Fixier-Pinzette abnimmt. Außerdem ist es zu betonen, daß die Wunde, da sie vom Konjunktival-Lappen bedeckt ist, vor der sekundären Infektion besser geschützt sein wird.

Allerdings kann man den Faden umgekehrt führen, indem man ihn zuerst durch die Sehne führt und die beiden Enden durch den Konjunktival-Lappen durchsticht und unter dem einfachen Knoten lose läßt, so daß man nach der Extraktion rasch gegen die Muskelsehne zuschnüren kann. Aber ich halte das erstere Verfahren für einfacher, da man den Faden nur anzuziehen braucht und dabei der Lappen schon ziemlich fest an die Sehne befestigt wird, so daß die Knoten ruhig gemacht werden können.

III. Mitteilungen aus der praktischen Augenheilkunde.

Von Prof. Dr. W. **Goldzieher** in Budapest.

1. Über spontane Ruptur des Augapfels.

In der Juli-Nummer der „Therapie der Gegenwart", Jahrgang 1913 spricht sich Prof. Dolganoff mit aller Entschiedenheit gegen die Existenz einer spontanen Ruptur des Augapfels aus.[1] Er stellt die Behauptung auf, „daß spontane Rupturen des Augapfels, die nicht durch eine äußere Kraft, sondern durch eine von innen wirkende hervorgerufen werden, gar nicht existieren. . . . Die ungenügend begründete Frage der sogenannten Ruptur des Augapfels darf nicht mehr diskutiert werden".

Diese Behauptung Dolganoff's ist trotz der Apodiktizität, mit der sie ausgesprochen wird, sicherlich falsch. Um sie zu widerlegen, genügt der Nachweis bloß eines einzigen, gut beobachteten, und entsprechend beglaubigten Falles von spontaner Ruptur des Augapfels. Ein solches Vorkommnis habe ich im Jahre 1904 veröffentlicht; daß es Dolganoff entgangen ist, beruht wahrscheinlich darauf, daß in meiner Publikation das Hauptgewicht auf ein sehr merkwürdiges und seltenes Krankheitsbild gelegt wurde, und die spontane Ruptur des Bulbus, als einer komplizierenden Episode, nur im Verlaufe meiner Darstellung erwähnt wurde, ohne daß sie im Titel meiner Arbeit Ausdruck gefunden hätte.[2]

Da nun der spontanen Ruptur des Bulbus von so beachtenswerter Seite das Leben abgesprochen wird, so daß nicht einmal mehr die Diskussion über ihre Existenz zulässig sein soll, so fühle ich mich veranlaßt, meinen wohlbeobachteten Fall hier kurz zu resumieren, damit nicht allein

---

[1] Ref. in diesem Centralblatt, 1913, Dezembernummer, S. 396.

[2] W. Goldzieher, Ein Fall von angeborenem Herzfehler und Hyperglobulie in Verbindung mit Iridocyclitis haemorrhagica, Centralbl. f. prakt. Augenheilk., 1904, Septemberheft.

dieser als unzweifelhaft ins Gedächtnis zurückgerufen werde, sondern auch jedem Leser die Umstände klar sein mögen, unter denen eine spontane Skleralruptur eintreten könnte.

Es handelt sich um ein 9jähr., körperlich herabgekommenes Mädchen, mit Schmerzhaftigkeit und Entzündung des linken Auges, auffälliger Cyanose des Gesichts und der Schleimhäute, und typischen Trommelschlägel-Fingern. Am linken Auge Konjunktival- und Ciliar-Injektion höchsten Grades, Auflockerung und rotbraune Verfärbung der früher hellblauen Iris, mit zahlreichen aus dem Iris-Stroma dringenden Blutspritzern. Das Auge steinhart, nicht zu erleuchten, vollkommen blind. Das rechte Auge normal, mit schön ausgeprägter, dem bekannten Liebreich'schen Bilde gleichender Cyanosis retinae. Aus diesen Symptomen allein war schon die Diagnose eines angeborenen Herzfehlers zu machen, wenn auch auskultatorische Phänomene fehlten. Auf der internen Abteilung, wohin ich die Patientin von meiner Abteilung zum Studium der Herzaffektion überführen ließ, wurde nachgewiesen, daß ein hoher Grad der Hyperglobulie (Vermehrung der roten Blutkörperchen) vorhanden war, mit einem Hämoglobingehalt von 115 %. Hauptsächlich durch die Röntgen-Untersuchung wurde ein Herzbefund festgestellt, der entweder als Offenbleiben des Foramen ovale oder als Defekt des Septum atriorum gedeutet werden konnte. Während der Zeit des Aufenthaltes in der internen Abteilung, wo die Kranke von mir, sowie von den durch mich instruierten Assistenz-Ärzten sehr sorgfältig beobachtet wurde, vermehrten sich die intraokulären Blutungen, indem zuerst die vordere Kammer von einem Blutergusse ausgefüllt und der Augapfel immer härter und schmerzhafter wurde, und zuletzt eine spontane Ruptur der Sklera in der oberen Äquatorgegend eintrat. Obwohl niemand von uns im Momente der Ruptur persönlich gegenwärtig war und ich die Kranke erst einige Tage nach der Ruptur wieder sah, kann an der Tatsache überhaupt kein Zweifel obwalten. Nach den Berichten der beobachtenden und sehr geschulten Ärzte können alle Momente, die auf äußere, auf den Bulbus einwirkende Gewalt Verdacht schöpfen ließen, unbedingt ausgeschlossen werden. Die Rißstelle betrug ungefähr 3 mm an Länge und hatte glatte Ränder. Daß ich mir der enormen Seltenheit des Befundes bewußt war, geht aus meiner Beschreibung hervor, auf die ich verweise.

Bezeichnend für die Schwere des gesamten Krankheitsprozesses ist der Umstand, daß während des Spitalsaufenthaltes auch Verschwärungen der Fingernagelglieder eintraten.

Über das Schicksal des Auges ist noch zu berichten, daß die Blutungen aus der Rißstelle endlich aufhörten und Schrumpfung des Bulbus eintrat.

Ich habe in meiner Beschreibung das Vorkommen einer Bulbusruptur als eine der größten Seltenheiten angesprochen, und sie mir nur so zu er-

klären gewußt, daß ich die Ruptur an die Stelle des Emissariums einer Vene versetzte. Ich habe es damals offen gelassen, ob es sich um eine Vena ciliaris anterior, oder um eine etwas höher hinaufgerückte Wirbelvene gehandelt habe, und nur von einem Venen-Emissarium im allgemeinen gesprochen. Noch heute glaube ich, daß ich mit dieser Erklärung das Richtige getroffen habe. Es handelte sich nämlich um ein Individuum, das, vom Tage seiner Geburt angefangen, an einer überaus schweren Venenstauung gelitten hatte. Die pathologischen Verhältnisse, die in solchen Fällen zur Geltung kommen, finden wir in einer Arbeit von ELIA BAQUIS[1] besprochen, wo auch mein Fall eine eingehende Berücksichtigung erfährt. Daß bei einer so kolossalen Venenüberfüllung, die durch viele Jahre andauert, an der Durchtrittsstelle (wo auch, im Falle es sich wirklich um eine Wirbelvene handelt, unter normalen Verhältnissen die Vene in Form eines Sinus ausgedehnt ist) ein Druck ausgeübt wird, der zu einer lokalen Dehnung, vielleicht zu einer Verdünnung, zu einer Usur des betreffenden Skleral-Kanals führt, liegt doch im Bereich der Möglichkeit. Daß dann in einem geeigneten Momente ein Riß der so präparierten Skleral-Partie herbeigeführt werden kann, ist vom physikalischen Standpunkt a priori nicht in Abrede zu stellen. Der Umstand, daß dieser Vorgang nur bei einem Venen-Emissarium und nicht bei den anderen stattfand, mag durch lokale Gründe zu erklären sein. Es waren ja, da der betreffende Bulbus nicht zur mikroskopischen Untersuchung gelangte, die vollgültigen Beweise für unsere Annahme nicht zu beschaffen. Da aber an der Tatsache der spontanen Ruptur nicht zu zweifeln ist, so beanspruche ich für meine Erklärung mindestens einen heuristischen Wert.

Es wäre noch die Frage der Spontanrupturen auch in Fällen von Bulbus-Ausdehnungen höchsten Grades, wie sie infolge einer angeborenen Anlage (Hydrophthalmus) oder nach erworbenen Erkrankungen (Ektasia bulbi totalis) vorkommen, zu erörtern. Es handelt sich auch hier um solche Augen, wo in der Regel die Möglichkeit einer Spontanruptur durch jahrelange Dehnung und Verdünnung der Sklera vorbereitet wird. Diese Verdünnung ist eine ungleichmäßige und an umschriebenen Stellen, wie jedermann aus der Betrachtung solcher Bulbi weiß, besonders auffallende. Was mich anbelangt, so wäre ich, der sehr viele derartige Augen durch Jahre als Arzt des Landes-Blindeninstitutes beobachtet habe, geneigt, die Frage zu bejahen. Es könnte ganz gut bei gewissen Gelegenheits-Ursachen, z. B. Niesen, übermäßige Inanspruchnahme der Bauchpresse, vielleicht durch Vermittelung einer starken, intraokularen arteriellen Blutung, wobei der Druck in dem ohnehin stark gespannten ektatischen Bulbus plötzlich enorm zunehmen muß, ein Platzen einer besonders verdünnten Skleralstelle, z. B. im Bereiche eines Staphyloma intercalare erfolgen. Zur Vermeidung von

[1] v. Graefe's Archiv, Bd. LXVIII, S. 177.

Mißverständnissen will ich über die Genesis dieser arteriellen Blutung einige Worte sagen. Wir haben innerhalb des Bulbus zwei makroskopische Arterien: die Arteria ciliaris postica longa nasalis und temporalis. Da die Arterien in der Suprachorioidea liegen, d. h. zwischen Sklera und Chorioidea, so müssen sie unbedingt die Dehnung der Bulbuswände mitmachen, was nur bis zu einem gewissen Grade möglich ist, worauf ein Reißen der Gefäße erfolgt. Es ist nun ganz ausgemacht, daß bei Ruptur dieser Arterien eine Massenzunahme des Bulbus-Inhaltes plötzlich erfolgt, die von einer Ruptur an einer besonders verdünnten Skleralstelle gefolgt werden kann.[1] Allerdings will ich zugeben, daß in diesen Fällen (da meistens im Moment der Ruptur kein Augenzeuge vorhanden ist) die größte Skepsis am Platze ist, da doch das Ereignis leicht auch durch ein äußeres Trauma, wie Anschlagen des Bulbus usw., leicht stattfinden kann. Aber die Möglichkeit der Spontanruptur angesichts der vorher erwähnten Tatsachen in Abrede zu stellen, scheint mir die Skepsis doch zu weit zu treiben.

Neue Instrumente, Medikamente usw.

Zur Technik der Galvanokaustik in der Augenheilkunde, von Prof. Dr. W. Goldzieher in Budapest.

Bei der großen Wichtigkeit der Galvanokaustik in der Augenheilkunde, die trotz aller neueren Mittel zur Behandlung der Hornhautaffektionen nicht geringer geworden ist, mag es nicht überflüssig erscheinen, wenn ich den Fachgenossen das Modell eines Galvanokauters[2] vorführe, das ich schon seit Jahrzehnten benütze, und das mir seither die besten Dienste erwiesen hat.

Schon bei den allerersten Versuchen, die ich mit der Galvanokaustik anstellte, wurde mir klar, daß die gebräuchlichen Instrumente, namentlich jene Einrichtungen, durch welche die Stromschließung zustande kommt, im höchsten Grade unzweckmäßig sind. Der Stromschluß wird nämlich durch einen Metallstift besorgt, den man mit dem Zeigefinger in eine Vertiefung drücken muß, wo derselbe mit der Metalleitung in Berührung tritt, wodurch der Strom geschlossen wird. Abgesehen davon, daß das Metallplättchen, auf das der Stift niedergedrückt wird, durch die Oxydation seiner Oberfläche öfters an seiner Leitungsfähigkeit einbüßt, und das Instrument demnach

---

[1] Ein Analogon hat diese Skleral-Ruptur in der deletären operativen intraoculären Blutung. Wir können an tausend und noch mehr Patienten den Lanzen- oder Starmesserschnitt vollführen, ohne daß einmal eine solche Blutung sich ereignet. Diese Blutung ist, wie ich zuerst 1894 auf der Wiener Naturforscher- und Ärzte-Versammlung nachgewiesen habe, ausschließlich eine Folge eines Risses einer Arter. cil. postica longa, so daß der ganze Augen-Inhalt plötzlich aus der Schnittwunde hervorgetrieben wird.

[2] Es ist ja möglich, daß dasselbe schon irgendwo im Gebrauche steht, obwohl ich davon keine Kenntnis habe. Der Einzelne kann unmöglich von allem unterrichtet sein. Ich habe mein Modell bereits im Jahre 1900 in meiner „Therapie der Augenkrankheiten“, II. Aufl., S. 72, kurz, wie es meine Art ist, beschrieben, ohne daß ein Prioritätsanspruch geltend gemacht worden, aber auch ohne daß das Instrument durchgedrungen wäre.

momentan unbrauchbar und der Reparatur bedürftig wird, kommt noch ein sehr wichtiger Umstand in Betracht. Das Operieren mit dem Galvanokauter auf einem Gebiete, wie es die Hornhaut ist, erfordert eine sehr leichte Hand; denn es handelt sich darum, die denkbar kleinste, und nur unumgänglich notwendige Ätzung hervorzubringen. Wir dürfen nur eine punktuelle oder lineare Brennung vollziehen, und müssen jede überflüssige Verletzung vermeiden. Das Instrument muß so leicht geführt werden, wie der Stift eines zeichnenden Künstlers. Dazu gehört vor jeder Einübung auch ein geeignetes Instrument. Jene Hand ist aber zur feinen Führung nicht geeignet, deren Zeigefinger einen stärkeren Druck auf das Instrument auszuüben hat. Auch halte ich die üblichen Platindraht-Brenner für zu schwerfällig und plump. Aus diesem Grunde habe ich mir ein Instrument konstruieren lassen, das ein Muster an Leichtigkeit ist. Es besteht aus einem mäßig dicken Ebenholz-Zylinder, der an seinen beiden Enden je zwei Hülschen trägt. In die oberen wird der Brenner, in die unteren das Stromkabel geschoben. Die Schließung des Stromes erfolgt durch das Niederdrücken eines an der Oberfläche des Holzzylinders federnden dichten Metallpinsels. Um den Strom zu schließen, bedarf es daher keinerlei größeren Druckes, sondern nur der Abwärtsbewegung des Zeigefingers, also nur eines minimalen Druckes. Wir können also bei einiger Einübung mit unserem Brenner punktuell und lineär die Hornhaut ätzen, ohne eine überflüssige Verletzung zu erzeugen.[1]



Fig. 1.
Der den Brenner **tragende Ebenholz-Zylinder, mit den Hülsen und dem Metallpinsel.**



Fig. 2.
Instrument während des Stromschlusses.

Besser als jede Beschreibung werden die beigegebenen 2 Figuren die Handhabung und den Nutzen des Instruments illustrieren. Der Geübte wird nach genügender Kokainisierung des zu operierenden Auges keinerlei andere Instrumente benötigen, da die Linke die Augenlider zurückschiebt und die Rechte die Ätzung vollführt. Um aber vollkommen sicher zu gehen, möge man die Lidhalter einlegen und den Bulbus mit der Pinzette fixieren.

---

[1] Der Apparat ist bei dem Instrumentenmacher S. Garay u. Comp., Budapest, **Kossuth Lajosgasse 1 zu bekommen. (Es sind neuerlich einige Verbesserungen angebracht worden.)**

Ich halte es keineswegs für überflüssig, einige kurze Bemerkungen über das Indikationsgebiet der Galvanokaustik in der Augenheilkunde vorzubringen. Man verwendet sie zunächst gegen eitrige und sonstige Hornhautgeschwüre, während sie, soweit ich nämlich aus der Literatur unterrichtet bin, bei anderen Hornhautaffektionen weniger beliebt ist, oder überhaupt gar nicht verwendet wird. Ich will da vor allem ein eigentümliches zur Kategorie der phlyktänulären Hornhautinfiltrationen gerechnetes Geschwürchen erwähnen, welches dadurch charakterisiert ist, daß es mit einer ganz beträchtlichen Weichheit des Bulbus einhergeht. Ich habe es deshalb vor Jahren als Ulcus corneae hypotonicum beschrieben. In der Mitte der Hornhaut entwickelt sich eine graue, tief ins Parenchym eindringende Infiltration von der Größe eines gewöhnlichen phlyktänulären Knötchens, deren Oberfläche einen Epithelverlust zeigt, weshalb wir sofort mit Fluorescin eine gesättigte grüne oberflächliche Färbung hervorbringen können, die aber in Form von Streifen und Linien ins Parenchym eindringt. Die vordere Kammer ist seicht bei auffälliger Ciliarinjektion, heftigen Schmerzen, bedeutendem Tränenfluß und Lichtscheu, Verengerung der Lidspalte. Die Spannung des Bulbus ist auffällig verringert. Trotz der Kleinheit der Infiltration ist das Sehvermögen stark herabgesetzt. Die Pupille ist sehr eng und kann, was ich für charakteristisch halte, durch Einträuflung von Atropinlösungen Wochen hindurch nicht erweitert werden. Größere Wirkung entfaltet das Atropin, wenn es in Salbenform in den Konjunktivalsack gestrichen wird. Die Krankheit ist eine äußerst langwierige, und ich habe schon Fälle beobachtet, die wochen- und monatelang verschiedene Ambulanzen besuchten, ohne daß das Bild sich (bei den üblichen Behandlungsmethoden) verändert hätte, oder auch nur subjektive Erleichterung eingetreten wäre.

In solchen Fällen kann man durch die Ätzung der Infiltration in kurzer Zeit eine Heilung erzielen. Die subjektiven Erscheinungen, wie Schmerz und Lichtscheu, weichen schon des anderen Tags, die Pupille steht jetzt ganz unter der Wirkung des Atropins und die Tension des Bulbus wird normal. Man geht dann zur Behandlung mit der gelben Salbe über, die in kurzer Zeit die Heilung vollendet.

Ein sehr dankbares Objekt der galvanokaustischen Behandlung ist die Keratitis fasciculosa. Eine gründliche Ätzung des Knötchens, nach welcher man das Gefäßbündel in der Gegend des Limbus mit dem Glühdraht durchschneidet, bringt in kurzer Zeit die Heilung dieser sehr langwierigen und bei unzweckmäßiger Behandlung zu dichten Hornhauttrübungen führenden Krankheit zustande.

Über die Behandlung des Pannus trachomatosus mit dem Galvanokauter habe ich mich bereits eingehend geäußert,[1] so daß ich einfach darauf verweisen kann. In Fällen, wo der Pannus nicht allzu sukkulent ist, betrachte ich die Galvanokaustik als souveränes Heilmittel, nur erfordert die Operation eine besondere Sorgfalt der Ausführung. Im Wesen besteht die Operation darin, daß die größeren Gefäßstämme in der Gegend des Limbus aufgesucht und mit dem Glühdraht durchschnitten werden. Bei dichterem Pannus muß diese Operation auf mehrere Sitzungen verteilt werden.

Auch gegen das zarte und noch nicht zu große Flügelfell (Pterygium tenue) kann der Galvanokauter mit Nutzen angewendet werden, weil wir dann den doppelseitigen Verband der Augen ersparen, der für einige Tage

---

[1] S. vor allem meine „Therapie der Augenkrankheiten“, II. Aufl., S. 71.

unumgänglich notwendig ist, wofern wir nach der Knapp'schen Lappenverschiebungs-Methode operieren. Es genügt in vielen Fällen, den Kopf des Pterygiums gründlich auszubrennen und den Hals mit dem Glühdraht bis auf die Sklera zu durchschneiden. Es tritt dann in der Regel die Verödung des Flügelfells ein.

Unser Büchertisch.

Neue Bücher.

1. Hausbücher zur Erhaltung der Gesundheit (im Auftrag des Verbandes der Ärzte Deutschlands herausgegeben).

Gesundheitspflege des Auges, gemeinverständlich dargestellt von Prof. Dr. A. Peters, Geh. Med.-Rat, Dir. d. Univ.-Augenklinik in Rostock. Leipzig, Max Hesse. (110 S., 9 Abb.)

Es wäre eine dankbare Aufgabe für den Kultur-Historiker, die Schriften über Gesundheitspflege des Auges von Joseph Beer (1800) und Dr. A. Peters (1913) genauer miteinander zu vergleichen, nicht nur in bezug auf die ärztlichen Grundanschauungen, sondern auch hinsichtlich der völlig veränderten Lebensbedingungen. Joseph Beer empfiehlt 2—4 Kerzen zur abendlichen Arbeit, weniger die Argand'sche Lampe; Albert Peters zieht eine gute Petroleum-Lampe dem Gasglühlicht vor, läßt aber gute elektrische Beleuchtung gelten und teilt uns mit, daß die Setzer einer großen Druckerei das Auer-Licht nicht mehr missen möchten.

Die Trefflichkeit des Büchleins erhellt aus der Tatsache, daß seine kurze, klare Darstellung sowohl dem Laien verständlich bleibt, als auch den Fachgenossen in verschiedenen Kapiteln Belehrung zu spenden imstande ist.

2. Klinisches Wörterbuch der Kunstausdrücke in der Medizin, erläutert von Dr. med. Otto Dornblüth, Sanitätsrat, Wiesbaden. Fünfte, wesentlich vermehrte Auflage. Leipzig, Veit & Comp. 1914. (336 Doppelseiten.)

Wenn irgend ein Fach der Medizin, so ist es die Augenheilkunde, die mit fremdsprachlichen Kunstausdrücken überladen ist. Wer sich rasch über die Etymologie und Bedeutung derselben unterrichten will, greife getrost zu diesem Hilfsbüchlein: er wird stets ausreichende Belehrung finden. Nur wenige Bücher dieser Art haben es zu einer so hohen Zahl von Auflagen gebracht, wie das von Dornblüth.

3. Medizinische Terminologie. Ableitung und Erklärung der gebräuchlichen Fachausdrücke aller Zweige der Medizin, von Dr. Walter Guttman, Oberstabsarzt z. D. an der Kaiser-Wilhelm-Akademie für das militärärztliche Bildungswesen in Berlin. Sechste und siebente umgearbeitete und erweiterte Auflage. Urban & Schwarzenberg, Berlin und Wien, 1913. (1428 S.)

Das äußerst gründliche und vollständige Werk kann unsren Fachgenossen besonders empfohlen werden: es vereinigt Vollständigkeit mit größter Zuverlässigkeit.

*4. Gand. Doctorat spécial en sciences anatomiques. Etude sur les voies lymphatiques par le Docteur Georges Leboucq (5 Juillet 1913). Liège 1913. (74 S., 5 Tafeln.)

*5. Trachoma and its complications in Egypt, by A. F. Mac Callan, M. D. Cambr., F. R. C. S. England, Director of ophth. hospitals, Egypt. Cambridge 1913. (72 S.)

6. Over de Topographie van het in atrophische oogen gevormde been. Doktorschrift van D. E. Cohen, Amsterdam 1913.

7. Les processus d'ossification dans l'oeil pathologique. Revue générale, recherches personelles, par le Dr. Leopold Bussy. Lyon 1913. (212 S.)

8. Sep.-Abdruck aus dem Handb. d. allgem. Pathologie, herausg. von L. Krehl und F. Marchand, II, 2, 1913.

C. v. Hess, Allg. Pathologie des Gesichtssinnes (S. 387—417).

9. Die Entwicklung von Lichtsinn und Farbensinn in dem Tierreich. Vortrag, gehalten bei der Versammlung der Deutschen Naturforscher und Ärzte in Wien am 25. Sept. 1913 von Carl Hess in München. Wiesbaden, Bergmann, 1914. (33 S. mit 12 Abb.)

10. Die Theorie des Sehens, 2 Vorträge von Dr. H. Willbrand in Hamburg. Wiesbaden, Bergmann, 1913. (31 S., 10 Abb., 2 Taf.)

11. Glaucoma post dialysin retinae. Holländische Doktorschrift von Keukenschrijver, Amsterdam 1913.

Gesellschaftsberichte.

1) Berliner Ophthalmologische Gesellschaft.

Vorsitzender: Herr Krückmann. Schriftführer: Herr Wertheim.

Sitzung vom 22. Januar 1914.

1) Herr Steindorff: Experimentelle Untersuchungen über die Wirkung des Aal-Serums auf das menschliche und tierische Auge.

Die durch das Eindringen von Aal-Blut in den Bindehautsack hervorgerufene Entzündung, für die Vortr. die Bezeichnung „Conjunctivitis ichthyotoxica“ vorschlägt, verläuft in fast allen Fällen gleich. Es gibt Menschen, deren Bindehaut gegen Aal-Serum immun ist. Im Selbstversuch konstatierte Vortr., daß das mehrfache Überstehen der C. ichthyotoxica eine erworbene Immunität schafft. Das Serum verschiedener Aale besitzt wechselnde Giftigkeit, die auch im Schwanken des hämolytischen Titers ihren Ausdruck findet. Kossel's Versuche, daß die roten Blutkörperchen passiv immunisierter Kaninchen gegen die Aal-Serum-Hämolyse resistenter werden, konnte Vortr. bestätigen. Einträufelung inaktivierten Aal-Serums ruft keine Reizung der Bindehaut hervor. Bisweilen zeigt sich nach intravenöser Aal-Serum-Einspritzung mäßiger Exophthalmus. Kaninchen, Hunde, Katzen, Pferde und Ziegen reagieren auf die Einträufelung mit mehr oder weniger starker Conjunktivitis; Meerschweinchen, Ratten, Affen und Vögel aber nicht. Subkonjunktivale Injektion von Aal-Serum ruft eine mit wachsender Dosis steigende, schwere Reizung hervor. Auch hier bildet sich eine lokale Immunität aus. Gibt man Dosen über 0,1 ccm, so kommt es zu Nekrose der Bindehaut und schweren Ernährungsstörungen in der Kornea, die nur zum Teil rückbildungsfähig sind. Daß das Aal-Serum ein Gefäßgift ist, beweisen die anatomischen Befunde an der Bindehaut nach subkonjunktivaler Injektion und die sehr erhebliche Abschwächung der Reaktion bei Tieren, die vorher mit subkutanen Injektionen von Chlorkalzium behandelt wurden. Intravenöse Injektion selbst kleiner Mengen hat bei albinotischen (nur selten bei dunklen) Kaninchen eine nach 10—15 Minuten eintretende Miosis zur Folge. Dabei ist die Iris stark hyperämisch. Eine einmalige Injektion genügt, um die

Tiere giftfest zu machen, so daß sie auf wiederholte Injektion selbst großer Dosen keine Miosis wieder bekommen. Sie wird weder durch vorhergehende Atropin-Einträufelung oder Adrenalin-Einspritzung verhindert, noch durch nachfolgende Anwendung dieser Mittel gesprengt. Durch Zusatz großer Mengen Immunserums, längerer Bestrahlung mit Quarzlicht, bisweilen auch durch Vorbehandlung der Tiere mit $CaCl_2$ wird das Eintreten der Miosis vereitelt. Katzen bekommen keine Miosis. Weder die Versuche mit Reizung bzw. Durchschneidung des N. sympathicus noch die der intrakraniellen Durchschneidung des N. III bzw. der Zerstörung des Okulomotorius-Zentrums geben eine einwandfreie Erklärung für die Ursache der Miosis. Neben der Hyperämie der Iris dürfte eine Reizung des N. III (peripher oder zentral) in Frage kommen. Für die augenärztliche Therapie ist von der Verwendung des Aal-Serums wegen seiner großen und wechselnden Giftigkeit, der individuellen Empfindlichkeit, der raschen Gewöhnung an seine Wirkung nichts zu hoffen. Die Erfolge, die in der Behandlung gewisser Augenleiden mit Aal-Blut angeblich erzielt worden sind, müssen sehr skeptisch beurteilt werden.

2) Herr C. Hamburger: Über den Weg und über die Mündung der intraokularen Saftströmung.

Es wird in der Tierreihe verfolgt, ob der Weg von der Hinter- in die Vorderkammer frei ist. Bei den Fischen ist dies mit Sicherheit anzunehmen, denn es besteht ein „aphakischer“ Raum zwischen Iris und Linse, da letztere die Pupille nicht ausfüllt. In der Klasse der Amphibien besteht freie Kommunikation wahrscheinlich nur bei denjenigen, bei denen Hess „Polster“ an der Iris-Rückseite entdeckt hat: Dieses hat nach Hess die eine Aufgabe, die Verbindung zwischen vorn und hinten sicherzustellen, die sonst leicht durch die abnorm starke Krümmung der Linse bei der Akkommodation gefährdet werden würde, denn hierdurch wird sehr viel Kammerwasser, welches ausweichen muß, verdrängt. Wo dieses Polster fehlt, wie bei den Schildkröten, tritt nach Injektion von Fluorescein oder Milch in den Glaskörper-Raum bzw. in die Vorderkammer keine Farbe in den Nachbarraum. Bei den Vögeln entdeckte Hes seine Lücke im Ciliar-Ring; sie besteht bei den Tagvögeln. Nur bei diesen trat vorn injizierter Farbstoff über; bei den Nachtvögeln, wo die Lücke fehlt, niemals. Aus Abelsdorff's und Wessely's Arbeit ergibt sich eine große Differenz zwischen Humor vitreus und aqueus; noch stundenlang nach der Punktion des Glaskörpers ist der Humor vitreus eiweißfrei, hingegen der Humor aqueus stark eiweißhaltig (Eule). Dies spricht sehr stark für weitgehende Trennung zwischen vorn und hinten im Auge. Bei den Säugetieren liegen viele nur in diesem Sinne zu deutende Beobachtungen vor (Ewald, Deutschmann u. a.). Vortr. teilt Versuche mit Neutralrot mit, welches, in die Vorderkammer eingeführt, beim lebenden wie beim toten Tiere nur die im Bereich der Pupille liegenden Linsenteile kreisrund färbt. Beim Menschen ist die wichtigste Beobachtung von Heine: Napfkuchen-Iris, welche ohne hintere Synechien seit Geburt durch Aplasie des Gewebes besteht; durch Kokain entleert sich der Napfkuchen, durch Eserin wird die Iris wieder gebläht und trotzt jedem Lidkneifen, Stoßen, Drücken des Auges usw. Der physiologische, ventilartige Pupillen-Abschluß muß also die bisher geltende Annahme ersetzen, wonach der supponierte intravitrare, vom Ciliarkörper angeblich herrührende Saftstrom frei seinen Weg durch die Pupille nimmt. —

Als Mündung des Saftstromes gilt der Schlemm'sche Kanal. Von den hierfür angeführten Beweisen wird besprochen:

1. Die besondere Qualifikation des Kanals wegen seiner peripheren Lage. Da der Schlemm'sche Kanal aber durch Skleral-Fasern vom Humor aqueus abgetrennt ist, während die Iris mit ihren Krypten direkt eintaucht, erscheint seine Lage weniger günstig, als die der Iris.

2. Der Schwalbe-Leber'sche Hauptversuch: Da er während des Lebens nach des Vortr. Versuchen erst bei 40 mm Hg zustande kommt, lassen sich Schlüsse im Sinne der geltenden Filtrations-Theorie nicht ziehen; denn bei dieser Druckhöhe wird die Iris komprimiert, kann also mit dem in die starre Sklera eingebetteten Kanal nicht verglichen werden.

3. Die angebliche Anhäufung mikroskopisch nachweisbarer Farbstoffe gerade im Bereich des Schlemm'schen Kanales. Aus den vom Vortr. gezeigten Bildern geht aber hervor, daß die Anhäufung in der Iris unvergleichlich größer ist, als im Bereich des Kanals.

Nach des Vortr. Versuchen sind es nicht die Blutgefäße, welche den Humor resorbieren, sondern die perivaskulären Lymph-Spalten, deren Existenz und Bedeutung die geltende Lehre in Abrede stellt. Beweis: Durch manometrische (50 mm Hg) Einbringung löslichen Farbstoffes in die Vorderkammer wird Blaufärbung des episkleralen Gefäßkranzes hervorgerufen; wird nunmehr der Druck im Manometer vermindert, auf 15 oder 10 mm oder noch weiter, so daß aus dem Manometer nichts mehr in die Vorderkammer einströmen kann (in welcher ja der Druck 25 mm beträgt), so müßte der Farbstoff aus den Blutgefäßen momentan verschwinden; da er hierzu aber 5 bis 10 Minuten Zeit braucht, sei er nicht in den Blut-, sondern in den perivaskulären, durch den Überdruck ausgedehnten perivaskulären Lymphräumen. Dasselbe Ergebnis hätte Leboucq-Gent erzielt, dem es gelungen sei, durch Injektion kleinster Mengen sterilen Öles in die Vorderkammer und Härtung in Osmiumsäure die perivaskulären Lymphräume mikroskopisch nachzuweisen.

Vortr. bestreitet die Resorptionskraft des Schlemm'schen Kanales nicht, nimmt aber an, daß sie zu derjenigen der Iris sich verhalte wie der Querschnitt des Kanals zum Gesamt-Querschnitt der Iris-Gefäße. Sämtliche Wände der Vorderkammer, sehr wahrscheinlich auch die Hornhaut, nähmen an der Resorption teil, ferner Iris und Ciliar-Körper. Am besten zeigten dies die Bilder Nuël's und Leboucq's. Nicht diese (des Vortr. und Otto Weiß'sche) Auffassung sei „einseitig", sondern vielmehr die herrschende, welche so gut wie ausschließlich den Schlemm'schen Kanal beteiligt und ihn gewissermaßen als Ausführungsgang des Auges betrachtet. An der Hand zahlreicher Demonstrationen aus der Glaukom-Literatur (beim Menschen und bei Tieren, bei letzteren läßt sich nach Vortr. durch Nigrosin-Injektion künstliches Glaukom hervorrufen,) wird besprochen, daß beim Glaukom niemals der Schlemm'sche Kanal allein erkrankt ist, sondern stets auch die Iris und der Ciliar-Körper. Die Heilwirkung der Iridektomie bleibt dunkel; durch Freilegung des Schlemm'schen Kanals wirke sie sicherlich nicht; ein diesbezüglicher Versuch wird mitgeteilt. Die Narben sind nicht leichter, sondern schwerer durchlässig als das gesunde Gewebe.

---

2) Internationaler medizin. Kongreß. London, August 1913. Sektion für Augenheilkunde. (British Med. Journ. 16. u. 23. August 1913.)

Sitzungen vom 7.—12. August.

Nach dem einleitenden Referat von Prof. Fuchs (Wien) über die Pathogenese der chronischen Uveïtis, die er hauptsächlich vom Stand-

punkt des Pathologen würdigt und durch Projektionsbilder erläutert, bespricht Prof. de Schweinitz (Philadelphia) die Krankheit vom klinischen und biochemischen Gesichtspunkt. Nach ihm ist so ziemlich jeder Fall von Uveïtis septischen oder toxischen Ursprungs, mag die Infektion endo- oder exogen erfolgt sein. Hauptsächlich beschäftigt er sich mit der ersteren, die durch gewisse infektiöse Krankheiten oder innere Eiterherde oder Stoffwechsel-Störungen bedingt wird. Dahin gehören: Gicht, Rheuma, Diabetes, Influenza, Gonorrhoe, spezifische Fieber, Anämie, Nierenleiden, Autointoxikation, Krankheiten der Beckenorgane, der Nase, der Zähne, der Nebenhöhlen und der Haut. Akuter Gelenkrheumatismus dagegen kommt äußerst selten in Betracht. Was man allgemein als Muskelrheumatismus und chronische Polyarthritis bezeichnet, ist gewöhnlich nichts dergleichen, sondern in der Regel eine Auto-Toxämie. Zu einer Sepsis vom Munde aus bedarf es gar keiner großen, ausgedehnten Eiterung, eine abszedierende Zahnwurzel-Erkrankung genügt schon. Ob bakterielle Toxine eine lokale Uveïtis erzeugen, läßt sich nicht mit Bestimmtheit nachweisen, ist aber sehr wahrscheinlich. Notwendig sind die Untersuchungen der Stoffwechselprodukte auf Indikan, doch ist sein Fehlen noch kein Beweis gegen eine bestehende Intoxikation vom Digestionstrakt. Noch einmal weist er den rheumatischen Ursprung zurück und bittet den Ausdruck „rheumatische Iritis“ zu vermeiden.

Prof. Axenfeld weist auf die Tuberkulose als hauptsächliche Ätiologie hin, die lange noch nicht genügend gewürdigt werde. Vortr. hält dem entgegen, daß, wenn auch sehr häufig bei der Autopsie Tuberkulose gefunden werde, deshalb noch nicht alle diese Fälle tuberkulöser Natur sein brauchen, da schließlich fast alle Menschen zu irgend einer Zeit einmal einen tuberkulösen Herd akquirieren, aber deshalb doch nur wenige an einer Uveïtis erkranken.

Prof. Angelucci: Der Einfluß der Jahreszeit auf die Entwicklung der Bindehaut-Entzündung.

In Süd-Italien steigt mit zunehmender Temperatur die Zahl der Konjunktivitiden, in Ägypten gebe es zu Anfang des Sommers und im Herbst ein Ansteigen der Fälle, und das Trachom nehme einen heftigen Charakter in Süd-Italien an, wenn im Sommer die Wärme zunehme.

Ernest Clarke (London): Alter und Akkommodation.

Abnahme der Akkommodation vor dem 45. Jahre bedeute ein frühzeitiges Altern und sei ein Warnungs-Signal für intestinale Störungen, denen man nachforschen soll.

A. F. Mac Callan (Ägypten): Fortschritte der Augenheilkunde in Ägypten.

Vortr. spricht über die außerordentliche Entwicklung, die die Fürsorge für die augenleidende Bevölkerung in Ägypten seit dem Jahre 1904 genommen hat, um die große Verbreitung des Trachoms (mehr als 90 $^0/_0$!) zu bekämpfen. Nicht weniger als 8 Augenhospitäler sind neu gegründet worden und weitere 6 sind für 1913 geplant. Neben den permanenten Augenheil-Anstalten sind die fliegenden Hospitäler sorgfältig organisiert. Es bleibt gleichwohl noch viel zu tun, da nicht weniger als 16 $^0/_0$ aller Hilfesuchenden unheilbar blind seien.

J. Burdon-Cooper: Chemismus des Altersstars.

Die Starbildung sei eine Hydrolyse der Linse. Bei mehr als einigen Hundert Untersuchungen habe er sowohl in der Linse, wie in der Vorder-

kammer Tyrosin gefunden, und zwar stamme das letztere von der Linse. In einigen Fällen von Glykosurie sei daneben auch Cholestearin vorhanden gewesen. Beides von derselben Veränderung, einer Hydrolyse herrührend. Die Pigmentierung der Linse sei als Oxydation von Tyrosin, nicht als Infiltration von Hämatin zu verstehen, wie die spektroskopische Untersuchung bestätige.

Prof. Salzer: Regeneration der Hornhautwunden.

Zuerst wird das Epithel regeneriert, dann treten die Keratoblasten als Vorläufer der interstitiellen Hornhautsubstanz in die Erscheinung.

Operationen: Prof. Wicherkiewicz beschreibt eine neue Ptosis-Operation, die an die Panas'sche erinnert, Dr. West (Baltimore) hat in 125 Fällen seine Methode der nasalen Entfernung der inneren Tränensackwand erprobt, durch die er eine direkte Verbindung nach der Nase herstellt, gleichviel ob es sich um eine Stenose oder etwas andres handelt. Die Drainage werde so vollkommen, daß selbst septische oder eiternde Säcke binnen kurzem normal würden.

Dr. Magitot (Paris) spricht über Keratoplastik. Bei seinen Überpflanzungen vermeidet er stets die ganze Dicke der Hornhaut zu nehmen, sondern läßt die Descemetis als Grundlage für die Aufpfropfung stehen.

Prof. Greeff zeigt eine neue Methode der Konservierung für Museumszwecke, wobei die Färbung der Netzhaut und andrer Teile des Auges vollkommen erhalten bleibt.

Prof. Stock berichtet über Blutkörperchen-Zählung bei Tuberkulose der hinteren Augenregion.

Diskussion über die Behandlung des Glaukoms.

Priestley Smith gibt das einleitende Referat. Er weist auf den Wert der Filtrationsnarbe hin, der schon von Graefe erkannt worden war. Eine Umfrage bei den englischen Ärzten hat ergeben, daß 80 % beim akuten Glaukom noch immer an der Iridektomie festhalten, während 75 % beim chronischen der Trepanation den Vorzug geben, sei es nun nach der Methode Herbert oder Lagrange.

Lagrange und Elliot sprechen jeder für sein eigenes Verfahren. Letzterer hebt hervor, daß er längst auch das akute Glaukom mit gleich gutem Erfolge durch seine Trepanation bekämpfe.

In der weiteren Diskussion, an der Weeks, Lawson, Marple, Sattler, Stock und Axenfeld teilnehmen, stellt sich eine ziemlich einstimmige Anerkennung des Elliot'schen Verfahrens heraus, wenigstens soweit die chronischen und subakuten Fälle in Betracht kämen.

Falchi (Pavia): Nachstar-Operation in Verbindung mit peripherer Cystitomie.

Ballantyne (Glasgow): Beobachtungen von Resultaten mit dem Schiötz'schen Tonometer.

Magitot (Paris): Über die Rolle der Glaskörperzellen bei der Bildung der Vorderkammer-Flüssigkeit im Fötus.

Weeks (New York) demonstriert eine Methode der Wiederherstellung des Bindehautsacks in geschrumpften Augenhöhlen.

Vortr. hat in 29 Versuchen bei 19 Patienten nur einen einzigen Mißerfolg zu verzeichnen. Er nimmt einen genügend breiten Lappen aus der

Haut des Armes und fixiert ihn mit drei doppelt armierten Fäden auf der sorgfältigst entblößten Unterlage, führt die Nähte nach außen unter die Orbitalumrandung und knüpft sie auf der Wange oder Stirn. Wenn am 10. Tage die Knoten gelöst werden, wird eine Hartgummiplatte geformt und zur Erhaltung des neuen Sacks eingelegt.

de Schweinitz: Ätiologie der Parinaud'schen Conjunctivitis. Einsendung von Dr. Verhoff (Boston).

Vortr. hat in 11 von 12 Fällen einen kleinen fadenförmigen Mikroorganismus entdeckt, den er, obwohl weder Kulturen noch Impfversuche gemacht wurden, für den Erreger der Krankheit ansehen möchte.

In der Diskussion (Axenfeld) wird darauf hingewiesen, daß möglicherweise eine Umformung von Tuberkelbazillen vorliege, wie sie in dieser fadenförmigen Art schon beobachtet worden sei.

Buchanan (Glasgow): Das Ligamentum pectinatum.

Die Descemetis bricht ziemlich unvermittelt in einiger Entfernung von dem Kammerwinkel ab und nimmt an der Bildung des Aufhängebands nicht teil. Vielmehr sendet die radiale Zone des Ciliarmuskels eine Fasergruppe aus, die eine große Portion des Ligamentum bildet, weiter mischen sich Faserzüge vom Ciliarkörper mit solchen kornealen Ursprungs und erzeugten so die Fontana'schen Räume. Schließlich käme ein dritter Teil von der Iris her und bilde ein schmales Band der vorderen Wurzel und diene als Epithelsaum der Vorderkammer von der Iris zur Kornea. Dieses Bündel zieht hinter dem Schlemm'schen Kanal und verliert sich in der Kornea vor der Descemet'schen Membran.

Prof. Stock demonstriert eine neue Form von farbigen Schutzgläsern.

Greeves (London) zeigt Russel's Hyalinkörper im Augengewebe.

Maitland Ramsay (Glasgow) zeigt im Epidiaskop farbige Photographien von typischen äußerlichen Augenkrankheiten, bei Blitzlicht aufgenommen. Marple (New York) demonstriert sein elektrisches Ophthalmoskop mit eigner, verschiebbarer Beleuchtungs-Anlage. Elliot rühmt diesen Marple-Morton in überschwänglichen Worten. Fenton (Philadelphia) hat ebenfalls ein verbessertes Elektro-Ophthalmoskop konstruiert.

Prof. C. v. Hess: Über Schädigungen des Auges durch Licht.

Das gewöhnliche Tageslicht wird niemals weder dem gesunden, noch erkrankten Auge schaden. Längere direkte Einwirkung des Sonnenlichts ruft die bekannten Erscheinungen, wie bei der Beobachtung von Sonnenfinsternissen und bei der Schneeblindheit hervor, im ersteren Fall durch die langwelligen, im letzteren durch die kurzwelligen Strahlen des Spektrums. Die Blitz- und Kurzschluß-Blendung kommt auch durch die kurzen Strahlen zustande; wahrscheinlich, wenn auch nicht bewiesen, ist so auch die Entstehung des Glasbläser-Stars zu erklären. Die Furcht vor den schädlichen Wirkungen der modernen Beleuchtungsarten sei überflüssig und ein dauernder Schutz dagegen sei nur bei den Arbeitern angezeigt. die stundenlang in einem an ultravioletten Strahlen reichen Licht zu schaffen hätten.

Herbert Parsons: Eine Photophthalmie entstehe bei jeder übermäßigen Einwirkung von Sonnenlicht, bzw. ultravioletten Strahlen, ob es nun die Schneeblendung oder eine Bogenlampe sei. Bei dem Glasbläser-Star sei aber wohl ebenso sehr die starke Hitze, wie die Lichtwirkung schuld. Zu den

Phänomenen der Licht-Einwirkung auf das Auge zählt auch die Erythropsie, die so häufig nach Star-Extraktionen und bei Schneeblendung auftrete.

Edridge Green erklärt die Erythropsie als einen photochemischen Prozeß im Sehpurpur. Er hält die rote Farbe für einen so starken Reiz, daß selbst bisweilen vollständig Rotblinde einen Eindruck erhalten.

Bishop Harman sieht in der modernen Beleuchtungs-Anordnung mit ungeschützten Bogenlampen, den Metallfadenlampen und dem Preßgaslicht eine Gefahr für das Auge und plädiert dafür, daß auf öffentlichen Plätzen mehr als 20kerzige ungeschützte Lichtquellen mindestens 30 Fuß hoch angebracht sein sollen.

Berry (Edinburg) führt den Blepharospasmus der Kinder darauf zurück, daß Licht auf eine Netzhaut im Zustande der Dunkeladaption falle. Er empfiehlt die Euphosgläser als Schutz.

Axenfeld führt den Frühjahrskatarrh weniger auf eine Einwirkung des Lichts, als auf die der Luft zurück.

Elliot erwähnt, daß in Indien der Star-Extraktion in ungefähr 60% der Fälle Cyanopsie folge, während der dunkle Star äußerst selten sei.

Bernard Cridland sieht bei den Metallarbeitern, die in Weißglut sehen, dieselbe Disposition, wie bei den Glasbläsern zum Star und rechnet sie zu den Gewerbe-Krankheiten.

Grossmann (Liverpool) hält einen Vortrag über die Sehprüfung bei Seeleuten.

Er verlangt volle Sehschärfe auf beiden Augen und die Laternenprobe für unerläßlich, während die Holmgren'sche Probe als völlig ungenügend anzusehen sei. Jeder Defekt in der Lichtperzeption spreche gegen die Anstellung. Bickerton hält nur praktische Prüfungsmethoden für entscheidend. Wenn ein Mann ein Schiff auf eine gewisse Distanz sehen kann, so ist das wichtiger, als daß er bestimmte Buchstaben lesen könne.

Edridge Green spricht über die Entdeckung der Farbenblindheit.

Vom praktischen Gesichtspunkt aus empfiehlt er seine Laternenproben. Die Vorschriften des Handelsamts seien ganz unzulänglich, da die Holmgren'schen Wollproben zu falschen Resultaten führten, zumal unsinnigerweise die Benennung der Farben nicht zugelassen werde. Im Gegensatz zu ihm verteidigen die Vorschriften der Behörde Nettleship und Berry.

Es wird eine Resolution angenommen, daß eine internationale Kommission mit Kooptationsrecht geeignete Grundsätze für die Untersuchungen der Sehschärfe, des Farbensinns und Lichtsinns im Interesse der Sicherheit auf See aufstellen und über die besten Methoden dafür berichten möge.

Prof. Koster (Leiden) spricht über Radiotherapie und Lichtbehandlung.

Vortr. hält die Behandlung fast aller Krankheiten des Auges und seiner Umgebung mit den neuen Bestrahlungen mittels Radium und Mesothorium für zukunftsreich. Schanz (Dresden) gibt eine Anwendungsweise bekannt.

Lauber (Wien) schildert Fremdkörper-Extraktionen von nicht dem Magneten zugänglichen Splittern, durch genaue Lokalisation mittels X-Strahlen und Durchleuchtung des Bulbus, während die operative Eingangswunde offen gehalten wird.

Terrien (Paris): Der physiologische Mechanismus der Kammerwasser-Gerinnung.

Fejer (Budapest): Vorübergehende Erblindung durch Ergotin.

George Coats: Infarct der hinteren Cilar-Arterien.

Marquez (Madrid): Astigmatismus in zwei Meridianen, korrigiert durch zwei Zylindergläser mit schrägen Achsen.

Bishop Harman: Operative Behandlung des Schielens.

An der Hand von anschaulichen Photographien und eines Phantoms demonstriert Vortr. seine Methode der Dehnung des Muskels mittels drei Einkerbungen, für welche er geeignete Instrumente konstruiert hat. Er ist mit seinen Resultaten in 100 Fällen sehr zufrieden. Todd (Minneapolis) rühmt ebenfalls die Methode der Dehnung ohne Durchschneidung. Da die Operation subkonjunktival gemacht werde, geht alles viel schneller, sauberer und besser und hinterlasse in kürzester Zeit keine Spur.

Prov. Levinsohn (Berlin): Über Kurzsichtigkeit und ihre Verhütung.

Er empfiehlt besonders Übungen und Sport im Freien.

Percival betont wieder den mechanischen Einfluß der Aktion der beiden schrägen Muskeln auf den hinteren Augenpol.

Greene Brinton (Johannesburg): Frühjahrskatarrh.

Die okulare Form ist nach Vortr. immer mit einer Erkrankung der Tonsillen vergesellschaftet und wird von ihm deshalb als tonsillitische Bindehaut-Entzündung bezeichnet. Sie kommt in Südafrika zu allen Jahreszeiten vor, wo die Luft feuchtkalt ist und Respirationsleiden hervorruft, Rhinitis und besonders eine Vergrößerung der unteren Tonsille erzeugt. Nur wenn diese entfernt wird, tritt, und dann schon in wenigen Stunden, Heilung ein, andernfalls ist jede lokale Behandlung aussichtslos. Anscheinend handle es sich bei dieser Form nicht um eine bakterielle Infektion, sondern um lymphatische Veränderungen und Entzündungen und Verstopfung von Lymphkanälen in der Nähe der Carotis-Scheide, die durch die Operation geöffnet werden.

Peltesohn.

Referate, Übersetzungen, Auszüge.

Beitrag zur Pathologie der sympathischen Augenentzündung. Von Professor Dr. W. Goldzieher in Budapest. [Virchows Archiv für pathol. Anatomie 213. Band, 1913. Pertik-Festschrift.]

Der in dieser Arbeit beschriebene Fall von sympathischer Augenentzündung gibt dem Verf. neuerlich Gelegenheit, seine Ansicht über die Genese dieser Krankheit wieder vorzutragen, die er bereits vor Jahren an andern Stellen (s. seine „Therapie der Augenkrankheiten“, 2. Aufl.) veröffentlichte. Gleichzeitig will er einen aus seiner Ansicht entspringenden therapeutischen Vorschlag machen, der zugleich das anatomische Material liefern soll, das zu weiteren Studien über diesen Gegenstand unumgänglich nötig ist.

Es handelt sich um einen 21 jährigen Bauernjungen, dessen linkes Auge ein Hufschlag getroffen hatte. Das Auge erblindete, blieb schmerzhaft; ungefähr nach 4 Wochen begann das bisher gesunde Auge schlecht zu sehen und sich zu entzünden. Als der Kranke auf die Abteilung des Verfassers aufgenommen wurde, war das verletzte Auge beträchtlich injiziert, starker Tränenfluß, die Kornea trübe; in der Gegend des unteren Limbus subkonjunktival die vorgefallene Iris in Form eines schwarzen Knotens. Hochgradige Schmerzen, Druckempfindlichkeit. Auf dem sympathisch erkrankten

Auge war Iridocyklitis, mit zahlreichen und dichten Präzipitaten an der Hornhaut-Hinterwand. Das Sehvermögen ist auf Lichtempfindung reduziert, Projektion vollkommen.

Die Behandlung bestand in Enukleation des ersterkrankten linken Auges, täglich 6 g Natriumsalicyl, und jeden andern Tag eine intramuskuläre Quecksilberinjektion (Corrosol Egger). Nach 17 Tagen merkliche Besserung, nach 19 Tagen ist die Ciliarinjektion verschwunden, das Auge kann bereits gespiegelt werden: Neuroretinitis. Nach zweimonatiger Behandlung (in den letzten Wochen wurde statt der bisherigen Behandlung eine Quecksilber-Inunktionskur gemacht) konnte der Kranke geheilt entlassen werden.

Die anatomische Untersuchung des enukleierten Bulbus zeigte in prägnanter Weise den besonders von E. Fuchs beschriebenen, für sympathische Ophthalmie charakteristischen Befund, jene Veränderungen des Uvealtractus, die so sehr dem tuberkulösen entzündlichen Produkte gleichen. Besonders auffällig war der in solchen Fällen wohl nie fehlende Befund an den Ciliarnerven, und zwar Endo- und Perineuritis. Dabei hat der Prozeß in ganz ausgesprochener Weise Neigung, sich aus dem Bulbus orbitalwärts fortzupflanzen, wobei als Wege anscheinend die Lymphspalten der Blutgefäße, aber ganz besonders die Nerven benutzt werden, die die Sklera am hinteren Pol durchsetzen.

Der beschriebene Fall steht in vollkommener Übereinstimmung mit den von allen maßgebenden Autoren bei sympathischer Ophthalmie gefundenen histologischen Veränderungen. Anders steht es um die Frage nach dem genetischen Momente. Handelt es sich um einen spezifischen Mikroorganismus, oder aber können verschiedene toxische Potenzen die sympathische Ophthalmie auslösen? Auch ist der Weg, durch den der Krankheitserreger in das zweite Auge gelangt, noch nicht festgestellt.

Was gegen die Existenz eines spezifischen Mikroorganismus spricht, ist der Umstand, daß es beglaubigte Fälle von sympathischer Ophthalmie gibt, in denen nie eine Verletzung vorhergegangen ist; der Entzündungserreger nur auf endogenem Wege in das andere Auge gelangt sein könnte, nachdem er längere oder kürzere Zeit im Organismus verweilt hätte, wobei vorauszusetzen wäre, daß der betreffende Krankheitserreger nur für die Uvea pathogen sein dürfte. Als Fälle dieser Art sind die melanotischen Sarkome der Chorioidea anerkannt, die mitunter eine echte sympathische Ophthalmie erzeugen. Dieses eine Faktum stürzt schon die Theorie von einem spezifischen Erreger.

Wenn man annimmt, daß ein bisher noch unbekannter spezifischer und nur für die Aderhaut pathogener Erreger auf metastatischem Wege, d. h. durch den Blutstrom ins andre Auge gelangt, so spricht dagegen das klinische Faktum, daß das Sarkom der Chorioidea (dessen biologische Affinität zur Chorioidea zweifellos ist) überall metastasiert, nur auf der Chorioidea des andern Auges nicht, und daß Melanosen anderer Körperorgane die Chorioidea überhaupt nicht befallen.

Wenn es also nicht gelungen ist, den spezifischen Erreger der sympathischen Ophthalmie kennen zu lernen, und von den neuesten Autoren (z. B. Elschnig) an dieser Krankheit überhaupt nichts Spezifisches mehr anerkannt wird, so müssen wir alle pathologisch-anatomischen Daten benutzen, die über den Weg, den die Krankheit einschlägt, um von einem Auge ins andre zu gelangen, etwas aussagen können. Und hier treffen wir auf einen konstanten Befund, — und das ist die Neuritis und Perineuritis der Ciliarnerven.

Verf. setzt den Unterschied auseinander, der zwischen der alten Ciliarnerven-Theorie (H. Müller, Mooren, Iwanoff) und der von ihm vertretenen besteht. Die ältere, auf Müller sich stützende Theorie hat den Inhalt, daß der Reiz, der auf die Ciliarnerven im hochgradig entzündeten verletzten Auge ausgeübt wird, auf das gesunde Auge übergeht, dadurch, daß daselbst reflektorisch eine deletäre Entzündung ausgelöst wird. Eine Bedingung dieses Vorganges ist, daß die Ciliarnerven gesund seien, denn zugrunde gerichtete Nerven können nicht leiten. Nach Goldzieher jedoch ist es nicht der „Reiz", sondern eine wohlcharakterisierte gewebliche Veränderung, die längs der Scheiden und interstitiell an den Ciliarnerven centripetal fortschreitet, bis ins Centralorgan gelangt und von da gleichfalls auf den Nervenbahnen die andre Seite gewinnt. Nach Analogien aus der Pathologie der Neuritis können es alle möglichen toxischen Stoffe sein, die an der Endigung oder an einem beliebigen Querschnitte eines Nervenstammes die Neuritis erzeugen und die zentripetale interstitielle Wucherung oder Faserdegeneration verursachen.

Zur Stütze dieser Annahme, welche die Neuritis ascendens der Ciliarnerven als anatomisches Substrat der Ophthalmia sympathica statuiert, führt Verf. aus den von der Neuropathologie gelieferten unzweifelhaften Daten an, daß eine aufsteigende, das Centralorgan erreichende und quer durch dasselbe auf die andere Seite gelangende Neuritis schon experimentell gesichert ist (Tiesler, Niedick, in neuerer Zeit Marinesco, Kast und Rosenberg, Homén und Laitinen, Babonneix); ferner daß zahllose klinische Beobachtungen vorhanden sind, die für die Existenz der Neuritis ascendens sprechen. Experimentell und klinisch ist daher bewiesen, daß die enge Berührung von Nervenstämmen oder deren Endverzweigungen mit den verschiedensten infektiösen Massen Neuritis ascendens auslösen kann. Und auf welchem anatomischen Gebiete kann es eine engere Berührung geben, als in der Suprachorioidea, in dem ein ungemein reicher Plexus von Nervenfasern und Ganglien-Zellenhaufen sich befindet, und in welcher Gegend eine bei sympathischer Ophthalmie konstante überreiche entzündliche Infiltration vorhanden ist?

Die Annahme, daß die Ciliarnerven-Entzündung, die an dieser Stelle an den Endverzweigungen der Ciliarnerven ausgelöst wird, wo diese von den toxischen Entzündungs-Produkten umschlossen sind, in centripetaler Richtung weiter fortschreitet, bietet um so geringere Schwierigkeiten, als wir ja die Neuritis tatsächlich an den am enukleierten Bulbus haftenden Nervenstücken, also bereits jenseits des Bulbus anatomisch nachweisen können, und es höchst unwahrscheinlich ist, daß die Peri- und Endoneuritis in der Orbita stets plötzlich Halt macht. Im Gegenteile spricht alles dafür, daß die Neuritis das Ganglion ciliare erreicht und von da zum Ganglion Gasseri und zu den Centren des Trigeminus fortschreiten kann. Über die Frage, wie sie dann absteigend in die Ciliarnerven des andern Auges gelangt, sind nur Vermutungen möglich, über die im Originale nachzulesen ist.

Verf. erwähnt noch den günstigen Einfluß des Natrium salicylicum auf den Verlauf der sympathischen Entzündung, den er und andere Kliniker festgestellt haben, und macht den Vorschlag, in schwereren Fällen sich nicht mit der einfachen Enukleation zu begnügen, sondern zur Exenteratio orbitae zu schreiten. Dies in der Hoffnung, daß durch die Entfernung alles erreichbaren kranken Nervengewebes ein Umschwung im Verlaufe der bösartigen Erkrankung eintreten könne. Da in dem exenterierten Orbitalgewebe sich alle Ciliarnerven und das Ganglion ciliare befinden, so wäre gleichfalls das ana-

tomische Material vorhanden, dessen Untersuchung den Beweis lieferte, daß tatsächlich in der sympathischen Ophthalmie eine Neuritis ascendens vorhanden ist. Autorreferat.

Journal-Übersicht.

1. Wochenschrift für Therapie und Hygiene des Auges. 1913. Nr. 31.

1) **Augenärztliche Bemerkungen zur Frage der künstlichen Unterbrechung der Gravidität**, von Sanitätsrat Dr. Wolffberg.

Die Augenärzte müssen sich auf diejenigen Indikationen einigen, welche mit bestem Gewissen als wissenschaftlich und praktisch genügend begründet hingestellt werden können, um vom augenärztlichen Standpunkt aus den künstlichen Abort zu verlangen.

Nr. 36.

Die Augenstab-Tube, ein Beitrag zur Augentherapie, von Dr. J. Frankenstein.

Zur Umgehung des Salbentopfes wählte Verf. die Tube und erfand den durchbohrten Glasstab als besten und direkten, nach außen hin abgeschlossenen Weg ins Auge. Er kann zur Nachbehandlung nach Operationen sterilisiert werden.

Nr. 37.

Trachomrezidiv nach 19 Jahren, von Dr. F. R. v. Arlt.

Das Grundleiden erwarb Patient im Jahre 1887, er litt damals an einem Hordeolum; der Arzt tuschierte vor ihm ein neugeborenes Kind — dann untersuchte er sein linkes Auge. Also ursprünglich akute Bindehaut-Blennorrhöe — dann, während der Behandlung Trachom. Am 22. Mai 1913 ganz plötzlich subakutes Trachom. Bei der Behandlung hat Verf. wieder die gute Wirkung der Cusylolpräparate beobachtet.

Nr. 39.

Zur Immunkörper-Therapie der tuberkulösen und skrofulösen Augen-Erkrankungen, von Prof. Dr. Zimmermann.

Verf. hat bei etwa 200 Patienten, bei denen die J.-K.-Behandlung durchgeführt wurde, keine günstigen Resultate erzielt.

Nr. 40.

Über die Verwendbarkeit des Pellidol und Azodolen in der Augenheilkunde, von Dr. Haass in Viersen.

Verf. empfiehlt die Präparate als anscheinend wertvolle Bereicherung der Therapie der ekzematösen Erkrankungen.

Nr. 46.

Zur Frage der nichtoperativen Behandlung des Altersstars, von Prof. Dr. Theodor Meyer-Steineg.

Verf. hat bei jedem Fall von nicht zu weit fortgeschrittenem Altersstar eine kombinierte innerliche und lokale Behandlung eingeleitet, und ist mit dem Erfolge äußerst zufrieden. Als feststehende Richtlinie bei allen Maßnahmen diente die Aufgabe, eine resorptive Einwirkung auf die getrübten Linsenteile zu erzielen. Dies wurde auf lokalem Wege versucht durch täg-

liche Einträuflungen von Jodnatrium und zwar durch geringe Konzentrationen ($^1/_4$ bis $^1/_2$ %). Außerdem wurde eine allgemeine resorptionsbefördernde Therapie energisch durchgeführt. Die Grundlage bildete auch hier das Jod, in der Form innerlicher Darreichung. Namentlich schienen sich Jodglidine sehr zu bewähren.

F. Mendel.

II. Le Progrès Médical. 1913. Nr. 25.

Die sympathische Ophthalmie bei den Unfällen der Arbeit, von Etienne Ginestons.

Nr. 28.

Die Stauungspapille bei den Hirngeschwülsten, von Prof. Terrien.

Bei der großen Häufigkeit der Stauungspapille als Zeichen einer Hirngeschwulst muß die ophthalmoskopische Untersuchung jedesmal systematisch ausgeführt werden, wenn man das Vorhandensein einer intrakraniellen Neubildung vermutet. Sobald die Diagnose einmal sichergestellt ist, muß sofort operativ eingegriffen werden, denn dadurch kann man die Sehnerven-Atrophie mit folgender Blindheit verhindern.

Die Craniektomie gibt gute Resultate.

Nr. 32.

Die Sichtbarkeit der bunten Signale der Eisenbahnen, von Ginestons.

Die Sichtbarkeit der bunten Signale der Eisenbahnen ist von größter Wichtigkeit; 9,5 % der Eisenbahn-Unfälle ist auf die mangelnde Beobachtung dieser Signale zurückzuführen. Die als Hauptsignale gewählten Farben (rot, grün) dürfen nicht durch andre ersetzt werden.

Allerdings verwechseln die Farbenblinden gewöhnlich rot und grün, während das normale Auge diese Farben am deutlichsten wahrnimmt. Die Farbensignale durch Formsignale zu ersetzen wäre zwecklos.

Den angenommenen Farben muß aber die größte Sichtbarkeit verschafft werden.

Nr. 35.

Bericht über die Belgische ophthalmologische Gesellschaft.

I. Vorstellung von Kranken. 1. Leplat: Weitere Beobachtung der intrakraniellen Cyste, die in der November-Sitzung vorgestellt wurde.

2. Hoorens: Blut-Erguß hinter der Netzhaut.

3. Schots: Ophthalmologischer Goniometer.

4. de Ridder: Horizontaler Nystagmus.

5. Gallemaerts: Markschwamm der Netzhaut.

6. Coppez: Nystagmus. (Kinematographische Sitzung.)

II. Mitteilungen. 7. Tacke: Hydrophthalmus und seine Behandlung.

8. Bettremieux: Sklerektomie beim akuten Glaukom.

9. Leboucq: Betrachtungen über die lymphatischen Wege des Auges und der Orbita.

10. Marbaix: Die Nützlichkeit des Diploskops von Remy in der Praxis.

11. Thicupont: Die subkonjunktivalen Injektionen.

12. Stassen: Der Nystagmus der Bergleute. Das Vorkommen desselben in den metallischen Bergwerken.

Nr. 36.

I. 1. de Grosz: Behandlung des Schielens.

2. Hertel: Über Veränderungen des Augendrucks durch osmotische Vorgänge.

3. Kuhnt: Die chirurgische Behandlung des Trachoms.

4. Fuchs: Trübung der Linse infolge von Hornhaut-Eiterung.

5. de Lapersonne: Optische Meningitis bei frischer Syphilis.

6. Wicherkiewicz: Einpflanzung der Haut in die Tenon'sche Kapsel nach Enukleation.

II. 1. M. Axenfeld: Ossifizierende äußere Netzhaut-Entzündung, die einen subretinalen Tumor vortäuscht.

2. M. v. Szily: Versuche über Regeneration und Wundheilung aus der exzidierten Hornhaut.

3. Weekers: Experimentelle Untersuchungen über die Behandlung der serpiginösen Geschwüre der Hornhaut durch Hitze.

4. van Duyse: Chondrosarkom der Orbita.

5. Leboncq: Die lymphatischen Wege des Auges in der Orbita.

6. van Lint: a) Star-Operation mit Bindehautlappen. b) Sklerotomie.

III. 1. Chevallereau: Die Hornhautnaht bei der Star-Operation.

2. Terrien: Das eingekapselte Orbitalsarkom und seine Exstirpation mit Konservierung des Augapfels mittels krummliniger Inzisionen des Orbitalrandes.

3. Marquez: Arterieller Faden, der in den Glaskörper eindringt.

4. Tacke: Ophthalmoplegie, kompliziert mit Trigeminus-Neuralgie und die operative Behandlung.

5. Callaert: Fortdauer des Eindrucks der Netzhautbilder.

6. Rutten: Antwort auf die Sammlung von Fragen, die sich auf die Untersuchung des Nystagmus der Bergleute beziehen. F. Mendel.

III. The Ophthalmoscope. 1913. Juli.

1) Konkretionen im Sehnerv, von D. V. Giri.

---

2) Komplikationen bei Glaukom-Operationen, von H. Herbert.

---

3) Peritheliom der Augenlider, von R. Scott Lamb.

Die Geschwulst (bei 50jährigem Mann) war subkonjunktivalen Ursprungs, nach wiederholter Abtragung ständig Rezidive, schließlich wurde die Hornhaut in Mitleidenschaft gezogen, dicht getrübt und ulzeriert, so daß die Exenteration der Augenhöhle gemacht wurde.

---

4) Öl-Essenzen bei Behandlung der Iridocyclitis, von A. Zorab.

Verf. hatte gute Erfolge bei innerlicher Verabreichung von Pfefferminz- oder Zimt-Öl in Gelatinekapseln.

---

5) 13 Fälle erblicher Retinitis pigmentosa in 2 Generationen, von G. H. Oliver.

Nach dem Stammbaum waren nicht 2 Generationen, wie im Titel angegeben, sondern 3 Generationen mit 14 (nicht 13) Fällen betroffen. Blutsverwandtschaft war nicht vorhanden.

---

6) **Retinitis pigmentosa, anatomischer Befund**, von Stanford Mc Kee. (Nichts Neues.)

7) **Septische Panophthalmie mit Pneumokokken-Befund**, von Sydney Stephenson. (Einseitig bei einem 2jährigen Kinde.)

August.

1) **Akute eitrige Hornhaut-Entzündung bei Basedow'scher Krankheit, behandelt mit wiederholter Tarsoraphie, Resektion des Halssympathicus und Röntgenstrahlen: Erhaltung des Sehvermögens auf einem Auge**, von F. A. Juler.

Die im Titel angegebene Behandlung wurde bei einer 36jährigen Frau erfolgreich eingeleitet, nachdem das eine Auge wegen Exophthalmus mit eitriger Hornhaut-Entzündung hatte entfernt werden müssen und das zweite Auge ebenfalls an Hornhaut-Entzündung erkrankt war.

2) **Pulsation der Netzhautarterien** (Schluß), von A. J. Ballantyne.

Der lokomotorische Puls ist physiologisch, der Expansionspuls kommt zwar bei gesunden Personen vor, in der Mehrzahl der Fälle ist er aber mit Insuffizienz der Aortenklappen verbunden. Bei dieser Pulsform findet sich in 50 % auch Kapillarpuls. Der Druckpuls ist zwar ein Symptom des Glaukoms, kommt aber auch bei Aorten-Insuffizienz vor.

3) **Zwei ungewöhnliche Zustände der Augenhöhle**, von Campbell Posey.

1. Fall.. Chronisch entzündliche Geschwulst mit Cystenbildung und Riesenzellen am Boden der Augenhöhle, mit dem Tränensack in Verbindung stehend, nachdem mit Sonden falsche Wege gemacht worden waren.

2. Fall. Große Tränensack-Mucocele, verursacht durch Druck der ausgedehnten Wandungen der vorderen Siebbeinzellen, infolge von Schleimretention in den Siebbeinzellen.

4) **Über Vakzine-Behandlung bei Hornhaut-Infektionen**, von Thos. A. Peel

Phlyktänuläre Hornhaut-Entzündungen wurden erfolgreich mit Tuberkulin behandelt, eine gonorrhoische Augenentzündung wurde mit Gonokokken-Vakzine (subkutan), eine chronische Pneumokokken-Conjunktivitis mit Pneumokokken-Vakzine geheilt.

5) **Angeborene Spaltbildung beider Augenlider**, von G. A. Paul.

G. Abelsdorff.

Vermischtes.

1) Am 2. Februar d. J. ist uns einer unsrer besten Veteranen, Prof. Karl Voelckers in Kiel, im Alter von 78 Jahren durch den Tod entrissen worden. Eine Würdigung dieses ausgezeichneten Mannes müssen wir uns vorbehalten.

2) August von Hippel in Göttingen hat am 19. Februar d. J. sein 50jähriges Doktor-Jubiläum gefeiert, — im Alter von 73 Jahren, in voller Tätigkeit als Professor der Augenheilkunde. Den zahlreichen Glück-

wünschen, die der Jubilar empfangen, fügt auch das Centralblatt den seinigen hinzu.

3) Prof. Christian Holmes in Cincinnati ist zum Dekan der medizinischen Fakultät erwählt worden.

4) Im Heft 1913, S. 369, Z. 2 v. u. sind die Worte „vor einigen Jahren operierten“ zu streichen.

5) Hochgeehrter Herr Geheimrat!

Im Auftrag von Herrn Prof. Brandl beehre ich mich, Ihre Anfrage betr. symposium zu beantworten.

Das bisher ausführlichste englische Wörterbuch, das amerikanische Century Dictionary, schreibt unter symposium, daß dies Wort 1. bedeute „gemeinschaftliches Trinkgelage“ usw., wobei bei den Alten namentlich die Sitte geherrscht habe, geistreiche Gespräche zu führen. Dann fährt es fort: 2. "Hence, is a loose use, any collection of opinions, as of commentators on disputed passages; in a recent use, a collection of short articles, as in a magazine, by several writers, on various aspects of a given topic: as, a symposium on the Indian question."

Daraus ergibt sich deutlich, daß der von Ihnen angeführte Sinn erst neueren Datums ist. Beispiele mit Jahreszahlen gibt das Century Dictionary dafür aber nicht. Doch sind solche in dem monumentalen "New English Dictionary" ed. Murray zu erwarten, das aber erst bis zu dem Worte „sorrow“ im Buchstabon S vorgeschritten ist. Dr. Zippel,

Assistent am Kgl. Seminar.

Bibliographie.

1) Ein Beitrag zur Ätiologie und Statistik der primären Uveal-Erkrankungen nach dem Krankenmaterial der Jahre 1910 und 1911, von Günther Espent. (Inaug.-Dissert. Tübingen, 1912.) Von primären Uveal-Erkrankungen, wobei Fälle von sekundärer Beteiligung der Uvea wie bei Keratitis und Skleritis, sowie alle Erkrankungen des Uvealtraktus nach Traumen ausgeschlossen sind, wurden in den Jahren 1910 und 1911 415 Fälle (2,6 %₀ der Gesamtzahl) beobachtet. Darunter befanden sich 169 (41 %) Männer und 246 (59 %) Weiber. Die Beteiligung des weiblichen Geschlechts ist also eine erheblich größere, als die des männlichen Geschlechts. Einzelheiten werden durch 10 übersichtliche Tabellen gegeben.

2) Über die Verminderung des Augendrucks beim Coma diabeticum, von E. Hertel. (Münchener med. Wochenschr. 1913. Nr. 22.) Verf. versuchte durch Fütterung und intravenöse Injektion von verschiedenen Stoffen die molekulare Konzentration des Blutes der Tiere zu beeinflussen, und stellte durch häufige Messungen fest, wie sich dabei der Augendruck verhielt. Es gelang in der Tat, durch Applikation von verschiedenen Salzen, aber auch von andren Stoffen, wie z. B. Zucker und Harnstoff bei Kaninchen, eine ganz ähnliche Hypotonie, wie sie beim Coma diabeticum des Menschen beobachtet wird, zu erzeugen. Es ließ sich nachweisen, daß bei allen Stoffen der Eintritt der Hypotonie nicht nur von der Menge der pro Tierkilo eingeführten Substanz abhing, sondern auch von der Zeit, die zu der Infusion der Substanz gebraucht wurde. Dadurch ließ sich der Effekt beliebig variieren und war auch ein genaueres Studium der verschiedenen Grade der Hypotonie möglich. Die wiederholt gleichzeitig aufgenommenen Blutdruck-

kurven ergaben einwandfrei, daß die hervorgerufene Hypotonie vom Verhalten des Blutdrucks gänzlich unabhängig war.

3) Die corneo-sklerale Trepanation nach Elliot. Anatomische und experimentelle Untersuchungen, von Dr. Albert Ducamp. (Paris, Vijot Frères, Editeurs. 1913.) Nachdem Verf. über seine Untersuchungen am Leichnam ausführlich berichtet hat, geht er zu den Versuchen über, die er an Katzen gemacht, und kommt dabei zu folgenden Schlüssen: a) Bei den Katzen schließen sich die Trepanations-Öffnungen, die an Augen mit normalem Druck vorgenommen wurden, sehr schnell, ausgenommen, wenn eine Einklemmung der Regenbogenhaut die Narbenbildung plötzlich unterbricht. b) Dieses fibröse Netz erscheint undurchdringlich. In 2 Fällen bezogen sich die Untersuchungen auf Trepanationen, die vor 33 Tagen gemacht worden waren, in einem andern Fall auf eine Trepanation vor 26 Tagen. Es fand sich in keinem Fall irgend eine ödematöse Erscheinung des subkonjunktivalen Gewebes. Indessen war in den 4 Fällen, der Fall mit der Iris-Einklemmung inbegriffen, der Druck wieder zur Norm zurückgekehrt. c) Die noch frische fibröse Vernarbung (33 bzw. 26 Tage) stellt nicht einmal eine schwache Stelle der Augenwand dar, die auf einen normalen intraokularen Druck nachgibt. d) Bei den halb-kornealen Trepanationen ist die Descemet'sche Membran ein wichtiges Element der Narbe. In 2 Fällen von halb-kornealer Trepanation ist die Descemet'sche Membran einfach eingeschnitten und nicht angeschnitten, selbst in dem Falle, wo die Iridektomie gezeigt hat, daß man in die Vorderkammer eingedrungen war. e) In einem Fall von skleraler Trepanation scheint ein Stückchen Lederhaut bei dem Narbenprozeß eine wichtige Rolle gespielt zu haben.

4) Über isolierte tuberkulöse Herd-Erkrankung der Chorioidea mit Ausheilung des tuberkulösen Prozesses, von Paul Voland. (Inaug.-Dissert. Tübingen 1912.) In den fünf veröffentlichten Fällen handelt es sich um eine akute, herdförmige Chorioiditis in der Gegend des hinteren Pols, wobei die Macula lutea und ihre nächste Umgebung oder ihr naheliegende Partien des Augenhintergrundes betroffen sind. Die Erkrankung tritt meist mit auffallenden entsprechenden Sehstörungen, zuweilen auch mit Schmerzen im Auge auf. Die Beschreibung des Augenhintergrundes bietet nichts Neues. In 3 Fällen liegt sicher tuberkulöse Erkrankung vor, in 2 Fällen sehr wahrscheinlich.

5) Zur Kenntnis der epithelialen Geschwülste, von Johann Albrecht Steinohrt. (Inaug.-Dissert. Rostock 1912.) Verf. berichtet über einen Fall von Tumor der Kornea, der in der Universitäts-Augenklinik in Rostock zur Untersuchung gelangte. Er ist einzureihen unter die primären Epitheliome der Hornhaut, welche ihren Ausgangspunkt nicht vom Limbus, sondern von der Hornhaut genommen haben. Er würde also der Gruppe von primären Hornhaut-Eepitheliomen angehören.

6) Anatomische Untersuchungen bei acht Fällen von Linsenluxation mit besonderer Berücksichtigung der Veränderungen am Sehnerv (Schnabel'sche Kavernen). (Inaug.-Dissertation Tübingen 1912.) Bei langdauerndem Bestehen des Glaukoms und totaler glaukomatöser Exkavation finden sich keine Kavernen, dagegen werden solche bei frischeren Formen von Glaukom gefunden. F. Mendel.

Um Einsendung von Separat-Abzügen wird gebeten (Berlin NW. 26 Schiffbauerdamm).

Verlag von Veit & Comp. in Leipzig. — Druck von Metzger & Wittig in Leipzig.

Centralblatt
für praktische
AUGENHEILKUNDE.

Herausgegeben von

Prof. Dr. J. Hirschberg, Geh. Med.-Rat, in Berlin.

1914. Achtunddreißigster Jahrgang. März.

Karl Voelckers,

geb. am 28. März 1836 zu Lensahn (Holstein);
gest. am 2. Februar 1914 zu Kiel.

Karl Voelckers entstammt einer ärztlichen Familie. Sein Großvater Friedrich Karl Voelckers war Großherzoglich Oldenburg'scher Hofrat zu Eutin, schrieb über Bräune, Kuhblattern, über Errichtung einer zweck-

mäßigen Medizinal-Verfassung und ist, 96 Jahre alt, am 22. Juli 1866 verstorben. Auch sein Vater FR. LUDW. PH. VOELCKERS, Großherzoglich Oldenburg'scher Med.-Rat, war als Arzt bei groß und klein, bei Bürger und Bauer beliebt.

KARL VOELCKERS studierte in Göttingen, Kiel und Berlin und erwarb 1861 den Doktor zu Kiel mit der Schrift: „Additamenta quaedam ad opera statistica de amputationibus, exarticulationibus et resectionibus" (4°). Hierauf wurde er Assistenz-Arzt der chirurgischen Klinik zu Kiel unter ESMARCH und gewann so eine solide und breite Grundlage für sein Sonderfach. Im Jahre 1866 wurde er a. o. Prof. der Augen- u. Ohrenheilkunde; 1868 o. Prof. und Direktor der neubegründeten Augenklinik. Dies Amt hat er mit Auszeichnung nahezu vierzig Jahre lang verwaltet und gehörte zu den Zierden unsrer nördlichen Universität, die übrigens nicht bloß eine örtliche Bedeutung besaß, sondern auch zahlreiche Studenten aus ganz Deutschland anzog, auch aus Berlin einige meiner jüngeren Freunde, die den ausgezeichneten Unterricht und die persönliche Liebenswürdigkeit VOELCKERS' nicht genug zu rühmen wußten.

Im Jahre 1892 wurde VOELCKERS Geh. Med.-Rat. Im Jahre 1907, also im Alter von 71 Jahren, ist er in den Ruhestand getreten und hat Prof. HEINE zum Nachfolger erhalten. Er genoß die wohlverdiente Ruhe in seinem geliebten Kiel und ist daselbst in dem hohen Alter von 78 Jahren verstorben.

VOELCKERS hat nicht viel geschrieben, aber seine Leistungen sind ausgezeichnet und von bleibendem Wert. Das wichtigste ist seine (zusammen mit V. HENSEN) verfaßte Arbeit: Experimentale Untersuchung über den Mechanismus der Akkommodation, Kiel 1868; und die Ergänzung dazu, welche sie 1873 im Arch. f. Ophth. (XIX, 1, S. 156—162) veröffentlichten: Über die Akkommodationsbewegung der Chorioidea im Auge des Menschen, des Affen und der Katze.

Sie haben durch Reizung des Ciliar-Nerven Zusammenziehung des Ciliar-Muskels hervorgebracht und festgestellt, daß die Hornhaut wirklich den vorderen Ansatzpunkt des Ciliar-Muskels bildet; sie konnten die bei der Reizung eintretende Verschiebung der Aderhaut nach vorn beobachten.

Von den klinischen Arbeiten, die VOELCKERS uns geschenkt hat, ist besonders die Darstellung der Retinitis albuminurica, im IX. Bd. von ZIEMSSEN's Handbuch der spez. Path., vom Jahre 1875, hervorzuheben. Ferner die über Homatropin (1880) und über Diagnose des Glaukoms.

KARL VOELCKERS war von vornehmer Erscheinung und zurückhaltendem Wesen. Er war Mitglied der Heidelberger Gesellschaft, erschien aber gewiß sehr selten in ihren Sitzungen; ich habe ihn dort nie, sondern nur einmal in Berlin gesehen und dieselbe Liebenswürdigkeit an ihm wahrgenommen, welche die Studenten ihm nachrühmten.

Sein Andenken wird unvergessen bleiben. JULIUS HIRSCHBERG.

John Green,

geb. am 2. April 1835 zu Worcester, Mass.;
gest. am 7. Dezember 1913 zu St. Louis, Missouri.

John Green studierte an der Harvard University, begleitete 1857 Prof. Jeffries Wyman auf einer wissenschaftlichen Reise nach Surinam, verweilte dann 1858—1860 in Europa zu seiner weiteren wissenschaftlichen Ausbildung und machte 1865 eine zweite wissenschaftliche Reise nach Europa, um Augenheilkunde zu studieren. Donders hat großen Einfluß auf ihn ausgeübt.

Im Jahre 1866 ließ er sich in St. Louis nieder als Augen- und Ohrenarzt. Er wurde Prof. der Augen- und Ohrenheilkunde am St. Louis College of Medicine und Augenarzt am städtischen Krankenhaus.

John Green hat in seinem langen Leben eine große Tätigkeit entfaltet, als Forscher, als Lehrer, als Arzt, besonders auch als geschickter Operateur. Für viele Jahre erfreute er sich einer ausgedehnten Praxis und ist unentwegt bis zu seinem Tode tätig geblieben.

Seine Seh-Proben für Astigmatiker haben sich über die ganze Welt verbreitet. Im Jahre 1876 machte er eine Operation gegen Lid-Einstülpung bekannt, die auch seinen Namen trägt; später hat er selber erkannt, daß sie von den alten Griechen bereits geübt wurden.

John Green war von hoher Allgemein-Bildung, von heiterem und liebenswürdigem Charakter, wohltätig und segenspendend. Auch ich erinnere mich seines freundlichen Wesens, — es ist schon lange her!

Julius Hirschberg.

Über die bei Ikterischen zuweilen auftretende Gelbsichtigkeit.

Von San.-Rat Dr. R. Hilbert in Sensburg.

Daß Gelbsichtigkeit zuweilen bei an Gelbsucht leidenden Kranken auftritt, war bereits den alten Indern bekannt.[1] Diese Kenntnis ging aber, wie auch so vieles andere, wieder verloren, so daß erst Rose[2] im Jahre 1864 aufs neue auf Vorkommnisse dieser Art aufmerksam machen mußte.

Rose's Fall betraf einen 17 jährigen jungen Mann, der an Ikterus litt und ophthalmoskopisch auch eine gelbe Opticus-Papille zeigte (was übrigens

[1] Hirschberg in Graefe-Saemisch' Handb. der gesamten Augenheilk., 2. Aufl., Bd. XII, S. 42.

[2] Rose, Virchow's Archiv, Bd. XXX.

keineswegs ein gewöhnliches Vorkommnis[1] ist). Das Gitterspektrum erschien diesem Kranken verkürzt. Nach der später erfolgten Autopsie konnte man feststellen, daß diese Verkürzung des Spektrums durch Einschalten der Hornhaut der Leiche künstlich hervorgerufen werden konnte, weshalb Rose den Vorgang als einen centralen (?) auffaßt.

Zwei weitere Fälle sind dann von Hirschberg[2] beschrieben worden, von denen namentlich der zweite, mit Nachtblindheit komplizierte, sehr genau untersucht worden ist.

Diesen folgen dann die Fälle von Hennig[3] (2 Fälle) und von Inouye.[4] Letzterer freilich schreibt bei dem Zustandekommen des Gelbsehens auch noch dem Alkohol eine Rolle zu. — Zum Schluß ist dann noch der Fall von Sivén[5] anzuführen, welcher Autor das Gelbsehen auf eine Schädigung der Stäbchenschicht der Netzhaut durch gallensaure Salze zurückführt.

Dieses ist die, wie man sieht, recht dürftige Literatur über diesen Gegenstand, obwohl die Tatsache selbst nicht nur seit langer Zeit, sondern auch allgemein[6] bekannt ist.

Im Dezember vorigen Jahres hatte ich nun Gelegenheit, einen derartigen Fall zu untersuchen. Es handelte sich um eine intelligente Frau von 78 Jahren, die an einem Leberkrebs litt. Die Kranke klagte über Schmerzen im Leibe und im Rücken, sowie über Appetitlosigkeit und Stuhlverstopfung. Da bemerkte sie eines Tages, es war in den ersten Tagen des Dezember, Gelbfärbung der Augäpfel, der dann schnell auch Gelbfärbung der gesamten Hautoberfläche wie auch der Schleimhäute folgte. (Es handelte sich also wahrscheinlich um eine schnell eingetretene Kompression oder Verstopfung des Gallenganges durch den fortwuchernden Krebs.) Gleichzeitig damit trat auch ein lästiger Juckreiz auf der ganzen Haut auf, der die Kranke zu beständigem Kratzen und Reiben veranlaßte. Zum Schluß entwickelte sich dann noch die Erscheinung des Gelbsehens,

---

[1] Vgl. Preyer, Pflüg. Arch. 1868, Bd. I, S. 299. — Helmholtz, Physiol. Optik, S. 348. — M. Schulze, Über den gelben Fleck der Retina, seinen Einfluß auf normales Sehen und auf Farbenempfindung. Bonn 1868.

[2] Hirschberg, Periodisches Gelbsehen bei menstrueller Gelbsucht. Berlin. klin. Wochenschr., 1872, S. 579, und derselbe, Über Gelbsehen und Nachtblindheit bei Ikterischen. Ebenda, 1885, Nr. 23. (H. fand seinen Kranken blaublind; und, sowie er weißes Tageslicht zum Augenspiegeln benutzte, den Sehnerven gelb-weiß-rötlich, den Augengrund gelb-orange: somit betont er die Gallendurchtränkung des optischen Vorbaues und der Nervenfaser-Lage der Netzhaut.)

[3] Hennig, Über Gelbsehen, Nacht- und Tagblindheit bei Ikterischen. Internat. klin. Rundschau, 1891, Nr. 11 u. 12.

[4] Inouye, Ein Fall von Ophthalmia hepatica. Bericht üb. d. japan. ophthalm. Leistungen im Jahre 1902. Erstattet von Mitsiyasu Inouye in Tokio.

[5] Sivén, Über das Gelbsehen bei Ikterus. Skandin. Arch. f. Physiol., Bd. XIX; Centralbl. f. Augenheilk., 1906, S. 412.

[6] Vgl. v. Mering, Lehrb. d. inneren Med., Jena 1903, S. 539.

welche die Kranke in hohem Grade aufregte und beunruhigte. Alle hellen Gegenstände erschienen ihr nunmehr schwefelgelb, alle dunklen bräunlich und farbige in ihrer Färbung verändert, unrein. Die Sehschärfe betrug beiderseits $^3/_4$, war also wohl ihrem Alter entsprechend. Bei seitlicher Beleuchtung konnte man deutlich eine gelbgrüne Färbung der Hornhaut wie auch der Linse feststellen; ob auch die Netzhaut und der Sehnervenkopf gelb gefärbt waren, wage ich nicht mit Sicherheit zu behaupten.

Dieser Zustand dauerte unverändert bis zum 20. Dezember vorigen Jahres, an welchem Tage unter rapider Abnahme der Körper- und Geisteskräfte der Tod eintrat.

Eingehendere Untersuchungen konnten selbstverständlich wegen des desolaten Zustandes der Kranken nicht angestellt werden. Insbesondere konnte nicht Blaublindheit festgestellt werden, wie sie von Hess[1] beschrieben wurde. Wie sich nämlich aus den Beobachtungen dieses Forschers ergibt, kann die Gelbfärbung der Linse des Menschen, ohne erhebliche Herabsetzung der Sehschärfe, so hochgradig werden, daß durch die Absorption der blauen Strahlen völlige Blaublindheit auftreten kann. Ein solcher Zustand bestand bei meiner Kranken nicht, obwohl Hornhaut und Linse deutlich gelb gefärbt waren und wahrscheinlich auch Kammerwasser und Glaskörper genügend Gallenfarbstoffe in sich aufgenommen hatten.

Ob diese Art von pathologischer Farbenwahrnehmung als central oder peripher bedingt anzusehen ist, dürfte zweifelhaft sein. Es würde sich aber jedenfalls empfehlen, solche Intoxikations-Chromatopien, die gewiß öfters von Ärzten beobachtet werden, jedesmal möglichst genau zu untersuchen und zu veröffentlichen, da die Kenntnis dieser interessanten subjektiven Farbenempfindung auch jetzt noch immer ziemlich mangelhaft ist.

Klinische Beobachtungen.

Ein Fall von einseitiger Neuritis optica im Gefolge von chronischer Kieferhöhlen-Eiterung.

Von Dr. Rau, Santa Maria (Brasilien).

Am 20./XII. 1911 sucht mich Herr M., 25 Jahr alt, Bankbeamter, auf mit der Klage, er habe vor 3 Tagen bei schriftlichen Arbeiten seine Augen überanstrengt und am folgenden Tage eine Wolke vor dem linken Auge bemerkt. Früher habe er beiderseits sehr gut gesehen, und sei stets gesund gewesen, speziell habe er nie an Syphilis oder an Rheumatismus gelitten. Vater starb an Tabes (frühere Lues), erblindet an Opticus-Atrophie. Ein Onkel erblindete an Glaukom.

R E = $^8/_4$ | beiderseits Sn 1 : 20 cm.
L E = $^5/_4$ |

[1] Hess, Über „Blaublindheit" durch Gelbfärbung der Linse. Archiv für Augenheilkunde, Bd. LXI, Heft 1 (1910).

G. F. normal, Farben gut erkannt, Urin normal. Pupille L ebenso weit wie R mit guter Reaktion, Patellar-Reflexe erhalten. Wassermann's Sero-Diagnostik äußerer Umstände wegen unmöglich.

Ophthalmoskopisch zeigt sich ein Exsudat am Sehnerven nasalwärts nach oben.

Die Nase wurde nicht untersucht.

Die Behandlung bestand in Quecksilber-Einspritzungen, Jodkalium und Schwitzkur.

Am 26./XII. ist das Exsudat kleiner, die Neuritis hat aber nach unten und der Seite zu weitere Fortschritte gemacht. Mit dem Augenspiegel sieht man ein neugebildetes schleierartiges Exsudat im Glaskörper, das vor dem Sehnerven liegt, aber gut durchsichtig ist.

Am 7./I. 1912 hat sich die Entzündung rund um den Sehnerven ausgebreitet, das erste Exsudat ist sehr zurückgegangen. Die G. F.-Untersuchung zeigt einen Ausfall nach außen-unten, entsprechend der Lage des Netzhaut-Exsudats.

29./XII. 1912. Das Exsudat im Glaskörper hat sich resorbiert, desgleichen das Sehnerv-Netzhaut-Exsudat.

Um den Sehnerven sieht man einen Pigment-Ring, der von der Entzündung herrührt. An der Stelle des ersten Exsudats ist weißlichgraue Verfärbung der Netzhaut mit Pigment-Wucherung aufgetreten. G. F.-Ausfall besteht in gleicher Weise fort. Patient wird geheilt entlassen mit $^5/_4$ Sehschärfe.

Am 2./I. 1914 — also etwas über 2 Jahre später — erscheint Herr M. wiederum mit der Klage, daß er seit 3 Tagen auf dem linken Auge schlechter sehe. Ganz nebenbei bemerkt er, daß er seit etwa 5 Jahren an einem Stockschnupfen leide, der von einer schweren Influenza zurückgeblieben sei, ihn aber fast nicht belästige. Die Augenspiegel-Untersuchung ergibt ein dreieckiges, bläuliches Exsudat an der Stelle der ersten Erkrankung. Er sieht links nur $^4/_5$ und kann Sn 1 nicht lesen. G. F. ist das gleiche wie früher, Farben gut erkannt. Nie war ein zentrales Skotom, auch nicht für Farben, vorhanden. Urin normal.

Nasen-Untersuchung ergibt R. normale Verhältnisse, L. Eiter, vom mittleren Nasengange auf den Nasenboden herabfließend. Mittlere Muschel ist klein und nicht geschwollen. Polypen fehlen. Das Beklopfen der Stirnhöhle empfindet er als Schmerz, dagegen ist die Kieferhöhlen-Gegend nicht empfindlich. Die Absaugung ergibt etwas übelriechenden Eiter.

Am nächsten Tage klagt der Patient über schreckliche Schmerzen in der Stirngegend, wie er sie noch nie vorher gehabt habe.

Leichtes Beklopfen der Stirnhöhle empfindet er als rasend schmerzhaft, während die Kieferhöhle nicht empfindlich ist. Ebenso ist ihm der geringste Druck von der Orbita nach der Stirnhöhle zu unerträglich.

Der Empfehlung Zarniko's entsprechend, in allen Fällen von Nebenhöhlen-Eiterungen die Kieferhöhle zuerst zu prüfen, wird vom untern Nasengange aus mit dem Kathetertrokar Eiter in der Kieferhöhle festgestellt. Die Spülung ergibt viel Eiter von üblem Geruch. $^1/_4$ Stunde nachher erklärt der Kranke, keine spontanen Schmerzen mehr in der Stirnhöhlen-Gegend zu haben, das Beklopfen ist aber immer noch schmerzhaft.

Da am nächsten Tage die Schmerzen wiederkehren, entschließt sich der Patient zur Kieferhöhlen-Aufmeißelung, die nach Caldwell-Luc gemacht wird.

Alle Schmerzen sind sofort nach der Operation verschwunden, und sieht er nach seiner Angabe einen Tag später viel besser.

Die Augen-Untersuchung 3 Tage nach der Operation ergibt, daß das

Exsudat sehr zurückgegangen ist. Die bläuliche Farbe ist verschwunden und hat einem mehr grauen Tone Platz gemacht.

S = $^5/_4$ / Sn 1 in 20 cm glatt gelesen!

Nasen-Untersuchung ergibt gelatinösen Katarrh im untern Nasengange. Mittlerer Nasengang ist vollkommen sekretfrei. Die Schleimhaut hat nicht mehr die frühere entzündete Farbe, sondern die normale, rosarote. Der Geruchssinn, der früher links fast verschwunden war, sei wiedergekehrt.

Die Stirnhöhle verträgt jedes Beklopfen, und der Druck von der Augenhöhle aus ist ohne jedes unangenehme Empfinden.

Prof. Brückner spricht in seiner vortrefflichen Abhandlung „Nase und Auge“ die Ansicht aus, daß in Fällen von Nebenhöhlen-Eiterungen, die zu einer Opticus-Erkrankung führen, meist eine Erkrankung der hintern Nebenhöhlen die Ursache bildet.

Der so plötzlich eintretende Erfolg der operativen Behandlung spricht ebenso wie die Nasen-Untersuchung dafür, daß in diesem Falle nur die erkrankte Kieferhöhle zur Neuritis optica führte, und sehr dagegen, daß eine nicht erkannte hintere Nebenhöhlen-Eiterung sie hervorrief.

Ferner scheint mir dieser Fall dadurch bemerkenswert, daß eine Kieferhöhlen-Eiterung zu starken Schmerzen in der Stirnhöhlen-Gegend führen und eine Stirnhöhlen-Affektion vortäuschen konnte, obwohl die Stirnhöhle nicht erkrankt war, und dabei die Kieferhöhlen-Gegend stets frei von Schmerzen, auch beim Beklopfen, blieb.

Gesellschaftsberichte.

1) Berliner Ophthalmologische Gesellschaft.

Vorsitzender: Herr Krückmann. Schriftführer: Herr Wertheim.

Nachtrag aus der Sitzung vom 11. Dezember 1913.

1) Herr Levinsohn: Demonstration einer Patientin mit willkürlichem Nystagmus.

Die Patientin, die ich mir vorzustellen erlaube, befindet sich zurzeit in der Irren-Anstalt Dalldorf. Herr Kollege Margulies, der mich auf dieselbe aufmerksam gemacht hat, teilte mir mit, daß es sich um ein intelligentes junges Mädchen handelt, das verschiedene Erregungs-Zustände durchgemacht hat und jetzt, nach einer abgelaufenen Phase von manisch-depressivem Irresein, als gesund entlassen werden soll. Die Augen der Patientin sind normal und besitzen normale Sehschärfe. Die Patientin ist nun imstande, willkürlich ein sehr eigenartiges Phänomen zu erzeugen. Sie vermag nämlich auf Aufforderung jederzeit einen Nystagmus horizontalis hervorzurufen und diesen, sobald sie es will, in jedem Augenblick zu unterdrücken. Der Nystagmus ist besonders dadurch charakterisiert, daß die Zuckungen außerordentlich schnell aufeinander folgen, so daß ein genaues Zählen derselben kaum möglich ist. Ich schätze die Anzahl der Zuckungen auf mindestens 300 in der Minute. Der Nystagmus tritt am deutlichsten und schnellsten beim geradeaus gerichteten Blicke auf, doch ist es der Patientin auch möglich, in den Seitenstellungen der Augen den Nystagmus herbeizuführen, nur nimmt die Häufigkeit der Zuckungen um so mehr ab, je intensiver der Blick von der Primär-Stellung abgelenkt ist. Bei sehr starker Konvergenz ist es

ihr schließlich nicht mehr möglich, den Nystagmus auszulösen. Fälle von willkürlichem Nystagmus sind in letzter Zeit des öftern beschrieben worden, so von Lawson, Hirschmann, Delneuville, Dodd, Barany, Bartels, Mauersberg, Pyle, Elliot, Weekers und Waddy, doch ist bei keinem von diesen Fällen, abgesehen davon, daß bei verschiedenen auch noch andere Anomalien des Augenmuskel-Apparates erwähnt werden, eine so außerordentlich hohe Zahl der Zuckungen beobachtet worden, wie bei der vorgestellten Patientin.

Sitzung vom 26. Februar 1914.

1) Herr Ziemssen: 2 Demonstrationen.

a) 81 Jahre alter Mann mit einem Naevus vasculosus giganteus. Der Naevus erstreckt sich von dem r. Scheitelbein her über die r. Stirn, Schläfen- und Wangen-Gegend bis zur rechten Oberlippen-Hälfte. Mit inbegriffen sind Ober- und Unterlid des r. Auges, die r. und zum Teil die l. Nasenseite. Im Gesicht sieht man in diesem blaurot verfärbten Hautbezirk zahlreiche knotenähnliche, höckerige, gelappte, weiche Geschwülste. Das r. Oberlid ist elephantiastisch vergrößert und hängt als fast kleinfingerlanger Sack über die r. leere Augenhöhle herab. Dieses ausgedehnte Angiom hat angeblich in geringerem Maße seit frühester Kindheit bestanden, hat sich allmählich auch noch in den letzten Jahren vergrößert, wie eine ungefähr im Jahre 1901 angefertigte Abbildung, die noch den damals wegen Linsen-Luxation und Sekundär-Glaukom entfernten r. Bulbus zeigt, erkennen läßt. Ob der r. Bulbus damals Gefäß-Veränderungen aufgewiesen hat, hat sich nicht feststellen lassen. Die Farben-Kontraste kommen in diesem Falle besonders gut in einer Lumière-Aufnahme zur Geltung.

b) An der Hand einer Reihe von mikroskopischen Schnitten und eines makroskopischen Präparats eines l. Augapfels werden das Wachstum und der Durchbruch eines Aderhaut-Sarkoms durch die Sklera entlang der oberen nasalen Vortex-Vene und sein Hineinwachsen in diese Vene gezeigt. Die Präparate stammen von einem 71 jährigen Mann, welcher im Dezember 1913 die ersten Erscheinungen am l. Auge in Gestalt von Seh-Verschlechterung bemerkte. Am 16. Januar 1914 erfolgte die Enukleation des l. Auges. Schon makroskopisch war die Perforation des Bulbus an einem etwa stecknadelkopfgroßen, schwarzen Flecken an der Außenseite der Sklera zu sehen. Daraufhin wurde die Exenteratio orbitae vorgenommen.

Das Sarkom lag flach der oberen inneren Bulbuswand an und zeigte deutliche Schichtung in scharf getrennten, hell und dunkel pigmentierten Partien.

2) Herr Pollack demonstriert einen 12 jährigen Knaben mit doppelseitigem symmetrischem, kongenitalem Kolobom der Oberlider und zwar in deren nasalem Drittel. Beiderseits ziehen von der Kolobom-Spitze Cutisrudimente in Form von Pterygien bis an den nasalen Hornhautrand hin. Im Bereiche der Kolobome fehlen die Augenbrauen, anderseits findet sich im gleichen Bereiche eine Heterotopie von Haaren, die, an der Grenze der Kopfhaare breit beginnend, etwas oberhalb des Arcus superciliaris spitz endet.

So richtig auch die sogen. Amniontheorie für viele Fälle von Kolobom-Bildungen sein mag, so hat Vortr. doch gewisse Bedenken, die vorliegende symmetrische Anomalie mit amniotischen Abschnürungen zu erklären. In welcher Weise freilich diese „Bildungshemmung“ zustande kommt, können wir heute noch nicht nachweisen.

2) Ophthalmologische Gesellschaft in Wien.

Vorsitzender: Prof. O. Bergmeister. Schriftführer: Doz. Lauber.

Sitzung vom 9. Februar 1914.

O. Bergmeister: Demonstration eines Falles von geheilter Linsen-Verletzung.

Diese Fälle sind nicht sehr selten, aber der vorgestellte illustriert die Verhältnisse besonders deutlich. Der 30 jährige Sattlergehilfe verletzte sich im April 1909, indem er sich eine Heftnadel ins r. Auge stieß. Gleich nach der Verletzung kam er auf die Klinik, woselbst eine perforierende Wunde im temporalen oberen Hornhaut-Quadranten, Aufhebung der Kammer, Verletzung der Iris und starke Herabsetzung des intraokulären Druckes konstatiert wurde. Am nächsten Tage, als sich die Hornhaut-Wunde geschlossen hatte und die Kammer wiederhergestellt war, ließ sich eine kanalförmige Trübung in der vorderen Corticalis der Linse, eine sternförmige in der hinteren Rinde feststellen. Das Seh-Vermögen war Fingerzählen in $1^1/_2$—2 m. Reaktionslose Heilung. Patient wurde nach 5 Tagen mit dem gleichen Seh-Vermögen entlassen. Jezt, also nach 5 Jahren, hat das r. Auge mit + 0,5 D sph. Sehschärfe $^3/_4$. Die sternförmige Trübung ist vollständig verschwunden, und es ist nur noch die zarte Korneal-Narbe, der Sphinkter-Einriß und die kanalförmige Trübung in der Corticalis der Linse erkennbar.

R. Krämer stellt einen 46 jährigen Mann vor, der an einem Basedow leidet, dessen Symptome nicht voll ausgebildet sind. Puls 90—95, keine Struma, deutlicher Tremor. Ein sehr starker Exophthalmus macht eine Tarsorraphie am l. Auge notwendig. Das r. Auge weniger vorgewölbt, sonst normal; Visus $^6/_8$ mit — 0,5 D sph. Pat. erlitt am l. Auge vor 22 Jahren eine Verletzung durch einen Metall-Splitter, der entfernt wurde, wobei man gleichzeitig die prolabierte Iris ausschnitt. Es besteht ein breites Kolobom. Am Fundus 4 PD unten von der Papille ein heller Herd, von dem ein weißer Strang in den Glaskörper hineinzieht. Vis. $^6/_{24}$. Die Herabsetzung der Sehschärfe wird durch eine einer Cataracta perinuclearis sehr ähnliche Linsen-Trübung bedingt. Fälle einseitiger Perinuklearis kommen außerordentlich selten vor (Davison, Schirmer, Hess, Czermak). Mitunter werden perinuklearis-ähnliche Star-Bildungen nach verschiedenen Krankheiten beschrieben (v. Graefe nach Iritis mit Pupillar-Verschluß, Becker nach perforierter Keratitis, Schirmer, Collins nach perforierendem Ulcus corneae, Stein nach Hornhaut-Narbe mit Kapsel-Star und nach Leukoma adhaerens mit Cataracta polaris anterior). Perinuklearis-ähnliche Bildungen nach Verletzung gehören zu den Raritäten. Drei Fälle werden von Weiss und Merz-Weigandt erwähnt. Ein Fall wurde von Stein an der Klinik Fuchs beobachtet, wo nach der Extraktion eines Kupfersplitters die Katarakt sich während der Beobachtung entwickelte. Bei dem demonstrierten Pat. ist es bei Berücksichtigung der Nebenumstände (22 Jahre nach der Verletzung, keine Unfall-Ansprüche) wahrscheinlich, daß es sich um eine traumatische perinuklearis-ähnliche Katarakt handelt.

M. Sachs fragt, ob röntgenologisch eine Struma retrosternalis ausgeschlossen wurde.

Krämer hat von der internen Klinik, an welcher der Pat. in Behandlung steht, keine diesbezügliche Angabe erhalten.

Krämer stellt hierauf einen Pat. vor, dessen l. Auge durch einen

Eisensplitter verletzt worden war und der beiderseits eine Perinuklearis aufweist. Vortr. weist auf die Wichtigkeit der Gegenüberstellung dieser Fälle bezüglich eines Unfalls-Gutachtens hin.

M. Sachs führt einen Pat. vor, der vor 14 Tagen plötzlich eine Herabsetzung des Seh-Vermögens des r. Auges bemerkte. Der Mann hatte bis dahin mittels einer Lupe Edelsteine sortiert und hierbei immer das r. Auge benützt. Er machte die positive Angabe, daß er noch am Tage der Erkrankung seine Arbeit anstandslos verrichten konnte. Bei der ersten Untersuchung zeigten sich große Glaskörper-Blutungen und eine Stelle, die wie eine präretinale Hämorrhagie aussah. Nachdem sich das Blut einigermaßen resorbiert hatte, sah man in der Gegend der Papille einen gelblichweißen Tumor auf den Gefäßen liegen, nasal davon die Netzhaut trübe, abgehoben, mit Resten von Blutungen. Die unteren Teile des Glaskörpers sind blutig imbibiert, wahrscheinlich ist auch hier die Netzhaut abgehoben. Es ist schwer zu sagen, worum es sich in diesem Falle handelt. Merkwürdig ist das plötzliche Auftreten der Seh Störung. Dabei besteht gar kein Anlaß, an der Richtigkeit der Angabe des Pat. zu zweifeln.

Ulbrich demonstriert einen Fall von plötzlich enstandener temporaler Hemianopsie.

Der 50jährige Pat. erkrankte vor einigen Tagen an Kopfschmerzen und Unwohlsein. Während des Lesens bemerkte er plötzlich eine Seh-Störung nach Art der rechtsseitigen Hemianopsie, die ihm das Weiterlesen unmöglich machte. Das l. Auge ist seit jeher schwachsichtig. Sehschärfe rechts 0,4, links 0,1. Es besteht beiderseits beträchtliche temporale Einengung des Gesichtsfeldes für Weiß und eine scharf ausgeprägte Hemianopsie für Farben ohne makulare Aussparung. Die geringe Behaarung, das Fehlen jeglicher Libido und besonders der Röntgenbefund (Prof. Schüller), der eine Vergrößerung der Sella bis zu 18 mm ergibt, lassen die Diagnose einer Hypophysen-Läsion als sicher erscheinen. Die Schädigungen des Seh-Vermögens durch Hypophysen-Erkrankung sind in manchen Fällen sehr variabel. In diesem Falle könnte es sich um eine Blutung in den Tumor mit rasch zunehmendem Druck auf das Chiasma und zwar auf den vordersten Teil desselben oder um eine sich rasch bildende Zyste handeln. Zwei Fälle von Blutungen in den Hypophysen-Tumor mit Obduktions-Befund sind von Eisenlohr publiziert.

K. D. Lindner führt einen Patienten vor, der vor 2 Jahren nach einer Verletzung unter Kopfschmerzen und Erbrechen erkrankt war. Die Verletzung hatte den oberen Orbitalrand getroffen, dann den Bulbus, an dem oberhalb der Papille, ungefähr 3—4 mm von ihr entfernt, ein Riß sichtbar war. Die Magnet-Untersuchung (sideroskopisch) war ebenso wie der Versuch der Extraktion mittels Magnet negativ. Das Röntgenbild zeigt einen metallenen Fremdkörper in der mittleren Schädelgrube, welcher seit dem Eindringen, ohne weitere Lokalsymptome hervorzurufen, dort verblieben ist. Der Fremdkörper dürfte bei gesenktem Blicke des Pat. eingedrungen sein, hat den Bulbus hinten aufgerissen, ist vom Boden der Orbita abgeprallt und in die Schädelhöhle eingedrungen. Merkwürdig ist, daß der Fremdkörper, obzwar er die ganze Orbita durchsetzt hatte, keine Motilitätsstörung bewirkt hat; dabei läßt sich röntgenologisch keine Knochenverletzung feststellen, so daß man annehmen muß, daß der Fremdkörper durch eine präformierte Öffnung aus der Augenöffnung in die Schädelhöhle gelangt ist.

Maschler: Fall von Schußverletzung.

Der vorgestellte Pat. hatte am 6. Januar d. J. eine Schußverletzung des r. Auges auf folgende Weise erlitten. Ein neben ihm stehender Freund feuerte auf einen in Entfernung von etwa 12 Schritten befestigten Zinnlöffel einen Schuß aus einem Flaubertgewehr ab. Kaliber 6 mm. Das Projektil prallte ab und traf den Pat., der sofort einen heftigen Schmerz und vollständige Erblindung des r. Auges fühlte. Bei der sofortigen Aufnahme auf die Klinik zeigte sich eine mäßige Schwellung und Rötung der Lider, im oberen Lide am Übergange des mittleren in das innere Drittel ein kleiner Riß, knapp an der vorderen Begrenzung der Kornea eine erbsengroße perforierende Wunde mit prolabiertem Uvealgewebe, die vordere Kammer mit Blut gefüllt; starke Druckverminderung. Aus der Tiefe erhält man mit dem Spiegel nur einen dunkelroten Reflex. Vollständige Amaurose. Sehr heftige Schwellung der Lider und der Konjunktiva in den nächsten Tagen machten eine weitere Untersuchung unmöglich. Nach Rückgang der Schwellung unter Burow-Umschlägen konnte man feststellen, daß kein Exophthalmus vorhanden war. Zerebrale Erscheinungen fehlten vollständig. Versorgung der Lidwunde, Abtragung des Iris-Prolapses und Naht der Skleralwunde. Das Blut im Augeninnern ist so weit resorbiert, daß man mit farbigen Beleuchtungen einen dicklichen, rotgrauen, von der Verletzungsstelle nach hinten ziehenden Strang sieht. Der Bulbus ist inzwischen druckempfindlich und weicher geworden. Merkwürdig ist, daß der von einem so großen Projektil getroffene Bulbus nicht vollständig zertrümmert worden ist und sogar seine äußere Form beibehalten hat. Es liegen dafür zwei Möglichkeiten vor: 1. die einer doppelten Perforation, was unwahrscheinlich ist, weil die Verletzung dann eine Zertrümmerung des Auges zur Folge gehabt haben müsse. (Es sind nur 2 Fälle bekannt, wo die Bulbi bei solchen Verletzungen ihre Form beibehalten haben.) Die zweite Annahme, daß es sich um einen Konturschuß handelt und das Projektil hinter dem Bulbus liegt, ist wahrscheinlicher. Die Röntgen-Aufnahme zeigt das Projektil in der mittleren Schädelgrube seitlich vom Keilbein-Körper hinter der Fissura orbitalis superior. Da Störungen seitens der Augenmuskeln fehlen, sind Nervenstämme nicht getroffen, auch keine Muskeln zerrissen. Bei dem Fehlen einer Knochen-Verletzung ist anzunehmen, daß das Projektil durch den Canalis opticus oder durch die Fissura orbitalis sup. und zwar durch die Lücke zwischen der Vena ophth. sup. und den Augenmuskel-Nerven die Orbita verlassen hat. Vortr. hält die zweite Annahme für wahrscheinlicher.

K. D. Lindner: Über die Pigmentstreifen in der Retina.

Die meisten Fälle dieser seltenen Bildung bieten folgendes Bild dar: Um die Papille verläuft ein mehr oder weniger kontinuierlicher ringförmiger Pigmentstreifen, von dem in radiärer Richtung lange Streifen gegen die Peripherie ziehen. Sie liegen unter den Netzhaut-Gefäßen, sind von variabler Breite, oft unregelmäßig, dabei aber immer scharf konturiert und besitzen sogar hier und da Lücken. Die Farbe wechselt von Rot über Braun nach Dunkelgrau, ja beinahe Schwarz. Zwei Fälle sind jedoch beobachtet, in denen der die Papille umgebende Ring fehlte und nur radiär verlaufende Pigmentstreifen in beträchtlicher Entfernung von der Papille vorhanden waren. Den acht typischen Fällen aus der Literatur muß Vortr. drei atypische hinzufügen. Es handelt sich meist um jüngere Individuen, nur drei atypische Fälle betreffen Frauen von 58—62 Jahren. Es liegt noch ein anatomischer

Befund von Magitot vor, der aber leider zuletzt 1 Jahr vor der anatomischen Untersuchung ophthalmoskopiert worden war. Es zeigten sich Reste von Blutungen und Pigment-Wucherungen in den äußeren Schichten der Netzhaut, doch konnte ein absolut klares Bild über die Ätiologie nicht erlangt werden. Diese Fälle sind von Schrader als neugebildete Gefäße in der Tiefe der Netzhaut, als eine Art cilioretinaler Vaskularisation gedeutet worden. Von andrer Seite wurde eine Pigment-Wucherung angenommen und zwar auf Grund von Hämorrhagien. Die letztere Annahme scheint die wahrscheinlichste zu sein. In einer Beziehung stimmen alle Autoren überein, daß die sog. angioiden Streifen in der Retina und zwar in den äußeren Schichten liegen müssen, jedoch nach innen von den Neuroepithelien selbst. Walser gelang es auch, die Streifen auf entoptischem Wege dem Pat. bemerkbar zu machen. In den Fällen, in denen ähnliche Streifen nach Operationen aufgetreten sind (Vortr. hat sie nach Elliot'scher Trepanation auftreten gesehen), hat es sich um chorioidale Abhebungen gehandelt und in einem Falle ist es höchst wahrscheinlich, daß dabei auch gleichzeitig eine Netzhaut-Abhebung bestand und daß die Streifen in diesem Falle in derselben Weise zustande gekommen sind wie die Striae retinae bei Netzhaut-Ablösung, mit denen sie auch eine ziemliche Ähnlichkeit aufweisen.

Wahrscheinlich handelt es sich um eine lokale Entzündung der Netzhaut mit kapillaren Blutungen, die, entsprechend dem geringsten Widerstande, radiär fortschreiten, vielleicht durch Höhlenbildung in der äußeren plexiformen und Körnerschicht begünstigt.

---

3) Transactions of the Ophthalmological Society of the United Kingdom. (Vol. XXXIII. 1913).

I. Diskussion über Gefäß- und andere Netzhautveränderungen bei Allgemeinerkrankungen.

Taylor. Bei Retinitis albuminurica ist die Prognose verschieden, er konnte einen Patienten noch 5 Jahre bis zum Tode beobachten. — Von 4 Fällen ophthalmoskopischer Embolie konnten bei 2 Herzfehler nachgewiesen werden, die beiden anderen sind wahrscheinlich Thrombose. Bei 8 Fällen von Venenthrombose fand sich 7 mal Herzhypertrophie mit Albumen, Zucker wird hierbei selten gefunden. Die Prognose bezüglich des Lebens ist gewöhnlich schlecht, wenn auch Ausnahmen mit längerer Lebensdauer vorkommen.

L. Werner. Bei Arteriosklerose sollte häufiger ophthalmoskopiert werden. Vortr berichtet u. a. über doppelseitigen Verschluß der Netzhautgefäße mit den klinischen Zeichen der Gefäßverstopfung und Stauungspapille bei einem 11 jährigen Knaben, aber günstigem Ausgang. Tuberkulinprobe positiv.

Coats. Beim Durchgang durch die Lamina cribrosa läßt die Arterie ein Netzwerk von Fibrillen aus der Elastica hervorgehen, während die Vene die Elastica verliert und eigentlich nur noch einen Endothelschlauch darstellt. Gerade die Elastica der Arterie wird bei pathologischen Veränderungen affiziert; die primäre Läsion besteht wahrscheinlich in Proliferation des Endothels. Primäre Venenerkrankung ist sehr selten, selbst bei Venenverschluß. — Die Endothelproliferation zeigt sich dem Augenspiegel als Unregelmäßigkeit des Kalibers, die Wandfibrose als weiße Linie entlang den Gefäßen und sog. Silberdraht-Arterie.

II. Erkrankungen der Augenlider und Bindehaut.

Angus Macnab. Eine Operation zur Entfernung des Bindehautsacks und der Lidränder.

Nach dieser Operation wird die Lidhaut über der Wunde vernäht, Vortr. wendet sie bei armen Patienten, die keine Glasaugen tragen können, an; ferner bei bösartiger Geschwulst des äußeren Lidwinkels, auch bei altem Trachom des leeren Bindehautsacks.

Mayou. Angiom der Bindehaut.

Leslie Paton. Ulcus rodens des Unterlids, erheblich gebessert durch Behandlung mit Kohlensäureschnee.

III. Erkrankungen der Augenhöhle.

Juler. Akute eitrige Hornhautentzündung bei Basedow'scher Krankheit, behandelt mit wiederholter Tarsorrhaphie, Resektion des Halssympathicus und Röntgenstrahlen; Erhaltung des Sehvermögens auf einem Auge. (Vgl. Referat, Ophthalmoscope, August 1913.)

Chas. Wray. Exostose der Augenhöhle?

Chas. Wray. Endotheliom der Tränendrüse.

IV. Hornhautkrankheiten.

Sydney Stephenson. Streifenförmige Aufklärung von Hornhautnarben.

Chas. Wray. Ringförmige Hornhauttrübung auf beiden Augen mit beweglichen Gefäßbildungen zwischen Limbus und der Trübung.

Chas. Wray. Keratitis disciformis.

Worton. Kalkablagerung in alter Hornhauttrübung.

V. Krankheiten des Uvealtractus.

Chas. Wray. Intraokulare Blutung oder Neubildung.

Chas. Wray. Doppelter Aderhautriß zwischen Macula und Papille. $S = {}^{6}/_{18}$.

Malcolm L. Hepburn. Sarkom des Ciliarkörpers.

Malcolm L. Hepburn. Wahrscheinlich thrombotische Gefäßveränderung der Aderhaut in der Maculagegend.

VI. Krankheiten der Netzhaut.

Ormond. Thrombose der Netzhautvenen.

Ormond. Ein Fall von Retinitis albuminurica von 10jähriger Dauer.

Brewerton. Cysten im Glaskörper.

VII. Krankheiten des Nervensystems.

James Taylor und Gordon M. Holmes. 2 Familien mit erblichem Sehnervenschwund. Es waren nur die männlichen Mitglieder betroffen. Die Übertragung fand durch die weiblichen statt. Der Beginn war in mehreren Fällen ein plötzlicher, nach 3- oder 4wöchentlichem Fortschreiten trat Stillstand, aber keine Besserung ein. Mehrfach bestand auch peripherische Eineingung des Gesichtsfelds, in zwei Fällen totale Erblindung auf einem Auge. In einem Falle trat jugendliche Cataract auf, in einem anderen erfolgte der Tod durch eine Geschwulst der Augenhöhle. Verschiedene Mitglieder derselben Familie litten an Migräne, bei einem Patienten traten die Gesichtserscheinungen der Migräne in dem blinden Teil seines Sehfeldes auf.

James Taylor und Gordon Holmes. Nervensymptome bei familiärem Sehnervenschwund.

In zwei Fällen bestand Tabes dorsalis, die Sehstörungen glichen aber denjenigen der anderen Familienmitglieder. Ferner wurde in einigen Fällen Abwesenheit oder Verminderung der tiefen Reflexe beobachtet, Störungen am Sphincter vesicae (Tenesmus oder Inkontinenz); bei einigen Patienten oder ihren Verwandten kamen auch Geistesstörungen vor.

Ormond. Zwei Fälle dauernder Hemianopsie nach heftigen Migräneanfällen.

Die Beobachtung betrifft zwei Frauen in den dreißiger Jahren, die eine bekam eine rechtsseitige, die andere eine linksseitige Hemianopsie bei normaler Sehschärfe und im übrigen völliger Gesundheit. Vortr. nimmt eine Erkrankung der A. media cerebri an.

Arthur Dowell. Der sensorische Pupillenreflex bei Tabakamblyopie.

Die Pupillenerweiterung auf sensorische Reize ist bei der Tabakamblyopie entweder aufgehoben oder herabgesetzt (galvanische Reizung). Dieses Zeichen ist nicht für Tabakvergiftung pathognomonisch, sondern auch bei degenerativen Veränderungen des Rückenmarks zu erwarten.

VIII. Angeborene Anomalien.

Treacher Collins und A. C. Hudson. Ein Fall von angeborenem vorderen Staphylom. Der anatomische Befund wird als Entwicklungsanomalie gedeutet, die ihren Ursprung nahm in mangelhaftem Verschluß der Vorderfläche des Linsenbläschens.

Treacher Collins. Bindegewebsbildung in Verbindung mit dem fötalen Gefäßsystem und sichtbare Gefäße auf der Vorderfläche der Regenbogenhaut.

A. C. Hudson. Doppeltes Linsenkolobom.

IX. Glaukom.

Treacher Collins. Ein Fall von Buphthalmus mit voller Sehschärfe ohne Aushöhlung des Sehnerveneintritts.

Arnold Lawson. Ein Fall von Glaukoma simplex, 13 Jahre ohne Operation behandelt.

Die Beobachtung betrifft eine 63 jährige Frau, die seit 13 Jahren Eserin gebraucht, volle Sehschärfe und normales Gesichtsfeld behalten hat. Bei Aussetzen des Eserins tritt Druckerhöhung mit Sehen farbiger Ringe ein.

X. Muskeln und Brechung.

Bishop Harman. 300 Fälle hochgradiger Kurzsichtigkeit bei Kindern. Von den aus der Elementarschule stammenden Kindern waren 46 % Knaben, 54 % Mädchen, die meisten zwischen 8 und 12 Jahren. Der Grad der Kurzsichtigkeit schwankte zwischen 4—25 D, die meisten zwischen 6—12 D. Die höchsten Grade betrafen Mädchen. Erbliche Belastung war in 9 %, Astigmatismus in 64 % vorhanden. Albinismus, Kolobome, Linsenluxation fanden sich in 5 %, Schielen in 4 %, Nystagmus in 7 %.

Ernest Maddox. Eine Probe zur Prüfung der Heterophorie. Von dem einen Auge wird die obere, von dem anderen die untere Hälfte des Gesichtsfelds verdeckt, beide Augen blicken nach einem Pfeil.

Brewerton. Eine einfache Methode, den Mittelpunkt einer Linse dnrch reflektierte Bilder zu finden.

Grimsdale und Hope Gunning. Retraktion des rechten Auges bei Blickrichtung nach links.

Der rechte Internus des 13 jährigen Knaben kann das Auge nach links nicht über die Mittellinie hinaus bewegen. G. Abelsdorff.

Referate, Übersetzungen, Auszüge.

Die im Jahre 1913 in Dänemark und Norwegen erschienene ophthalmologische Literatur, zusammengestellt von Privat-Dozent Dr. H. Rönne in Kopenhagen.

F. Ask: Ein Fall von isolierter Zerreißung des Musc. rect. sup. Hospitalstidende (dän.) S. 1321.

In Verf.'s Fall von direkter Zerreißung des Musc. rect. sup. tief im Innern der Orbita erzielte er ein gutes funktionelles Resultat, indem er eine partielle Transplantation des Levator-Muskels nach der Rect. sup. Sehne vornahm.

Kristine Bonnevie: Über Gesetzmäßigkeit beim Erben der Augenfarbe. Tidskrift for den norske Lägeforening p. 337. 1913 (norw.).

Verf. hat zum Gerichtsgebrauch folgende Erklärung abgegeben: Wenn eine Frau mit klaren blauen oder blaugrauen Augen ein braunäugiges Kind bekommt, hat man starken Grund, anzunehmen, daß der Vater des Kindes braune oder bräunliche Augen habe. Ein entsprechender Schluß läßt sich nicht ziehen, wenn eine braunäugige Frau ein blauäugiges Kind bekommt. Die Erklärung wird durch Mendel's Gesetz und zwei hierzu stimmende Untersuchungsreihen begründet.

Axel Hansen: Doppelseitige Retractio bulbi mit Blickfeld-Erweiterung. Hospitalstidende (dän.) S. 1404, 1913.

Verf. beobachtete an einem 19jährigen Manne folgende angeborene Anomalie. An beiden Augen ist die Abduktion stark beschränkt, die Adduktion ist ganz gehoben. Die Adduktion wird am rechten Auge durch starke Retraktion des Bulbus im Verein mit Aufwärts- oder Abwärtsdrehen ersetzt, je nachdem der Bulbus in der primären Stellung etwas aufwärts oder abwärts gedreht stand. Das linke Auge zeigt beim Abduktions-Versuch eine leichtere Retraktion in Verbindung mit Abwärtsdrehung.

C. F. Bentzen: Die Glaukom-Behandlung in der Augenklinik des Kommune-Hospitals. Bibliothek for Läger (dän.) 105. Jahrg. 1913, S. 161.

Es wurden im ganzen 256 Glaukom-Patienten behandelt. Während die Behandlung früher recht konservativ für die chronische Form war, hat sie in den letzten Jahren dank des Tonometers von Schiötz und der modernen Glaukom-Operationen operativer sein können.

C. F. Bentzen: Holth's Operation bei Netzhaut-Abhebung. Hospitalstidende S. 181.

Verf. hat 4 Fälle von (recht frischer) Netzhaut-Ablösung mit Holth's präaquatorialer Sklerektomie behandelt. In 2 Fällen war das Resultat schlecht, in 2 Fällen dagegen relativ gut. Die Beobachtungs-Zeit belief sich jedoch nur auf wenige Wochen.

J. Bjerrum: Bemerkungen über die Pathogenese der Myopie. Hospitalstidende (dän.) Nr. 23—24, 1913.

Verf. zeigt durch eine kritische Durchsicht der vorliegenden Myopie-Theorien, daß keine derselben ganz befriedigend ist. Speziell macht er darauf aufmerksam, daß die Augenbewegungen beim Lesen kaum das entscheidende Moment sein können, teils weil Nystagmus keine Myopie verursacht, teils weil eine Zusammenstellung der Kasuistik über angeborene Ophthalmoplegia ext. zeigt, daß von 22 Individuen nur acht eine Myopie von mehr als vier Dioptrien aufweisen. — Verf. nimmt an, daß die Lese-Myopie und die Deletär-

Myopie wohl ätiologisch verschieden seien, dagegen aber pathogenetisch und anatomisch auf demselben Prozeß beruhen, eine durch eine besondere Art chronischer Entzündung oder eine andere Ernährungs-Störung erzeugtes Nachgeben der Sklera mit Ausdehnung derselben. Er gibt eine Statistik über die Refraktion nach den 25 Jahren, indem er aus seinem klinischen Material die Refraktions-Angaben von Patienten mit primärer Iritis und mit Augenmuskel-Paralysen auswählt, im ganzen 1605 Individuen über 25 Jahre. Unter 830 Männern fand sich Hypermetropie und Myopie von 2 Dioptrien und darüber in bzw. 8,6 und 12 $^0/_0$. Unter 775 Frauen fand sich Hypermetropie und Myopie von 2 Dioptrien und darüber in bzw. 16,6 und 9,2 $^0/_0$. Auch bei den höheren Graden der Refraktions-Anomalien war bei den Frauen die Hypermetropie, bei den Männern dagegen die Myopie überwiegend. Unter 220 literarisch gebildeten Männern fanden sich 57 Fälle von Myopie 2 D. und darüber (= 25,9 $^0/_0$), 11 Fälle von Myopie 9 D. und mehr (= 5 $^0/_0$). Unter 459 Männern mit grober Arbeit fanden sich 23 Fälle von Myopie von 2 D. und mehr (= 5 $^0/_0$) und 4 Fälle von Myopie von 9 D. und mehr (= 0,9 $^0/_0$). Auch bei den höheren Myopiegraden fand sich also ein deutliches Übergewicht der lesenden Klasse.

S. Holth: Anatomische Untersuchung der Operationsnarben und der applanierten Papillen-Exkavationen nach wohlgelungenen Glaukom-Operationen. Norsk Magazin for Lägevidenskab (norweg.) Nr. 12, 1913.

Verf. hat 4 Augen von 2 Patienten mit doppelseitigem Glaucoma simplex bzw. 4 $^1/_2$, $^1/_2$, 3 und 3 Jahr nach einer wohlgelungenen Glaukom-Operation (Iridenkleisis nach Verf., Sklerektomie durch Lanze und Trepanschere mit folgender Iridenkleisis, sowie 2 Augen Sclerectomia limbalis mit Iridektomie nach Verf.) untersucht. Alle Augen zeigten typische glaukomatöse Symptome, Schwachsichtigkeit, Gesichtsfeld-Begrenzung, totale Exkavation und Tension von bzw. 48, 36, 40 und 36 mm. Durch die Operation erreichte man ein typisches Filtrationsödem und einen Druck, der sich in allen Fällen bei 15 mm hielt, die Exkavationen verschwanden ganz in den 3 Augen und die Funktion besserte sich, ohne später zurückzugehen. Histologisch fand sich eine Fistelnarbe, die mit Pigmentepithel ausgekleidet war; ebenfalls zeigte es sich, daß auch die Lamina cribrosa ihre normale Stellung eingenommen hatte. Verf. meint, daß die Auskleidung des Fistelganges mit Pigmentepithel die Hauptsache dafür wäre, daß die Skleralfistel sich offen halte. Er nehme deswegen bei seinen Sklerektomie-Operationen stets Iridektomie und oft Iridenkleisis vor. Er zieht Sklerektomie mit Lanzenschnitt und Trepanschere der Trepanation nach Elliot vor, da letztere Operation den vordersten Teil des C. ciliare leicht freilegt und dadurch Veranlassung zur Iridocyclitis gibt.

H. Larsen: Die Schädeldeformität mit Augensymptomen. Hospitalstidende S. 681. (Siehe Klin. Monatsbl. Aug. 1913.)

E. Lindgren: Über die Behandlung von Strabismus converg. concom. Hospitalstidende (dän.) Nr. 8. 1913.

Lindgren behandelt den Strabismus mit langwierigen Amblyoscop- und Stereoskop-Übungen vor und nach der Operation (Tenotomie mit Vorlagerung kombiniert). Unter 100 Fällen erreichte er 28 mal Binocularsehen.

C. V. Lodberg: Demonstration von Präparaten und Photographien eines Falles von Hydrophthalmus und Glioma retinae mit Orbital-Rezidiv. Hosp.-Tid. S. 245.

In Lodbergs Fall von anscheinend primärem einseitigen Hydrophthal-

mus fand sich bei der Enucleation ein Gliom. Der Kammerwinkel fand sich obliteriert und in der Kornea ein frisches parenchymatöses Zellinfiltrat.

Lottrup-Andersen: Ein pathologisch-anatomisch untersuchter Fall von Iritis papulosa. Hospitalstidende (dän.) S. 1406. (Siehe Graefe's Archiv Bd. 84, S. 172, 1913.)

K. K. K. Lundsgaard und Henning Rönne: Scotoma helieclipticum. Ugeskrift for Läger (dän.) Nr. 21, 1913.

Nach einer diesbezüglich an die Ärzte in Dänemark ergangenen Aufforderung wurden Mitteilungen über 143 Fälle von Sonnenfinsternis-Scotom nach der Eclipse am 17. 4. 1912 gesammelt. (Die Bevölkerung des Landes beträgt ca. $2^3/_4$ Millionen.) In allen Fällen, die lange genug verfolgt wurden, war die Sehschärfe normal oder fast normal geworden (Minimum knapp $^6/_9$), während das Scotom in einigen Fällen trotz der langen Beobachtungs-Zeit und der normalen Sehschärfe fortwährend bestand.

K. K. K. Lundsgaard: Die modernen Glaucom-Operationen. Hospitalstidende S. 122.

Verf. hat die Trepanation nach Elliot in 24 Fällen von Glaucom vorgenommen. (Beobachtungs-Zeit wenigstens 2 Monate.) In 15 Fällen ward die Tension normal, in 7 Fällen nicht. Ein Mal keine Nachuntersuchung. Alle Fälle von Glaucoma simplex wurden reguliert, zwei Mal kam es zur Entleerung des Cp. vitr., zweimal wurde der Konjunktival-Lappen perforiert, zwei Mal beobachtete man leichte Iritis. Was den späteren Verlauf betrifft, so entstand ein Mal drei Monate nach der Operation eine Keratitis. Ein Fall endete in Atrophia bulbi.

K. K. K. Lundsgaard: Die Geschichte der Brillen. Kopenhagen 1913. V. Tryde. Nebst einer kurzgefaßten Darstellung der Geschichte der Brillen gibt Lundsgaard eine auf eigene Untersuchungen begründete Darstellung darüber, was sich in dänischen Sammlungen, in der älteren dänischen Literatur und auf dänischen Gemälden betreffs der Geschichte der Brillen findet. Besonders ist zu nennen, daß er zwei Bernsteinlinsen (bisher nur aus der Literatur bekannt, von L. Spengler 1720—1807 hergestellt) fand. Von Interesse ist auch eine Schießbrille, die auf einer Jagdbüchse angebracht ist, welche dem König Frederik II. von Dänemark (1585) gehört hat. Die zwei ältesten dänischen Abbildungen von Brillen hat Lundsgaard auf Kirchengemälden von ca. 1500 und 1520 gefunden.

Henning Rönne: Über diabetische Intoxications-Amblyopie. Hospitalstidende (dän.) S. 1318. (Siehe Graefe's Arch. f. Ophth. Bd. 85, S. 489).

C. Schiötz: Cataract und innere Sekretion. Norsk. Magazin for Lägevidenskab (norweg.) Heft 9, 1913.

Die wichtigsten Drüsen mit innerer Sekretion zerfallen nach C. Schiötz in zwei Gruppen mit im wesentlichsten antagonistischer Wirkung. 1. Parathyreoidea, Pankreas und die Genitaldrüsen; 2. Nebennieren, Hypophysis und Thyreoidea. Sämtliche Cataractformen lassen sich als Ausschlag einer Dyskrasie infolge Störungen in der inneren Sektretion auffassen und entstehen durch Hyposekretion der Drüsen der ersten Gruppe: Parathyreoidea (Tetanie cataract.), Pankreas (diabetischer Cataract), die Genitaldrüsen (Altersstar) oder durch Hypersekretion bei Krankheiten der Drüsen der anderen Gruppe: Nebennieren (Ergotinstar?) Hypophyse (Cataract bei Diabetes insipidus). In allen Fällen denkt der Verf. sich eine Säurevergiftung und ein Kalkdefizit als direkte Ursache der Starbildung. Eine eigene Statistik zeigt, daß Alters-

star früher bei Frauen als bei Männern auftritt, was Schiötz auf das frühere Aufhören der sexuellen Wirksamkeit beim weiblichen Geschlecht bezieht.

Hj. Schiötz: Die Anwendbarkeit der Dioptrien bei einfachen und zusammengesetzten optischen Systemen. Norsk Magazin for Lägevidenskab. S. 153, 1913 (norw.).

Schiötz führt eine einfache Methode an, um die Lage des Objektes uud des Bildes in katoptrischen und dioptrischen Systemen bei konstruktiver Anwendung der Brennweite in Dioptrien ausgedrückt zu finden. Trägt man in einem rechtwinkligen Koordinatensystem die vorderste und hinterste Brennweite in Dioptrien (1000/f) bzw. längs der Absciß- und Ordinätenachse vom Nullpunkt des Systems aus ab, so wird die Verbindungslinie dieser Punkte die Bildlinie des betrachteten einfachen optischen Systems, indem die Koordinaten eines beliebigen Punktes auf der Bildlinie die Entfernungen des Objektes und des Bildes in Dioptrien angeben, vom Scheitelpunkt der Kugelfläche aus gerechnet. Für zusammengesetzte Systeme wird ein für allemal eine Bildlinie für jede Kugelfläche des Systems konstruiert, und man kann nun ganz einfach den jedem Objektpunkt entsprechenden Bildpunkt finden. Die Methode ist bei der Bestimmung der Bildpunkte des Auges in Ruhe und bei Akkommodation leicht anwendbar.

Hj. Schiötz: Die Brechungskoeffizienten für die Medien des Auges. Norsk Magazin for Lägevidenskab (norw.) S. 183, 1913.

Schiötz hat folgende Werte gefunden: Kammerwasser 1,33495 (Mittel von 14 Untersuchungen), Glaskörper: 13 Untersuchungen zwischen 1,33544 1,344. Kornea: 9 Untersuchungen gaben Werte zwischen 1,3682 und 1,4216; mittlerer 1,393. Linse: 10 Messungen gaben Werte zwischen 1,3982 und 1,4185, mittlerer 1,4102, also niedrigere Werte als gewöhnlich gefunden.

M. Tscherning: Kurzgefaßtes Lehrbuch der Ophthalmologie. Kopenhagen 1913. Gyldendal.

Journal-Übersicht.

I. A. v. Graefe's Archiv für Ophthalmologie. LXXXV, 2.

1) **Über eine epitheliale Geschwulst des Ciliarkörpers,** von Prof. J. Meller in Wien.

Einem 27jähr. Manne wurde ein reizloses Auge, welches früher wiederholt an spontanen Entzündungen gelitten hatte, wegen einer entstellenden großen, weißen Hornhautnarbe entfernt. Eine Perforationsnarbe war nicht nachzuweisen, doch deutete eine massige organisierte Bindegewebs-Schwarte in der vorderen Kammer auf eine ektogene Infektion hin. Die Netzhaut ließ alle Schichten erkennen, war aber von einer feinen bindegewebigen Membran überzogen. An Stelle der Regenbogenhaut und der Ciliarfortsätze der inneren Seite befand sich eine Geschwulst, welche vom Ciliarmuskel bis zur Pupille reichte und von vorn nach hinten 5—6 mm maß. Die Geschwulst hatte nicht nur Iris und Ciliarfortsätze vollkommen ersetzt, sondern war auch in die Schwarte eingedrungen und in den Glaskörperraum vorgewachsen. Sie zeigte ausgesprochen cylindromatösen Bau. Das Netzwerk der Zellbalken war teils enger, teils weiter; die trennenden Bindegewebsbündel bald dünner, bald dicker. Die Zellen waren epithelialer Art, kubisch oder zylindrisch, bei weitergehendem Wachstum oft regellos angeordnet. Pigment fand sich vorwiegend an der Grenze gegen das gesunde Gewebe, fehlte aber auch in der Mitte der Geschwulst nicht ganz.

Das zylindromatöse Aussehen wird dadurch bewirkt, daß das von den Epithelzellen durchwachsene Bindegewebe der Auflösung verfällt. Die bindegewebigen Stränge werden schmäler und gehen schließlich zugrunde, so daß Hohlräume entstehen. Erst später verfallen die dem Innern zugekehrten Zellen der Entartung.

Die Geschwulst war aus einer entzündlichen Wucherung hervorgegangen, zeigte aber so komplizierte Strukturen, wie sie bei rein entzündlichen Wucherungen nicht vorkommen. Dazu war das Wachstum deutlich infiltrierend und zerstörend.

---

2) **Experimentelle Trachomstudien,** von A. Leber in Göttingen und S. v. Prowazek in Hamburg.

Für die in Sumatra ausgeführten Untersuchungen standen aus äußeren Gründen nur 4 Monate zur Verfügung. Die Laboratoriums-Einrichtungen waren vortrefflich, doch wurden manche Untersuchungsmethoden durch den hohen Feuchtigkeits-Gehalt der Luft erschwert und zum Teil unausführbar. Bei Ausstrichen auf Deckgläser und nachfolgender Einbettung verdarben die Präparate sehr rasch unter dem Einflusse der Luftsäuerung: Trocken-Ausstriche auf Objektträger waren haltbarer. Fixierung mit Methylalkohol und Giemsa. Obwohl es sich meistens nicht um Spätstadien des Trachoms handelte, waren doch in der Regel Follikel, Narben und Pannus vorhanden. Fast stets konnten Einschlüsse mit Elementarkörpern, seltener Initialkörper allein nachgewiesen werden. Bei Impfungen zeigte sich, daß die Orang-Utans am empfänglichsten waren. Bei ihnen genügten kleine Mengen. Sicher einschlußfreie alte Trachome waren nicht übertragbar. Die Übertragung gelang von Mensch auf Orang-Utan, von diesem auf einen zweiten Orang-Utan und von diesem auf einen Schweinsaffen. Hornhaut-Impfungen fielen negativ aus. Bei den minder empfänglichen niederen Affen waren die klinischen Erscheinungen weniger ausgeprägt und von kürzerer Dauer, als bei höheren Affen, vor allem den Orang-Utans. Aber auch bei ihnen kommt es nur zu einer diffusen Infiltration des subepithelialen Gewebes, dagegen nicht zur Follikelbildung. Einschlüsse sind reichlich nachweisbar. Die Frage, ob Vernarbung erfolgt, konnte in der kurzen Zeit nicht entschieden werden. Nach den Beobachtungen ist nicht auszuschließen, daß eine Ausheilung möglich ist. Kultur-Versuche im hängenden Serumtropfen zeigten, daß Konjunktiva-Zellen im menschlichen Serum der Proliferation fähig sind. Epithelzellen von trachomatöser Bindehaut mit reichlichen Einschlüssen entarten meistens, doch nicht immer. Einzeln findet man selbst noch bei Kulturen zweiter Generation kleine rote Einschlüsse und Initialkörpern- ähnliche Gebilde, welche gut färbbar sind und eine gewisse Virulenz zeigen.

Versuche, das Trachom mit dem Protozoengifte Chinin zu behandeln, geben ein ermutigendes Resultat.

---

3) **Experimentelle Untersuchungen über die Regeneration des Hornhautepithels,** von Dr. Arnold Löwenstein in Prag. (Aus der Freiburger Klinik.)

Die Versuche wurden am Kaninchen in Äthernarkose ausgeführt, die Defekte mit dem v. Hippel'schen Trepan umgrenzt und die umschnittenen Epithelstücke mit der Pinzette abgezogen. Fluorescein.

Das Epithel wird am Hornhautscheitel langsamer ersetzt, als am Rande. Durchtrennung der Bindehaut- und Muskelgefäße hat keinen Einfluß auf die

Regeneration des Epithels, dagegen wird sie durch Kauterisation am Skleralrande verzögert. Nach Durchtrennung aller Ciliargefäße bildet sich das Epithel erst dann wieder, wenn Ersatzgefäße aus der Bindehaut in Gestalt eines Epaulettenpannus die Ernährung der Hornhaut übernehmen. Nach teilweiser Durchschneidung der Ciliargefäße folgt, abgesehen von den bekannten Veränderungen am Augenhintergrunde, in den betreffenden Bezirken eine Trübung der Hornhaut, die nach etwa 8 Tagen verschwindet. Wird an der Stelle der früheren Trübung 14 Tage später ein Epitheldefekt gesetzt, so zeigt sich ein auffallend langsamer Wiederersatz. Wird dagegen sogleich nach der Durchschneidung trepaniert, so bildet sich das Epithel rascher wieder, als auf dem andren (Kontrol-) Auge. Die Ursache liegt in der Herabsetzung des Augendrucks, welche stets den Epithel-Ersatz beschleunigt. Auch die Bier'sche Stauung wirkt nur dann günstig auf den Ersatz, wenn zugleich der Druck gesunken ist. Ausschaltung des Trigeminus und Halssympathicus haben keinen nennenswerten Einfluß. Geringe Reize — Senföl — fördern die Regeneration, stärkere und wiederholte Reize wirkend hemmend. Die Geschwindigkeit der Epithelbewegung an der lebenden Hornhaut ist im Durchschnitt 12 mal geringer, als am Explantat.

---

4) **Ein Rezidiv des Orbicularismyoms,** von Dr. Otto Schnaudigel in Frankfurt a. M.

S. Centralbl. f. Augenheilk. 1910, S. 313. Das Rhabdomyom rezidivierte und hatte $1^1/_2$ Jahre nach der ersten Operation eine Größe von 20 : 17 : 7 mm. Bei der Ausschälung fanden sich nur hinten stärkere Verwachsungen. Ein dünner Strang erstreckte sich 2 cm weit längs des unteren Orbicularisrandes nach außen. Bis jetzt, nach 3 Jahren, kein Rückfall. Die Geschwulst hatte im größten Durchschnitt die Gestalt eines sphärischen Dreiecks. Eine Ecke wurde von einem Blut-Erguß, die zweite von Fettgewebe, die dritte von gewuchertem Muskelgewebe eingenommen. Gefäße und Nerven waren zahlreich vorhanden, der erwähnte Strang bestand aus Arterien, Venen und einem dicken, markhaltigen Nerven. Die Muskelfasern verhielten sich wie in der ersten Geschwulst. Auch durch den Fettteil zogen Muskelbündel. Vermutlich ist bei der ersten Operation wucherungsfähiges Muskgelgewebe zurückgeblieben.

---

5) **Über das Wesen der sogenannten Hippel'schen Netzhaut-Erkrankung,** von Prof. Dr. J. Meller in Wien.

Beschreibung eines Falles, welcher dem von v. Hippel aufgestellten Krankheitsbilde vollständig entsprach. Auf Grund einer eingehenden Erörterung der klinischen Erscheinungen und der vorliegenden pathologisch-anatomischen Befunde kommt Verf. zu dem Schlusse, daß es sich nicht um eine primäre Gefäß-Veränderung (Angiom) handelt, sondern daß die Erkrankung mit einer nicht entzündlichen Gliawucherung beginnt, welche reaktive Wucherung und Neubildung von Gefäßen auslöst. Die Netzhaut bildet keine Knoten, sondern wird gleichmäßig verdickt und schließlich abgehoben. Der Prozeß beginnt meistens in der Peripherie, und die Stäbchen- und Zapfenschicht pflegt lange verschont zu bleiben. Blutungen spielen eine untergeordnete Rolle. Die roten Flecke entsprechen Gefäßknoten in der gliomatös verdickten Netzhaut. Aus der Neubildung von Gefäßen erklärt sich die Ähnlichkeit von Arterien und Venen im Spiegelbilde und der scheinbare oder wirkliche Übergang von Arterien in Venen. Verf. nennt die Erkrankung Gliosis retinae diffusa teleangiectodes.

Das eigentliche Gliom der Netzhaut kann eine Zeit lang der Gliosis ähneln und vielleicht nicht selten Jahre hindurch im Stadium der indolenten Wucherung verharren, bis der Zellgehalt rapide wächst und die Geschwulst einen bösartigen Charakter annimmt. Die Stellung beider Formen zueinander ist noch völlig ungeklärt.

---

6) Über seltenere Formen von Tuberkulose des Auges und der Lider, von Dr. W. Boer, Assistent der Universitäts-Augenklinik zu Halle a. S.

In den mitgeteilten Fällen konnte Lues ziemlich sicher ausgeschlossen werden. Der meistens charakteristische anatomische Befund machte Tuberkulose wahrscheinlich, wenn auch Bazillen niemals gefunden wurden. Nach den operativen Eingriffen trat in keinem Falle ein Rezidiv auf.

1. Kind, $1^3/_4$ Jahre alt, starke Verdickung des rechten Tarsus, der samt der Bindehaut exstirpiert wurde. Im Tarsalgewebe fanden sich zahlreiche Knötchen von typischem Tuberkelbau, Riesenzellen, keine Tuberkelbazillen. Pirquet stark positiv.

2. Kind, 10 Jahre alt. Linkes Oberlid stark geschwollen, an der Innenseite eine Geschwürsfläche von 1,5 cm Durchmesser mit höckerigem Grunde. Erst bei 5 mg Alt-Tuberkulin Allgemein-Reaktion. Operation wie bei 1. Befund: dichte Infiltration mit Rundzellen, epitheloiden Zellen, Riesenzellen, Andeutung beginnender Verkäsung. Keine Tuberkel-Bazillen.

3. Frau, 20 Jahre alt. Im Limbus innen ein 9 mm breiter Knoten. Sehschärfe gut. Tuberkulin-Injektion mußte unterbleiben. Abtragung und Kauterisation. Heilung, nach $1^1/_2$ Jahren kein Rückfall. Mikroskopisch: diffuse Infiltration von epitheloiden und Rundzellen, zum Teil in Knötchenform angeordnet, keine Riesenzellen, keine Verkäsung, keine Tuberkel-Bazillen.

4. Frau, 21 Jahre alt. Vielfach rezidivierende Episcleritis in Gestalt kleiner Knötchen. Nach 0 5 mg Alt-Tuberkulin starke Allgemein-Reaktion. Kur mit Beruneck'schem Tuberkulin wurde eingeleitet aber aufgegeben, weil neue Herde und sklerosierende Hornhauttrübung auftraten. Daher Ausschälung der Knötchen, die leicht gelang. Die Präparate zeigten knötchenförmige Herde, die aus epitheloiden Zellen, Rundzellen und Riesenzellen bestanden. Andeutung von Verkäsung, keine Tuberkel-Bazillen.

5. Mädchen, 14 Jahre alt. Im Ciliarkörper und angrenzender Lederhaut entwickelte sich im Verlaufe von einigen Monaten eine tumorartige Masse. Auf Tuberkulin-Injektionen trat allgemeine und örtliche Reaktion ein. Enukleation. Die Geschwulst war nicht scharf begrenzt und bestand aus Lymphzellen, epitheloiden Zellen, mehrkernigen Leukocyten, Riesenzellen. Verkäsung war nachweisbar, Tuberkel-Bazillen fehlten.

6. Frau, 23 Jahre alt. Rechts alte Herde von Chorioideo-Retinitis. Links Augapfel gerötet, weich, Beschläge an der M. Descemeti, Synechiae posteriores, Regenbogenhaut vorgebuckelt, Linse getrübt. Sehschärfe = Lichtschein, Projektion fehlte oben und meistens links. Auf Tuberkulin weder allgemeine noch örtliche Reaktion. Enukleation. Befund: Im flachen Teile des Ciliarkörpers knötchenförmige Herde, die Rundzellen, epitheloide Zellen und Riesenzellen enthielten. Auf der ganzen Innenfläche der Netzhaut lag schalenförmig ein aus epitheloiden und Rundzellen bestehendes Granulationsgewebe. In der Aderhaut einzelne kleine Herde. In der Nähe der Papille befand sich ein großer umschriebener Herd, welcher Aderhaut und Netzhaut zerstrört hatte und in den Glaskörper hineinragte. In dem Herde fanden sich Rundzellen, epitheloide und einzelne Riesenzellen, im Innern Verkäsung.

---

7) **Kasuistischer Beitrag zur metastatischen Ophthalmie,** von Privatdozent Dr. Martin Zade in Heidelberg.

Ein 31jähriger Mann erlag einer von einer Handverletzung ausgehenden Sepsis. Beide Augen waren an metastatischer Ophthalmie erkrankt und wurden 4 Stunden nach dem Eintritt des Todes enukleïert. Formol. Es fand sich primäre Vereiterung der Netzhäute, in einem Auge total, im andren umschrieben mit Durchbruch der Membran. In den Netzhaut-Kapillaren lagen Streptokokken, die sicher schon während des Lebens vorhanden gewesen waren. Sekundär waren Kokken in den Glaskörper und in den subretinalen Raum gelangt, Aderhaut und Sehnerv waren frei von Kokken.

---

8) **Wirkung von Naphthol auf die Augen von Menschen, Tieren und auf fötale Augen,** von Dr. J. van der Hoeve in Utrecht.

Verf. hat schon im Jahre 1901 gefunden, daß Naphthol Netzhaut und Linse schädigt. Die Einwirkung auf die Netzhaut wurde allgemein, die Einwirkung auf die Linse aber nicht von allen Forschern bestätigt. Die Versuche wurden an Kaninchen mit α- und β-Naphthol und mit Epikarin wiederholt. Die Einverleibung geschah durch Einreiben einer $10\,^0/_0$igen Salbe in die Kopfhaut, subkutane Injektion und Einführung in den Magen durch die Schlundsonde. Bei fast allen Tieren zeigten sich nach etwa 8 Tagen in der Netzhaut kleine weiße Fleckchen, welche bald Pigment aufnahmen und bei Fortsetzung der Vergiftung zahlreicher und größer wurden. Die Linsenveränderungen waren im ganzen weniger regelmäßig, weniger ausgeprägt und jedenfalls unabhängig von der Netzhaut-Erkrankung. Die vordere Linsenlinie und die zirkulären Streifen in der Peripherie der Linse werden deutlicher, am Äquator und an der Hinterfläche treten glashelle Speichen auf, und erst später folgen wirkliche Trübungen am Äquator und im hinteren Abschnitt. Bei der Obduktion fanden sich über den ganzen Körper verbreitete Entartungs-Erscheinungen. Die Netzhaut zeigte Wucherung und Schwund der Pigment-Epithelien und herdförmigen Zerfall der Stäbchen und Zapfen. An einigen Stellen drängten sich äußere Körner zwischen Stäbchen und Zapfen. In der Körner- und Nervenfaserschicht lagen Vakuolen.

Wurde trächtigen Kaninchen-Weibchen Naphthol einverleibt, so zeigte eine große Anzahl von Jungen Netzhaut- und Linsen-Veränderungen.

Bei 20 Krätze-Kranken, welche mit Naphtholsalbe behandelt wurden, trat nur einmal Linsentrübung auf, dagegen wurden Netzhautflecke fast immer und einzeln auch Glaskörper-Trübungen beobachtet.

Das Naphthol ist ein nicht ungefährliches Gewebsgift, dessen Anwendung überall, besonders aber bei Schwangeren Vorsicht erfordert.

---

9) **Über die Beziehungen der Lymphocytose zu Augen-Verletzungen und zur sympathischen Ophthalmie,** von Dr. E. Franke in Hamburg.

Eingehende Untersuchungen führten den Verf. zu dem Schlusse, daß die Lymphocytose für die Diagnose und Prognose der sympathischen Ophthalmie keine Bedeutung besitzt. Sie kann fehlen, wenn nach klinischer Erfahrung die Entfernung eines verletzten Auges wegen drohender sympathischer Ophthalmie dringend geboten erscheint; und kann vorhanden sein, wenn entzündliche Erscheinungen bestehen, aber eine sympathische Ophthalmie nicht anzunehmen ist. Sie findet sich bei akuten Verletzungen, welche rasch und reizlos heilen und häufig auch nach schweren Augen-Verletzungen, bei denen

das verletzte Auge, ohne daß es zur sympathischen Ophthalmie kam, erst nach langer Zeit reizlos wurde oder entfernt werden mußte.

---

10) **Die Kombination von Punktion und Druckverband zur Behandlung der Netzhaut-Ablösung,** von Dr. O. Fehr in Berlin.

Das Verfahren besteht darin, daß nach der Punktion der Netzhautablösung sofort ein energischer Druckverband angelegt wird, welcher das punktierte Auge von vorn nach hinten abplattet, den Inhalt des Bulbus verkleinert und so bewirkt, daß der Glaskörper die Netzhaut gegen die Lederhaut drückt. Die Operation wird am sitzenden Patienten mit einem breiten Starmesser ausgeführt, die Klinge um 90° gedreht. Nach dem Abfließen der subretinalen Flüssigkeit wird die Bindehaut zeltdachförmig abgehoben, um Flüssigkeit anzusaugen, dann die Augenhöhle mit Wattekugeln ausgefüllt und eine kräftig angezogene Binde angelegt. Eine Stärkebinde verhinderte Lockerung. Der Verband wird nach 24 Stunden erneuert, vom 3. Tage an weniger fest angezogen und vom 5. Tage an durch einen gewöhnlichen Verband ersetzt.

Verf. hat das Verfahren seit 5 Jahren bei 33 Kranken ausgeführt, in 19 Fällen 1 mal, in 11 Fällen 2 mal, in 3 Fällen 3 mal, im ganzen also 50 Punktionen gemacht. Die 33 Krankengeschichten werden mitgeteilt. Es handelt sich um Fälle mit frischen und veralteten Ablösungen, um Fälle bei hochgradiger Myopie, geringer Myopie und Emmetropie, um Ablösungen, welche nach perforierenden Verletzungen und Kontusionen aufgetreten waren. Unter diesen Verhältnissen hat eine Statistik nur bedingten Wert. Nach unsrer Kenntnis der anatomischen Veränderungen dürfen wir annehmen, daß bei einer Reihe von Fällen die Möglichkeit einer Heilung ausgeschlossen ist.

In 14 Fällen war die Operation erfolglos. In 6 Fällen wurde Besserung erzielt, deren Dauer aber nicht verfolgt werden konnte. 3 mal trat nach länger als 3 Monaten ein Rückfall ein. In 10 Fällen wurde Wiederanlegung der Netzhaut und mehr oder minder erhebliche Besserung des Sehvermögens erzielt. Die Heilung wurde 2 mal 3—4 Wochen, 2 mal 3—4 Monate, 1 mal 1 Jahr, 3 mal $1^1/_2$ Jahre, 1 mal 4 Jahre, 1 mal 5 Jahre beobachtet. Auch von vornherein aussichtslos erscheinende Fälle wurden operiert und in die Statistik aufgenommen. Erfolg trat auch bei Kranken ein, welche vorher lange Zeit friedlich behandelt waren. Frühzeitige Operation bietet die besten Aussichten, doch darf man selbstverständlich nicht eingreifen, wenn die Ablösung flach und umschrieben ist und keine Neigung zur Ausdehnung zeigt.

Das Verfahren darf als ungefährlich gelten, was zurzeit von Glaskörperinjektionen noch nicht behauptet werden kann.

---

11) **Zur Entstehung der luetischen Keratitis parenchymatosa.** (Syphilis und Auge. IX. Mitteilung), von Privat-Dozent Dr. J. Igersheimer in Halle a. S.

Verf. stellt das ganze einschlägige Tatsachen-Material in knappen Sätzen zusammen und entwickelt aus ihrer Hand folgende Theorie der Entstehung der Keratitis parenchymatosa.

Beim Fötus und Neugeborenen beruht die Keratitis parenchymatosa ebenso wie beim Tier auf reiner Spirochäten-Wirkung. Im Laufe der Jahre gehen die Spirochäten in der Hornhaut allmählich zugrunde, hinterlassen aber ein spezifisch umgestimmtes Gewebe. Die kaum je fehlende Wassermann'sche Reaktion weist darauf hin, daß im Körper noch luetische Herde mit Spiro-

chäten vorhanden sind. Gelangen aus solchen Spirochäten-Herden spezifische Produkte in den Kreislauf, so kann zweierlei geschehen. Die veränderte Ernährungsflüssigkeit aktiviert gewissermaßen etwaige in der Hornhaut vorhandene Spirochäten und wirkt damit auch auf das Hornhautgewebe mit seiner veränderten Reaktionsfähigkeit entzündungserregend ein. Oder es kommt zu einer Art Keratitis anaphylactica. Die körperfremden Stoffwechselprodukte der Spirochäten haben die Hornhaut primär umgestimmt und lösen nun auch die anaphylaktische Reaktion aus.

Bei jüngeren Kindern sind mehr Spirochäten vorhanden, als im späteren Alter. Die bei ihnen auftretende Keratitis parenchymatosa steht der reinen Spirochäten-Keratitis bei Tieren und Neugeborenen näher und zeichnet sich wie diese durch rascheren Verlauf und weitgehende Aufhellung der Hornhaut aus. In späteren Jahren sind die Spirochäten, wenn überhaupt vorhanden, sehr spärlich, die Umstimmung der Hornhaut hat aber größere Fortschritte gemacht und damit die Bedingungen für die Auslösung der anaphylaktischen Reaktion geschaffen. Der Prozeß hat andre anatomische Grundlagen, verläuft langsamer und ist spezifischen Heilmitteln wenig zugänglich.

Unter allen Umständen ist die Anwesenheit von Spirochäten in der Hornhaut Vorbedingung für das Zustandekommen der Keratitis parenchymatosa.

Scheer.

II. Klinische Monatsblätter für Augenheilkunde. 1912. Dezember.

1) **Das Sehen des Einäugigen,** von W. P. C. Zeemann. (Univ.-Augenkl. Amsterdam).

Verf. stellt die qualitativen und quantitativen Unterschiede zwischen dem monokularen und binokularen Tiefensehen fest. Die Helligkeit des Bildes ist nicht dieselbe und Verf. konnte die Untersuchungs-Ergebnisse Piper's bestätigen. Ob die behauptete Differenz der Sehschärfe bei einäugiger und beidäugiger Fixation bei wirklich exakter Untersuchung vorhanden ist, muß noch entschieden werden. Die Genauigkeit beim Fixieren des Ein- und des Zweiäugigen prüfte Verf. nach der von Klara Grim angegebenen Methode und fand eine größere Genauigkeit der Augenbewegungen als sie. Die Einengung des Gesichtsfeldes des Einäugigen ist weniger bedeutungsvoll als die Herabsetzung des Tiefenschätzungs-Vermögens. Von den Momenten, die der Empfindung angehören und eine wirkliche Wahrnehmung des Abstandes bieten, ist das Akkommodationsgefühl ohne Bedeutung, ebenso das Konvergenzgefühl. Von größerem Wert ist das Tiefensehen bei bewegtem Kopf und Körper und die binokulare Parallaxe, die dem Einäugigen fehlt. Für ihn werden alle Momente, die indirekt eine Vorstellung der Entfernung geben und mehr der Erfahrung angehören, intensiver für das Tiefensehen ausgenutzt. Die für die Tiefenwahrnehmung nötige Zeit beträgt bei monokularer Fixation $^1/_2$ Sekunde, bei binokularer $^1/_{200}''$. Die vom Einäugigen zum exakten Tiefensehen aufzuwendende Anstrengung übersteigt nicht die einem normalen Menschen mögliche Kraft.

2) **Über Conjunctivitis durch Askariden (Askaris-Conjunctivitis). Klinische und experimentelle Untersuchungen,** von H. Dorff. (Univ.-Augenklinik Freiburg i. Br.)

Unter dem Namen Askaris-Conjunctivitis wird eine Form akuter Bindehaut-Entzündung bezeichnet, die bei spezifisch empfänglichen Personen teils durch die flüssigen Bestandteile der Cölomflüssigkeit, teils durch Ausdünstung

bei der Präparation der Tiere entsteht. Der Ausdünstung des Askarissaftes ausgesetzte Augen erkranken an bald vorübergehendem leichten Schwellungskatarrh. Gelangt Saft direkt ins Auge, so entwickelt sich sofort stürmisch hochgradige Chemosis unter starkem Brennen und Tränen, Kornea bleibt klar, die Lider und Wangenhaut werden ödematös. Nach 12 bis 24 Stunden ist alles abgeklungen.

Kaninchen, Meerschweinchen und Affen sind gegen die Einträuflung von Cölomflüssigkeit ganz immun, Katzen bekommen bisweilen leichte Bindehautrötung, Hunde sind die geeignetsten Versuchstiere, doch besteht auch bei Tieren eine ausgesprochene individuelle Disposition. Bei jedem neuen Versuche werden die durch die Einträuflung hervorgerufenen Reiz-Erscheinungen geringer. Zufuhr von Calciumchlorid (subkutan, lokal, subkonjunktival, per os, intravenös) verringert die Erregbarkeit des vegetativen Nervensystems durch Askarissaft so wenig, wie Kalk-Entziehung (durch Oxalat oder Säurezufuhr) sie steigert. Ausschaltung des sensiblen Reflexbogens durch Anästhetika ist ohne Einfluß. Vorherige Einträuflung von Adrenalin unterdrückt die Askaris-Choriunktivitis, also dürfte der Angriffspunkt des Askarissaftes in der Gefäßwand liegen, das Askarisgift zu den spezifischen Gefäßgiften gehören. Passage durch Bakterienfilter verändert die Cölumflüssigkeit nicht.

---

3) Über die Kurokusakame als Erreger von Augenleiden (Conjunctivitis entomo-toxica), von S. Takashima.

Die Kurokusakame (Scotinophora vermiculata Hovo) ist ein Insekt, das den Reispflanzungen argen Schaden zufügt und einen übelriechenden Saft absondert. In vier Fällen verursachte das Tier Lidschwellung, mit Chemosis und starker Sekretion einhergehende Conjunctivitis, Blutungen in der Bindehaut, punktförmige, oberflächliche Hornhaut-Trübungen. Pinselung der Kaninchen-Bindehaut mit dem Saft des Tieres ruft analoge Erscheinungen hervor, die ebenso wie beim Menschen nach mehrstündiger Latenz auftreten und nach 2 bis 3 Tagen wieder abheilen, ohne Spuren zu hinterlassen. Das alkoholische Extrakt des Insektenleibes in das Auge geträufelt, erzeugt sehr schwere Entzündungs-Erscheinungen, während die chemischen Substanzen des Insektenkörpers das Kaninchen-Auge nicht schädigen. Berührung der Bindehaut des Kaninchen-Auges mit der die Stinkdrüse enthaltenden Bauchseite der Kurokusakame hat ebenso wie die Berührung mit der Rückenseite schwere Reizung im Gefolge, während die Berührung mit toten und mit künstlich gezüchteten Tieren nichts macht. Die von dem Insektenkörper gezüchteten Stäbchen und Kokken sind ohne Wirkung auf das Kaninchen-Auge. Welcher Art das Gift der Kurokusakame ist, bleibt weiterer Untersuchung vorbehalten.

---

4) Beitrag zur Behandlung des pulsierenden Exophthalmus, von J. Ginzburg.

Ein 18 Jahre alter Patient bekam nach Verletzung in der Gegend der linken Augenbraue links einen Aderhautriß, rechts pulsierenden Exophthalmus. Anästhesie des rechten ersten Trigeminusastes, Lähmung aller Augemuskeln rechts und Erblindung dieses Auges, dessen Netzhautvenen stark geschlängelt waren. Auf diese Symptome hin wurde eine durch den Türkensattel ziehende Basisfraktur mit intrakanalärer Durchreißung des N. opt. angenommen, wobei ein Knochensplitter die Carotis interna im Sinus cavernosus durchbohrte und die hier verlaufenden Nerven schädigte. Kompression und spätere Ligatur der rechten Carotis war erfolglos. Intraorbitale Unterbindung der V. oph-

thalmica brachte den pulsierenden Exophthalmus endgültig zur Heilung. Dieses Verfahren mit der Carotis-Ligatur verbunden muß die lebensgefährliche doppelseitige Unterbindung der Carotis verdrängen.

---

5) **Blendung und Nyktalopie,** von H. Schmidt-Rimpler.

Gewisse Symptome der Blendung und Nyktalopie beruhen auf einer im Verhältnis zur Gesichtsfeldmitte relativ zu starken Belichtung der Gesichtsfeldperipherie. Daher wird ein zwischen zwei Fenstern aufgehängtes Bild in seinen Einzelheiten nur ungenau erkannt. Leute mit zentralen Skotomen bei gewissen Formen von Sehnerven-Entzündung klagen über Tagblindheit aus dem gleichen Grunde; bei der ohnedies vorhandenen Verminderung des zentralen Sehens macht mäßige periphere Beleuchtung das zentrale Bild noch undeutlicher.

---

6) **Über Cystenbildung in der Retina,** von Velhagen.

---

7) **Experimentelle Untersuchung über die Netzhaut-Veränderung durch Blut-Injektion in den Glaskörper,** von Koyanagi.

Nach Injektion von 0,3 bis 0,5 ccm Kaninchenblutes in den Glaskörper desselben Tieres bleibt der Uvealtraktus frei von entzündlichen Veränderungen, aber in der Netzhaut treten teils gliöse Wucherung, teils primäre Degeneration auf. Als Folge plötzlich und dauernd gesteigerter Sekretions-Vorgänge kommt es zu Blasenbildung im Ciliarkörper. Für die Ätiologie der Retinitis prolif. sind die Netzhaut- und Glaskörper-Blutungen von Bedeutung.

---

8) **Einige Fälle von erworbener Augenmuskel-Lähmung bei Kindern (Poliomyelitis ant., Heine-Medin's-Krankheit),** von K. K. K. Lundsgaard.

Augenmuskel-Lähmungen bei 5 Kindern, die im Alter von 13 Monaten bis 4 Jahren standen, und vorher über Unwohlsein und Fieber geklagt hatten. Die Erkrankungen kamen während einer Epidemie von Poliomyelitis vor, die in Dänemark herrschte.

---

9) **Scheinbar spontane Iridodialyse,** von Perlia.

---

10) **Über pyämische Embolie im Limbus corneae,** von Perlia.

Pyämische Metastasen (Staphylococcus aureus) nach einer Handverletzung. Es entstand am Limbus des linken Auges eine eitergefüllte Blase, nach deren Entleerung die verdünnte Sklera im Boden des Geschwürs sichtbar wurde. Heilung.

---

11) **Hintere Venae vorticosae, Myopie, Amblyopie,** von Attias.

Mitteilung von 7 Fällen.

---

12) **Zur Frage der Glaukom-Operation,** von Gilbert.

1913. Januar.

1) **Über Operation des Alterstars mit der Lanze,** von Weill.

Verf. benutzt eine gekrümmte, nicht hohle Lanze von 11 mm Basis mit der er schnelle und glatte Entbindung der Linse und reizlose Heilung erzielte.

---

2) **Über die innere Skleralruptur nebst Bemerkungen über den Ringabszeß,** von Stölting.

In dem Fall, der die vorliegende Arbeit veranlaßte, handelte es sich um eine einseitige Aderhaut-Entzündung, so daß es zu veränderter Zusammensetzung der intraokularen Flüssigkeiten und damit zu Sekret-Stauung kam. Infolgedessen wurde die Gegend um den Fontana'schen Raum und den Schlemm'schen Kanal erweicht und der erhöhte Binnendruck des Auges führte eine vom Kammerwinkel bis zum Schlemm'schen Kanal reichende innere Skleralruptur herbei. Da der intraokularen Lymphe der normale Abflußweg zum Can. Schlemannii verlegt war, wich sie in das Maschenwerk hinter die Descemet'sche Membran aus. Diesen Weg nehmen auch bei Durchblutung der Kornea die roten Blutkörperchen; und auch für den Ringabszeß der Kornea dürfte es ätiologisch von Bedeutung sein.

---

3) **Zur Kenntnis der sekundären Netzhaut-Tuberkulose,** von Agricola und Thies.

Schwere Tuberkulose des einen Auges bei einem 16 Jahre alten Patienten wurde $^3/_4$ Jahre mit vorübergehendem Erfolg mit Tuberkulin behandelt. Eine schwere Meningitis heilte nach Entfernung des kranken Augapfels schnell und dauernd aus. In dem enukleïerten Bulbus fand sich neben ausgedehnter Tuberkulose des vordern Augapfel-Abschnitts miliare Netzhaut-Tuberkulose, die durch direkte Fortleitung von den Proc. ciliares durch aufgelagerte, bis zur Retina gewucherte Exsudationen entstanden war.

---

4) **Über einen Fall von Mitbewegung des Oberlides, die auch willkürlich hervorgerufen werden kann,** von Lutz.

Vermutlich angeborene Ptosis des rechten Oberlids und Lähmung des rechten M. obliquus sup. bei einem 26jährigen Patienten, der sowohl durch Öffnen des Mundes oder Seitwärtsschiebung des Kiefers das gelähmte Oberlid emporschnellen kann, wie auch — zum Unterschied von allen bisher beschriebenen Fällen — die Fähigkeit hat, die Mitbewegung willkürlich bei geschlossenem Munde hervorzurufen. Daß es sich um eine Störung im Bereiche der supranukleären Verbindungen der Augenmuskelkerne handelt, geht auch daraus hervor, daß es sich beim Emporschnellen des einen Oberlids um eine Koordinations-Störung zwischen beiden Oberlidern handelt; solche Koordinations-Störungen sitzen erfahrungsgemäß in den supranukleären Zentren. Diese Störung dürfte den Fortfall einer natürlichen Hemmungs-Vorrichtung und durch Übergreifen auf die eigentliche Kernregion eine reelle Kernläsion weiterer Augenmuskeln im Gefolge haben.

---

5) **Bruchstücke zur Geschichte der Brille,** von Greeff.

Das älteste Modell der Brille zeigt die beiden Gläser mit einem dicken Eisenring umgeben, der an einer Stelle einen Stiel hatte; die Enden beider Stiele wurden mit einem festen Nagel übereinander geschmiedet: Nagelbrille. Sie wurden in Etuis aufbewahrt. Da diese Brillen nicht sehr bequem saßen, wurden sie durch die sog. Bügelbrille ersetzt, die aus Metall, häufiger aus Horn verfertigt wurden. Da sie nicht fest saßen, kam man auf den Typus der Klemmbrille, das Urbild unsrer Kneifer. Die Hornfassung der Gläser hatte einen elastischen Steg. Zu diesem Typus gehören auch die Leder- und Fischbein-Brillen.

---

6) **Behandlung der Divergenz durch überkorrigierende Konkavgläser,** von H. Landolt.

Das Verfahren erzielt gesteigerte Akkommodations-Anstrengung und vermehrten Konvergenz-Impuls und ist sowohl bei Insuffizienz der Konvergenz, wie auch bei Auswärts-Schielen der Behandlung mit Prismen überlegen. Natürlich eignen sich hierzu nur jugendliche Personen mit ausreichender Akkommodationsbreite.

---

7) **Zur Lagebestimmung im Augenhintergrund,** von Reitsch.

Der Apparat, der ähnlich wie ein Perimeter gebaut ist, soll die Fehler andrer Instrumente tunlichst ausschalten.

---

8) **Zur Technik der Elliot'schen Trepanation,** von v. Mende.

---

9) **Neuritis petrobulbaris mit achttägiger Amaurose und schwersten Ciliar-Erscheinungen als Folge von infektiöser multipler Neuritis,** von Cramer.

---

10) **Thrombose der Zentralvene und metastatische Ophthalmie,** von Purtscher.

Thrombose der V. centr. ret. in ihrem unteren Aste. Die 70 Jahre alte Patientin erkrankte nun an krupöser Pneumonie, in deren Verlauf sich auf dem erkrankten Auge eine Pantophthalmie mit Ringabszeß der Hornhaut entwickelte. Im Glaskörper-Eiter waren virulente Pneumokokken. Die Ernährungsstörung in dem affizierten Bulbus veranlaßte also eine Ansiedlung der im Blute kreißenden Pneumokokken.

---

11) **Traumatische Lochbildung in der Fovea,** von Purtscher.

Mitteilung dreier Fälle.

Kurt Steindorff.

III. The Ophthalmoscope. 1913. September.

1) **Der gegenwärtige Stand der Augenheilkunde,** von R. W. Doyne. (Zur Eröffnung des Ophthalmologischen Kongresses zu Oxford.)

Erörterung kollegialer Beziehungen, speziell der Augenärzte zu Ärzten mit allgemeiner Praxis.

---

2) **Der gegenwärtige Stand der Augenheilkunde in Kanada,** von R. A. Reeve.

Die Optiker bedürfen keines medizinischen Unterrichts.

---

3) **Die Beziehung der Augenheilkunde zur allgemeinen Medizin,** von C. O. Hawthorne.

Um die Beziehung der Augenheilkunde zur allgemeinen Medizin aufrecht zu erhalten, soll im Examen die Kenntnis des Gebrauchs des Augenspiegels verlangt werden. Anderseits bedarf der Augenarzt bei vielen Erkrankungen des Augeninnern der Unterstützung der inneren Medizin.

---

4) **Der gegenwärtige Stand der Augenheilkunde in Ungarn,** von E. v. Gróss.

Die ersten Vorlesungen wurden am Ende des 18. Jahrhunderts von

Josef Plenck gehalten, 1801 wurde die erste Augenklinik in Budapest eröffnet, die neueste stammt aus dem Jahre 1908.

Die Augenheilkunde wird in Budapest von 2 ordentlichen, 3 außerordentlichen Professoren und 3 Privatdozenten gelehrt.

---

5) **Diskussion zum gegenwärtigen Stand der Augenheilkunde**, von F. R. Cross.

---

6) **Über den gegenwärtigen Stand der Augenheilkunde in Groß-Britannien**, von Sidney Stephenson.

Die Optikerfrage und ihre Kompetenz der Gläser-Verordnung wird kaum gesetzlich geregelt werden können, ärmere Patienten werden den Optiker oder die Klinik, wohlhabendere den Augenarzt aufsuchen. — Wie in Frankreich, Deutschland und Amerika sollte eine Englische Ophthalmologische Gesellschaft mit einmaliger Zusammenkunft im Jahr gebildet werden.

---

7) **Trepanation bei chronischem und akutem Glaukom**, von R. H. Elliot.

1. Auch bei Glaukomverdacht ist Homatropin ungefährlich, wenn man nach dem Augenspiegeln Eserin einträufelt. 2. Die von H. Thomas zur Behandlung des Glaukoms empfohlenen Einspritzungen von zitronensaurem Natrium unter die Bindehaut blieben erfolglos. 3. Das Abpräparieren von den oberflächlichen Hornhautschichten ist um so leichter, je weniger subkonjunktivales Gewebe vorhanden ist, das wiederum bei älteren Individuen in geringerem Grade ausgebildet ist. 4. Seitdem die Trepanations-Öffnung zum Teil in die Hornhaut gelegt wird, hat sich die Größe von 1,5 mm am besten bewährt, es wäre möglich, daß man in Zukunft noch auf 1 mm heruntergeht.

---

8) **Über scheinbare Sehnerven-Entzündung (Pseudoneuritis)**, von C. G. Russ-Wood.

Scheinbare Sehnerven-Entzündung ohne Schwellung ist bei Kindern nicht ungewöhnlich; die mit Schwellung einhergehende Form stellt wahrscheinlich ein dauerndes Ödem der Papille dar, das die Funktion nicht beeinträchtigt.

---

9) **Anatomischer Befund bei einem Fall von Doyne's honigwabenartiger oder familiärer Aderhaut-Entzündung**, von E. Treacher Collins.

Zwischen Aderhaut und Netzhaut fanden sich hyaline drusenähnliche Massen, die angrenzende Aderhaut war verdünnt, die Kapillarschicht derselben zugrunde gegangen, ebenso die Stäbchenzapfenschicht der angrenzenden Netzhaut. Wahrscheinlich ist die primäre Veränderung im Pigmentepithel zu suchen, während die Aderhautnetzhaut-Veränderungen durch den Druck der hyalinen Substanz verursacht sind.

---

10) **Eine Operation gegen Ektropium des Unterlids**, von A. F. Mac Callan.

Gegen Ektropium des Unterlids mit Fehlen der Übergangsfalte bei Trachom in Egypten entfernt Verf. den Knorpel und bildet eine neue Übergangsfalte durch Vernähung der Bindehautwunde, die horizontal 5—6 mm vom Lidrand entfernt angelegt wird.

---

11) **Über die neue operative Behandlung des Glaukoms,** von Lindsay Johnson.

Statt des Trepans benutzt Verf. eine Art Locheisen, das er einführt, nachdem ein Lanzenschnitt die Lederhaut durchbohrt hat.[1] G. Abelsdorff.

IV. La Clinique Ophtalmologique. 1913. 10. Oktober.

1) **Die medikamentöse Behandlung des Stars,** von Dr. F. Dalencour.

Verf. bespricht die verschiedenen Behandlungs-Methoden von Dor, Chevallereau und Henry Smith und fügt zu der Methode von Smith seine Modifikation hinzu.

---

2) **Ein Fall von Netzhaut-Ablösung durch die einfache Sklerotomie gebessert,** von Dr. Aurand.

Das Resultat nach der Operation ist mehr als 5 Monate stationär.

---

3) **Über die gastro-intestinale Vergiftung bei der Iritis,** von Dr. Guibert.

Bei manchen Regenbogenhaut-Entzündungen muß man mit der Behandlung des Magendarmkanals beginnen, da mit seiner Behandlung gleichzeitig die Regenbogenhaut-Entzündung schneller heilt und weniger leicht rezidiviert.

---

10. November.

1) **Resultate der Behandlung von Netzhaut-Ablösung (nach 20jähriger eigener Erfahrung),** von Dr. A. Darier.

Von 60 behandelten Netzhaut-Ablösungen wurden 20 gebessert mit einer mehr oder weniger guten Sehschärfe, 6 vollständig geheilt.

---

2) **Über die medikamentöse Behandlung des Stars,** von L. Dor.

---

3) **Ein Fall von Lid-Karbunkel,** von Dr. Leplat, Rivière und Bettremieux.

---

4) **Ohnmachts-Anfall, hervorgerufen durch Salvarsan bei einem Syphylitiker, der an Stokes-Adam und doppelseitiger Sehnerven-Atrophie leidet,** von Dr. Fradkine.

Der Ohnmachts-Anfall, der im Augenblick der Injektion auftrat, ist keineswegs zurückzuführen auf das Salvarsan, sondern auf die vorher bestandene Herz-Affektion.

---

5) **Beitrag zur Behandlung des Schielens durch Vorlagerung des Muskels,** von Dr. Vacher und Denis.

---

10. Dezember.

1) **Netzhaut-Angiomatose (v. Hippel'sche Krankheit),** von Dr. Darier.

---

2) **Die Spät-Infektion nach der antiglaukomatösen Trepanation,** von Dr. Constantinesco.

---

3) **Sehstörungen, die im Laufe einer Zahnbehandlung auftraten und nach der Extraktion des Zahnes verschwanden,** von Dr. Pont.

---

[1] Vgl. Ann. d'Oc. 2. vol. suppl., S. 30, 1842, u. Gesch. d. Augenh. § 593, S. 222. H.

4) **Idiosynkrasie des Auges gegen Atropin,** von Dr. Seaghan P. Mac Euri.

5) **Beitrag zum klinischen Studium der totalen und partiellen isolierten Lähmung des Oculomotorius als Komplikation der schweren Otitis und der Sinus-Erkrankungen,** von Bérard, Sargnon und Bessière.

Die totale isolierte Lähmung des Oculomotorius bei der chronischen Otitis ist viel seltener, als die isolierte des Musculus externus.

Im Verlauf einer Sinusitis frontalis, ethmoidalis, sphenoidalis und selbst maxillaris kann man eine partielle oder totale isolierte Oculomotorius-Lähmung beobachten.

Die partielle Lähmung hat eine günstige Prognose, die totale eine viel schlechtere, kann aber bisweilen auch heilen.

11. Januar 1914.

1) **Familiäre krankhafte Bildung der Macula (Stargardt),** 5 neue Beobachtungen von Dr. Darier.
Zahlreiche Abbildungen.

2) **Deckung der Hornhautwunden durch Bindehaut,** von Dr. A. Darier.

3) **Ein Chininsalz gegen das infektiöse Hornhaut-Geschwür,** von Dr. Darier.

Das „Äthylkuprein“ heilte in 24 Stunden ein infektiöses Hornhaut-Geschwür.

4) **Die Star-Operation ohne Vorderkammer,** von Mlle. Léonida.

Um die Kammer zu vergrößern, wird eine Injektion von physiologischem Serum ($^1/_{1000}$) vorgenommen. Infolge dieser Injektion wird die Vorderkammer sofort so tief, daß man die Operation vornehmen kann.

F. Mendel.

V. L'Ophtalmologie Provinciale. 1913. Nr. 10.

1) **Korrektion der Sehschärfe der Anisometropie,** von Dr. Golesceano.

2) **Akute Osteomyelitis des linken Oberkiefers bei einem Neugeborenen mit Komplikationen in der Nachbarschaft,** von Dr. Bourgeois.

3) **Behandlung der Syphilis mit intravenösen Injektionen von Enesol,** von Dr. Agamemnone.

Nr. 11.

Einige Fälle von Augen-Tuberkulose mit dem antituberkulösen Serum von Marmorek b., von Dr. Fromagat. F. Mendel.

Bibliographie.

1) Über den Farbensinn des Frosches, vermittelst Atemreaktionen untersucht, von Edward Babák in Prag. (Zeitschr. f. Sinnesphysiol. 1913. Juni.) Untersuchungen durch Beobachtung der Atem-

reaktionen am entgroßhirnten Tier, bei dem die Retinae mit verschiedenfarbigen Lichtern beleuchtet wurden, ergaben, daß eine spezifische Reizwirkung der einzelnen farbigen Lichter an der Atemreaktion festgestellt werden konnte, wobei die Helligkeitswerte der verschiedenen Lichter als Fehlerquelle nicht in Betracht kommen.

2) Studien über den Binnenkontrast, von Stefan Blachowski in Göttingen. (Zeitschr. f. Sinnesphysiol. 1913. Juni.) Untersuchungen über den Binnenkontrast, d. h. die gegensinnige Wechselwirkung der Netzhautstellen, der sich in einem von objektiv gleichem Licht getroffenen Netzhautbezirke abspielt. Wurde auf verschieden großen z. B. weißen Scheiben an umschriebener Stelle mittels eines das Licht von einem Farbenkreisel spiegelnden Deckgläschens die Schwelle der Sichtbarkeit dieses umschriebenen Reizes bestimmt, so ergab sich mit zunehmender Ausdehnung der Fläche eine Abnahme der Schwellen. Dabei wirkt der Binnenkontrast als Reiz, der dem tatsächlich gegebenen Lichtreiz direkt entgegengesetzt ist (bei Einwirkung weißen Lichts ein Schwarzreiz). So wird experimentell Herings Annahme gestützt, daß infolge der gegenseitigen verdunkelnden Wirkung der Einzelteile eine graue Fläche dunkler erscheinen muß, als sie ohne diese Beeinflussung erschiene. Kurt Steindorff.

3) Theorie der Lichtreizung der Netzhaut beim Dunkelsehen, von P. Lasareff in Moskau. (Pflüger's Archiv. 1913. Heft 8/10.) Aus der Annahme, daß die Lichtwirkung auf die Netzhaut-Pigmente (Sehpurpur) einen photochemischen Prozeß darstelle, wird die Konzentration der Reaktionsprodukte abgeleitet. Aus dem Loeb'schen Gesetz der Erregung und der Gleichung der photochemischen Reaktion in den Netzhautzellen folgert Verf. die Bedingung für den minimalen Erregungszustand der Retina. Ihre allgemeine Formel auf die Wirkung der verschiedenen Strahlen auf die Retina angewandt, ergab als einfaches Gesetz, daß, wie die experimentellen Untersuchungen es fordern, der Reizschwelle beim Dunkelsehen gleiche vom Sehpurpur absorbierte Energiemengen entsprechen. Berechnung der Helligkeitswerte der verschiedenen Spektralstrahlen bestätigen die experimentell gefundenen Werte von König und Trendelenburg. Die Anwendung der allgemeinen Formel der Erregung auf die Empfindungen bei kurzdauernder Belichtung während der Zeit t gibt dabei die Beziehung:

$$Jt = a + bt$$

(J = Lichtintensität bei der Reizschwelle, a und b = Konstante). Diese theoretische Formel gilt für homogenes und gemischtes Licht und entspricht den Beobachtungen von Blondel und Rey.

4) Untersuchungen über den blinden Fleck, von Heinz Werner in Wien. (Pflüger's Archiv. 1913. Heft 9/10.) Die Untersuchungen des Verf.'s ergeben, daß der blinde Fleck als psychologisches Nichts innerhalb der visibelen Kontinuität einerseits eine Deformation, andrerseits eine Verringerung der Ausdehnung erzeugt. Farbenschwankungen sind eine Folge der Zusammenschrumpfung solcher Extremitäten. Anhangsweise behandelt Verf. den binokularen Ausgleich der beiderseitigen blinden Flecke, sowie den Einfluß der zahllosen kleinen blinden Flecke auf die Beschaffenheit des Netzhautbildes. Kurt Steindorff.

Um Einsendung von Separat-Abzügen wird gebeten (Berlin NW. 26 Schiffbauerdamm).

Verlag von Veit & Comp. in Leipzig. — Druck von Metzger & Wittig in Leipzig.

Centralblatt
für praktische
AUGENHEILKUNDE.

Herausgegeben von

Prof. Dr. J. Hirschberg, Geh. Med.-Rat, in Berlin.

1914. Achtunddreißigster Jahrgang. April.

Gesellschaftsberichte.

1) Ophthalmologische Gesellschaft in Wien.

Sitzung vom 16. März 1914.

H. Ulbrich berichtet über den in der vorigen Sitzung demonstrierten Fall von plötzlich entstandener Hemianopsie. Entsprechend der damals gestellten Prognose hat sich der Zustand gebessert, die Sehschärfe des rechten Auges hat sich von $^4/_{40}$ auf $^6/_{10}$ gehoben. Das Gesichtsfeld für weiß ist normal, rechts fehlt im Gesichtsfeld für rot noch ein Sektor, links ist die temporale Hälfte kleiner als rechts. — Anschließend stellt Vortr. eine etwa 40jährige Frau mit Infiltration der Lymphgefäße der Lider bei Primäraffekt der Stirne vor. Die Patientin, die vor 10 Wochen knapp unter der Haargrenze auf der rechten Stirnseite mit Lues infiziert wurde (positiver Spirochätenbefund), weist außer einem Geschwür mit verhärteten

Rändern am Grunde eine strangförmige, leicht bogenförmig verlaufende Geschwulst knapp unter der normalen Haut der rechten Tränensackgegend auf. Der Wulst fühlt sich hart an. Die Lymphdrüsen in der Parotis und am Kieferwinkel sind geschwollen. Es handelt sich offenbar um eine Infiltration der abführenden Lymphwege. An der Hand des großen Atlas von Mascagni, der Arbeiten von Grunert und Most, wird der Verlauf der abführenden Lymphwege der Lider besprochen und demonstriert.

O. Mayer zeigt 8 Fälle, in denen er den Tränensack von der Nase aus nach der Methode von West eröffnet hat. 4 Fälle sind vor 4 bis 6 Monaten, 4 andere vor kürzerer Zeit operiert worden. Im ganzen hat Vortr. die Operation 12mal ausgeführt. Alle Fälle zeigen einen befriedigenden Verlauf, Aufhören des Tränenträufelns und Schwinden der etwa sichtbaren Geschwulst mit Ausnahme eines, bei dem eine Verwachsung zwischen Tränensackgegend und dem hochgradig deviierten Septum infolge Ausbleibens der Patienten aus der Behandlung nicht gelöst werden konnte. Nach Trennung dieser Synechie dürfte auch hier ein guter Erfolg sich einstellen. In ähnlichen Fällen soll zuerst die Deviation durch submuköse Resektion des Septums behoben und dann erst die West'sche Operation ausgeführt werden. Diese transseptale Methode von Kofler bietet keine besonderen Vorteile. In einem Falle von Eröffnung des Tränensackes von der Nase aus hat sich ein gleichzeitig bestehendes Ulcus serpens auffallend rasch gereinigt. Die West'sche Operation hat den Vorteil vor der Toti'schen ebenso guter Resultate bei Vermeidung von Narben.

H. Lauber stellt einen 56jährigen Patienten vor, nach dessen Angaben das Sehvermögen des rechten Auges zwischen dem 14. bis 20. Lebensjahr allmählich erlosch. Hofrat Fuchs hat in liebenswürdiger Weise seine Aufzeichnungen vom 21. Januar 1881 zur Verfügung gestellt. Es bestand damals rechts vollständige Amaurose, die nach angeblich 3jähriger Abnahme des Sehvermögens entstanden war. Auf der temporalen Hälfte der Papille lag eine große Venenschlinge, am nasalen Rand zwei kleine Blutungen. Die Netzhautarterien waren stark verdünnt, die Venen verbreitert und geschlängelt. Das linke Auge normal. Es wurde damals an einen Tumor des Opticus, der die Venen komprimiere, gedacht. 1911 bemerkte Patient Nebelsehen vor dem linken Auge, das sich während eines Rheumatismus besonders steigerte. Als Vortr. den Patienten am 22. März 1911 sah, bestand folgender Befund: R. A.: Bulbus nach rechts abgelenkt (was nach der Angabe von Fuchs schon 1881 der Fall war), kein Exophthalmus, Beweglichkeit frei, Amaurose. Die Papille weiß mit verschleierten Grenzen, auf ihrer Oberfläche zahlreiche Venenschlingen. Die Arterien stark verdünnt, die Venen bis in die kleinsten Äste geschlängelt. L. A.: Visus $^{10}/_{12}$, Gesichtsfeld normal. Die Papille graurot, am nasalen Rande leicht radiär streifig, mindestens 1,5 D. prominent bei deutlich erhaltener physiologischer Exkavation, Arterien normal, Venen leicht geschlängelt. In den folgenden Jahren war das Befinden ein schwankendes. Sehschärfe zwischen $^{10}/_{12}$ und $^{10}/_{15}$. Das physiologische Skotom war vergrößert. Es bestanden Farben-Skotome und Skotom für weiß in dem temporalen unteren Teile des Gesichtsfeldes, die aber zeitweise verschwanden. Seit August 1913 ist eine Verschlechterung permanent. Es besteht jetzt Sehschärfe $^{6}/_{15}$ (?). Das Gesichtsfeld, am Perimeter aufgenommen, zeigt einen Defekt für weiß im temporalen unteren Teil; das Gesichtsfeld für Farben ist auf einen Durchmesser von 5 bis 8° reduziert. Nach der Bjerum'schen Methode zeigt sich eine ausgesprochen temporale Hemianopsie mit großer

makularer Ausparung. Die Papille ist graurot, zeigt eine Prominenz von 4,5 D., deutlich erhaltene physiologische Exkavation. Die Arterien annähernd normal, die Venen bis in die feinsten Äste geschlängelt. Patient litt in den vergangenen Jahren wiederholt an Hämaturie, die (Doz. Blum) wahrscheinlich auf Nephrolithiasis zurückzuführen ist. Bei Durchleuchtung vom Rachen aus mit der Herzer'schen Lampe zeigen sich die rechte Kieferhöhle und Orbita vollständig dunkel, im Gegensatz zum normalen Befunde auf der linken Seite. Der Nasenbefund (Doz. Ruttin) ergibt die rechte Nasenhälfte von polypösen, sehr leicht blutenden Massen (Ca. ?) erfüllt. Dazwischen ist reichliche eitrige Sekretion vorhanden, die auf ein Nebenhöhlen-Empyem schließen läßt, welche Annahme durch den Röntgenbefund gestützt wird. Der Fall ist ätiologisch nicht geklärt. Merkwürdig ist das Auftreten der Stauungspapille am linken Auge zirka 36 Jahre nach der Erkrankung des rechten. Wassermann negativ.

Doz. A. Schüller hat den Patienten röntgenologisch und neurologisch untersucht. Der Nervenbefund ist negativ. Bei der postero-anterioren Durchleuchtung des Schädels zeigen sich die rechte Kiefer- und Stirnhöhle luftleer, dagegen der Recessus supraorb. dext. und alle anderen Nebenhöhlen beider Seiten normal lufthaltig. Es fand sich ein eigentümlicher Schatten eines kalkdichten Gebildes von bretzenartiger Gestalt, am ehesten an ein stark gewundenes Gefäß erinnernd, von 2 mm Durchmesser. Im Rahmen der rechten Orbita die Gegend der Fiss. orb. sup. bedeckend. Seine Tiefenlage war, da es auf der seitlichen Aufnahme nicht zu finden war, nicht festzustellen. Am ehesten muß man an die Verkalkung eines Teiles des Circulus art. Willisi denken. Auf der linken Seite zeigt sich ein viel kleineres ähnliches Gebilde, auch in der Höhe der Fiss. orb. sup. Auffallend sind starke Pachioni'sche Impressionen und tiefe Venenfurchen im Bereiche des vorderen Teiles der inneren Schädelfläche.

A. Purtscher stellt 3 Fälle von einseitiger Neuritis optica bzw. retrobulbaris vor, bei denen es sich wahrscheinlich um eine isolierte tuberkulöse Erkrankung des Opticus handelt. Die drei Frauen stehen im Alter von 36, 32 und 18 Jahren und sind im Laufe weniger Tage unter Erscheinungen von Schmerzhaftigkeit bei Bewegung des einen Auges sowie auf Druck mit rascher Herabsetzung des Sehvermögens erkrankt. Ophthalmoskopisch bestand schwere Neuritis optica mit Schwellung bis zu 4 D. Das Gesichtsfeld war nur in einem Falle peripher eingeschränkt, bei den anderen Fällen bestand zentrales Farbenskotom. Eine Frau hatte bereits vor 6 Jahren an einer ähnlichen Erkrankung gelitten und wies zwei chorioiditische Herde in der Nähe der Papille auf. Bei allen drei Patienten traten im weiteren Verlaufe makulare Veränderungen auf, bei zweien unter dem Bilde gelber Pünktchen, bei der dritten als ausgesprochene Sternfigur. Bei einer Frau waren auch Präzipitate auf der hinteren Hornhautfläche vorhanden. Keiner Patientin brachten Hg- und Schwitzkuren einen Erfolg; eine entzog sich der Behandlung, bei den zwei anderen trat nach Tuberkulinkur auffallende Besserung ein, was für Tuberkulose-Ätiologie spricht. Bei der dritten Frau sprachen die zentralen Veränderungen und die Präzipitate für den tuberkulösen Ursprung. In allen Fällen waren interner, Harn-, Nerven-, Nasen-, Röntgenbefund und Wassermann negativ. Die isolierte Erkrankung von Hirnnerven auf tuberkulöser Grundlage ist sehr selten (Strümpell, Oppenheim, Uthoff). Nach Michel tritt eine Tuberkulose-Erkrankung des Sehnerven unter dem Bilde der Neuritis optica auf. Wichtig sind die Angaben

von Schöler, Igersheimer nnd Hippel über diesen Gegenstand. Vortr. zeigt ein Präparat aus der Fuchsschen Sammlung, das eine Neuritis optica und Tuberkel-Knötchen der Chorioidea knapp am Opticusrande aufweist.

R. Bergmeister führt ein 8jähriges Mädchen mit Pigmentanomalie der Iris vor. Am nasalen oberen Quadranten der sonst hellbraunen Iris des rechten Auges liegt, den Pupillarteil einnehmend und nur wenig auf den zentralen Teil übergreifend, ein schwarzbrauner Fleck. Im Bereiche desselben fehlen der Circulus iridis minor und die vordere Grenz- und Gefäßschicht. Die Pupille ist rund, ihre Reaktion intakt. Solche Gebilde wurden als superfizielles Colobom, unvollständiges Colobom, Mechanismus usw. bezeichnet. In Anbetracht der vom Pupillarrand ausgehenden leichten radiären Streifen wird an ein kongenitales Ektropium uvae (Galenga) gedacht und als Ursache eine primäre Mißbildung infolge Persistenz des Sinus annularis nach Szili angenommen.

Vortr. zeigt hierauf ein 8jähriges Mädchen mit linksseitiger Oculomotoriuslähmung ohne Beteiligung der Binnenmuskeln des Auges nach Trauma (Forceps). Alle vom Oculomotorius versorgten äußeren Augenmuskeln sind gelähmt. Die Pupille ist etwas weiter als rechts, reagiert normal, die Akkommodation ist frei. Die Lähmung wurde in den ersten Lebensmonaten bemerkt. Es kann sich um eine basale Hämorrhagie oder eine Kompression in der Gegend der Fiss. orb. sup. mit eventuell nachfolgender Entzündung handeln. Der Fall bestätigt die Anschauung von Fuchs, daß die Nervenbündel für die Binnenmuskulatur des Auges gegen periphere Traumen resistenter sind, als die anderen Oculomotoriusfasern. Der Bulbus hat eine walzenförmige Gestalt und nasal oben eine fast staphylomatöse Vorwölbung. Diese Gestaltsveränderung, die auch einen Astigmatismus von 6 D bedingt, wird als Folge der fehlenden Muskelwirkung aufgefaßt.

F. Rößler führt einen Patienten vor, der wegen Keratitis dentritica auf die Klinik kam und einen auf Geburtstrauma zurückzuführenden Enophthalmus und eine Oculomotorius-Lähmung aufweist. Der Enophthalmus beträgt 3 mm, mit dem Hertelschen Ophthalmometer gemessen. Vollständige Oculomotorius-Lähmung, dabei aber Miosis. Der Druck ist herabgesetzt. Der Fundus ist normal, das Sehvermögen infolge der Keratitis wesentlich verringert. Es besteht eine Deformation der Orbita ohne nachweisbare Fraktur (Geburts-Trauma).

M. Meißner berichtet über eine 40jährige Patientin mit Keratitis parenchymatosa. Auf den Streckseiten der Vorderarme rotviolette Knoten, auf den Beinen violette Flecke, die Residuen solcher Knoten vorstellen. Es handelt sich um ein Erythema indurativum scrophulosorum. Lues negativ. Die Hautaffektion, die nur äußerst selten gleichzeitig mit Keratitis parenchymatosa beobachtet worden ist, weist auf den Tuberkulose-Ursprung hin.

K. Lindner demonstriert einen Fall von Retinitis pigmentosa mit Netzhaut-Ablösung. Der 41jährige Patient stammt aus blutsverwandter Ehe, ist geringgradig hemeralop, linkes Auge S. $^{6}/_{12}$. Das Gesichtsfeld temp. weniger eingeengt, als nasal. Ophthalmoskopisch typische Retinitis pigm. Am rechten Auge totale seröse Netzhautablösung, die die Papille vollständig verdeckt und fast bis zur Linse reicht. Sie dürfte vor zwei Jahren entstanden sein, als Patient rasch das Sehvermögen verlor. Mit + 12 bis 15 D deutliche Pigmentablagerungen in der Retina sichtbar. Mit der Sachs'schen Lampe ist die Abhebung nach allen Richtungen durchleuchtbar. Es ist merkwürdig, daß eine Ablösung bei Retinitis pigm. entsteht, da bei dieser die

Netzhaut fast immer mit ihrer Unterlage verbunden ist. Das Fehlen eines Netzhautrisses trotz der hochgradigen Verdünnung ist wohl auf die vermehrte Festigkeit durch Wucherung der Stützsubstanz zurückzuführen.

R. Bergmeister zeigt Präparate von Ruptur der Membr. Descemetii infolge Drucksteigerung bei Gliom. Das Innere des von einem $2^1/_2$ jährigen Kinde stammenden Bulbus ist von Gliom-Massen ausgefüllt. Die Membr. Desc. ist in der Mitte gerissen, nach vorne umgerollt und in großer Ausdehnung von der Cornea abgelöst. Diese ist in den tiefsten Schichten nekrotisch, ihre oberflächlichen Lamellen sind mit Ausnahme von Vascularisation normal. Auf der von der M. Desc. entblößten Hornhaut liegt eine dünne Lage von neugebildetem Bindegewebe, das an der Peripherie stark gewuchert ist. Es stellt ein Hindernis für das weitere Wachstum der Tumorzellen vor. Da keine Exsudatzellen vorhanden sind und kein Anhaltspunkt für die Entwicklung des Bindegewebes aus dem Endothel gefunden wurde, wird die Bildung aus den fixen Hornhautzellen angenommen. Diese Wucherung und die Nekrose der Hornhaut wird auf toxischen Einfluß der z. T. nekrotischen Tumor-Masse zurückgeführt.

---

2) **Ärztlicher Verein zu Marburg.** (Offizielles Protokoll.) (Münchener medizinische Wochenschrift Nr. 4, 1913).

Sitzung vom 7. Dezember 1912.

Vorsitzender: Herr Matthes. Schriftführer: Herr Sardemann.

Herr Bielschowsky spricht über okulare Störungen als Ursachen von allgemeinen und lokalisierten nervösen Beschwerden.

Vortr. referiert über die Arbeiten amerikanischer Autoren (Stevens, Savage u. a.), die zuerst auf den Zusammenhang zwischen okularen Störungen (Astigmatismus und Störungen des Muskelgleichgewichtes) und nervösen Erkrankungen der verschiedensten Art hingewiesen haben. In Deutschland hat namentlich Schön die nämlichen Ansichten vertreten, und nicht bloß Kopfschmerzen und Migräne, sondern auch leichtere und schwerere Neurosen (Chorea, Epilepsie usw.) auf okulare Störungen, insbesondere auf latentes Höhenschielen bezogen.

Vortr. hat schon im Jahre 1906 durch systematische Untersuchungen an einem großen Material festgestellt, daß Heterophorien bei den verschiedenartigsten Formen von den sog. funktionellen Neurosen und Psychosen keineswegs häufiger zu finden sind, als bei völlig gesunden Individuen, was gegen die Annahme von Schön spricht, daß derartige Neurosen durch Störungen im Gleichgewicht der Augenmuskeln erzeugt würden. Die Erfahrungen, die Vortr. in der Folgezeit hinsichtlich der besprochenen Verhältnisse gemacht hat, bestätigen durchaus die schon in der zitierten Arbeit ausgesprochene Ansicht, daß Heterophorien zwar bei Individuen mit intaktem Nervensystem Störungen desselben (Neurosen) nicht zu erzeugen vermögen, wohl aber neuropathische Individuen unter den genannten okularen Störungen zuweilen schon bei auffallend geringen Graden der letzteren erheblich zu leiden haben und durch Korrektur der Heterophorien von ihren Beschwerden befreit oder doch günstig beeinflußt werden. Hierfür werden einige Beispiele angeführt. Es ist daher durchaus angezeigt, bei Patienten, für deren unbestimmte allgemeine oder aber auch lokalisierte nervöse Beschwerden die Ursache nicht klar zutage liegt, auch eine genaue Untersuchung der Augen zu veranlassen.

Vortr. demonstriert eine 35 jährige Frau mit beiderseitigem hochgradigen Keratokonus und zarten Trübungen der Kegelspitzen. Die Sehschärfe beträgt rechts $^1/_{60}$, links $^{1.5}/_{60}$. Mit — 20,0 D bzw. — 16,0 D ist die Sehschärfe nur sehr wenig zu bessern ($^4/_{60}$ bzw. $^5/_{60}$). Eine von Herrn F. Müller, Wiesbaden für das linke Auge geblasene Glasprothese verbessert die Sehschärfe ohne weiteres auf $^1/_3$ der normalen. Die Prothese ist sehr leicht ohne Kokain einzusetzen und herauszunehmen, wird von der Patientin tagsüber ohne Reizerscheinungen getragen; sie lernt vor ihrer Entlassung aus der Klinik das selbständige Einsetzen und Herausnehmen der Prothese.

---

3) **Transactions of the American Ophthalmological Society.** Forty-Ninth Annual Meeting. Washington, D. C. 1913. Vol. XIII. Part II. Philadelphia, 1913. (Verhandlungen der amerikan.-ophthalmolog. Gesellschaft. S. 260—576.)

Im geschäftlichen Teile wurde über die Einführung eines Titels "Doctor of Ophthalmology" und über den Universitäten zu empfehlende Normen für Studiengang und Prüfungen, die der Titelverleihung voranzugehen hätten, beraten. Dann folgte Beratung über weitere Verschärfung der wissenschaftlichen Anforderungen für Aufnahme in die Gesellschaft.

Randolph zeigt einen Fall einer näher beschriebenen subretinalen „Masse", und einen von Residuen einer sympathischen Ophthalmie, Crampton ein doppeltes Sehnerven-Kolobom, Lewis Ziegler eine Operations-Beleuchtung mit Nernst-Lampe, Lancaster eine Durchleuchtungs-Lampe, Claiborne neue Star-Gläser, David Harrower eine neue elektrische Ophthalmoskop-Anschlußvorrichtung, Risley Zeichnungen von einem modifizierten Schreibmaschinen-Tisch, der als Schrank für ophthalmologische Behandlung zu verwerten ist, Charles H. May ein Ophthalmoskop-Modell, das nach Belieben als elektrisch-selbstleuchtendes oder als reflektierendes zu gebrauchen ist, Verhoeff, außer einigen sehr einfachen Anschlußvorrichtungen für elektrische Handlampen, Präparate seiner kürzlich in 11 von 12 Fällen Parinaud'scher Conjunktivitis gefundenen fädigen Organismen, die er als Erreger der Krankheit anspricht. Verhoeff spricht ferner über experimentelle Erzeugung von Sklerokeratitis und chronischer intraokularer Tuberkulose, Campbell Posey über „zwei Fälle ungewöhnlicher Orbital-Beschaffenheit", Albert C. Snell bringt einen „Bericht über einen Fall von Thrombose des Sinus cavernosus, verursacht durch ein kleines Abszeßchen der Schläfenhaut und mit Vakzine behandelt", Allen Greenwood ein „Sarkom der Chorioidea, nicht zu erkennen bei gewöhnlicher Transskleral-Illumination", de Schweinitz und Shumway ein „Epibulbär-Karzinom mit histologischer Untersuchung", M. Lanckton Foster „toxische Amblyopie nur durch Tabak", Edward R. Williams „die Augen-Untersuchung als Hilfe zur Diagnose beginnender Arteriosklerose", J. Herbert Claiborne „einen Fall von Retinalvenenthrombose", Walter B. Lancaster „Über den Unterricht in physiologischer Optik", B. Randall „Ein Wort mehr über Leseproben und Druck".

In Burton Chances' (Philadelphia) „Hornhaut-Degeneration bei Vater und Sohn" blieb nur eine schmale Randzone frei von der gelblichgrauen, im Epithel gelegenen, reizlosen, dichten, teils strichlichen, teils fleckigen Trübung. Die Oberfläche war glatt. Es war weder Tuberkulose noch Lues noch sonstige Krankheit oder Stoffwechsel-Anomalie nachweisbar. Zentmayer, Weeks und Theobald haben ähnliche Fälle gesehen.

David Harrower berichtet über zwei Fälle von hochgradigem Keratokonus mit Katarakt. Bei beiden kollabierte die höchstgradig verdünnte Hornhaut stark bei der Extraktion; die Fälle heilten glatt mit zufriedenstellender Funktion, die durch keine Gläser zu bessern war. Eine interessante und gründliche Studie über „Keratokonus, mit Krankengeschichten" bringt Weeks. U. a. hat er fünf Fälle mit sehr gutem Erfolg zuerst iridektomiert und dann ohne Perforation und ohne Streifenkauterisation bis zum Limbus zentral kauterisiert. Dazu Pilokarpin und Druckverband. An der sehr lebhaften Diskussion zu beiden Vorträgen beteiligten sich: Edward Jackson (Denver), R. Sattler (Cincinnati), C. H. Beard (Chicago), W. H. Wilmer (Washington), W. H. Wilder (Chicago), T. Y. Sutphen (Newark), Wm. Campbell Posey (Philadelphia), der ähnlich wie Elschnig die zentrale Kauterisation mit dem Limbus in Verbindung bringt, und zwar durch eine breite dreieckige Kauterisation mit der Basis und größten Tiefe am Limbus, ferner A. Greenwood (Boston), Zentmayer und Lancaster.

George S. Derby (Boston) und Clifford B. Walker (Boston) sprechen über „Interstitielle Keratitis luetischen Ursprungs". Sie treten mit großem Nachdruck für die energische und langdauernde antiluetische Allgemein-Behandlung, Salvarsan und besonders Hg + J ein. Nicht daß sie ein viel besseres Lokalresultat bei solcher Behandlung versprechen möchten; aber man müsse eine Krankheit, die ein Zeichen genereller Syphilis sei, auch gründlich antiluetisch behandeln, schon um andern Komplikationen, Knochen-Veränderungen, Taubheit, Augen-Rezidiven usw. vorzubeugen. Die vielgeübte Behandlung nur mit Jod verurteilen sie. Diskussion: Gruening, Bruns (New Orleans), Marple (New York), Parker (Detroit), Randolph (Baltimore), Beard, de Schweinitz, Ch. W. Kollock (Charleston), Weeks, Peter A. Callan (New York), der in einer Familie zwei Fälle von Vereiterung des Parenchyms bei dieser Krankheit gesehen hat, den einen mit völliger Erblindung im Gefolge, Ziegler, Sattler, H. Harlan (Baltimore), W. E. Lambert (New York) und Alling (New Haven), die sich alle im wesentlichen den Vortragenden anschlossen.

Bruns berichtet einen Fall von „Ophthalmia artefacta"; ein ganzes Heer von Ärzten zerbrach sich über zwei Jahre den Kopf über die Natur der immer wiederkehrenden tiefgreifenden, wie mit Tinte unterlaufenen Geschwüre der jugendlichen, 17 jährigen, skrofulösen Patientin. Schließlich einigte man sich — als die Patientin schon unter stets erneuten großen Qualen infolge zahlreicher Symblephara, Trichiasis, Nubeculae und Leukome fast alles Sehvermögen (R. Lichtempfindung; L. Fg. in 8 Fuß) eingebüßt hatte und auch in ihrem Allgemeinbefinden ganz kläglich heruntergekommen war, — auf die im Titel genannte Diagnose, ohne auch jetzt noch das Verfahren, bzw. das schädigende Mittel der Patientin ergründet zu haben.

Robert Sattler hält einen Vortrag über „Die Prophylaxe der Augen-Infektionen Neugeborener". „Der Vortrag betont die Tatsache, daß Gonokokken-Conjunctivitis, eine der okularen Erscheinungsformen venerischer Erkrankung, auch noch heutzutage als Ophthalmia neonatorum klassifiziert wird, von manchen Ärzten und einigen Spezialisten, durch falsche Diagnose oder absichtlich. Auch daß Gonorrhoea nicht, wie man früher und allgemein annahm, verantwortlich ist für einen überwiegenden Teil der Geburts-Infektionen des Auges, obwohl die Schwere und Widerlichkeit jedes wirklichen Falles heute wie früher unverändert fortbesteht. Daß es eine

unnütze und vermeidbare Augen-Verletzung der Kindheit ist, und daß Gonokokken-Conjunctivitis für eine ansteckende Krankheit durch unsre Gesundheitsbehörde erklärt werden sollte, und daß die einzig zuverlässige Prophylaxe in der Unterdrückung der Ausschweifung unter den Männern bestehe."

William H. Wilder und David J. Davis aus Chicago berichten über einen sehr interessanten mit grünlicher Verfärbung der befallenen Konjunktival-Partien und Bildung grünlicher Borken einhergehenden „Ungewöhnlichen Fall von Staphylokokken-Conjunctivitis" bei einem jungen Negerweib. Die Abimpfung ergab Reinkulturen von St. aureus, der sich im Tier-Experiment als nicht sonderlich virulent herausstellte und, in die Bindehaut von Kaninchen und Meerschweinchen verimpft, nirgends Grünfärbung der Geschwüre oder des Sekrets ergab. Abstrich und Probe-Exzision ergaben gleichfalls dichte Staphylokokken-Haufen im Sekret und im Gewebe, besonders reichlich in der Submukosa. Die zahlreichen bakteriologischen Versuche, noch andere Erreger, die für die Grünfärbung verantwortlich zu machen wären, zu entdecken, verliefen ebenso negativ, wie die chemischen Proben zur Klarstellung der Natur des Farbstoffes. Man kam zur Annahme, daß nicht der Erreger an sich, sondern eine besondere Gewebs-Disposition dieses Negerweibes die Verfärbung verursacht hatte. Nach 5 durch je eine Woche getrennten subkutanen Injektionen von je 250 Millionen Staphylokokken einer autogenen Vakzine, nach denen insgesamt höchstens eine geringe Besserung des Augen-Befundes festzustellen war, verschwand die Negerin aus der Behandlung, um sich erst über ein Jahr später mit völlig geheilter Bindehaut wieder vorzustellen. Nach ihrer Angabe waren die grünen Borken allmählich im Lauf von 2 Monaten nach der Behandlung geschwunden. In der Diskussion hält Verhoeff die Staphylokokken für akzidentell und vermutet in den grünlichen Massen der Submukosa selbst einen pflanzlichen Parasiten unbekannter und seltener Art. Auch müßte daran gedacht werden, daß die Frau sich selbst grüne Fremdkörper eingebracht haben könnte. L. Howe hat vor etwa 10 Jahren zwei ähnliche Fälle bei Bruder und Schwester gesehen und demonstriert.

Henry H. Tyson (New York) zeigt eine 40jährige Ungarin mit „Angeborener Schürzenbildung der Lidbindehaut". Fast die ganze Tarsalpartie der Bindehaut des linken Oberlides war von einer dünnen Schleimhaut-Duplikatur überdeckt, unter die man von einer natürlichen Öffnung an ihrem temporalen Rande aus eine Sonde bis fast zum innern Lidwinkel zwischen Falte und Tarsus durchführen konnte. Es ist schon eine Reihe ähnlicher Fälle beschrieben, denen allen gemeinsam Ursprung der Patienten aus Osteuropa, Beschwerdefreiheit und Freiheit von anderen Mißbildungen der Lider und Augen war. Schapringer hat wohl recht, wenn er die Entstehung auf Amnion-Stränge zurückführt.

Kennon berichtet über einen „Fall von doppelseitiger angeborener Ptosis, behoben durch Motais-Operation". Photographien von vor- und nachher bezeugen den schönen Erfolg. In der Diskussion berichten verschiedene Redner über ihre eigenen Erfolge mit der Operation.

Edward Jackson spricht über Diszission der Linse. Einstich im Limbus. Die Nadel wird bis in den Kern vorgeschoben und dann sogleich zurückgezogen (Probe-Diszission nach Kuhnt). Die zweite Operation bezweckt hauptsächlich die Zerkleinerung des Kerns, ohne große Ausdehnung der Kapsel-Öffnung. Danach wartet man, bis die Linse entschieden geschrumpft ist.

Erst, wenn nur noch $^1/_6$ bis $^1/_{10}$ der Linsen-Substanz übrig ist, schreitet man zu ausgiebiger Öffnung der vorderen und hinteren Kapsel.

Zeitlassen ist notwendig zur Sicherheit und zu vollem Erfolg. Bei jungen Kindern werden 3 Operationen gewöhnlich hinreichen; aber das Doppelte ist besser, wenn der Prozeß langsam anhebt. Bei älteren Personen ist oft eine größere Zahl von Operationen erforderlich.

Auch bei jungen Kindern muß man mit der Überzeugung herangehen, daß der gewünschte Erfolg 6 Monate erfordern wird. Bei älteren Personen ist es besser, ein Jahr anzunehmen.

Bei zwei Kranken über 40 Jahre wurde voller Erfolg erzielt. Bis zu diesem Alter ist die Operation tunlich. Unter 30 Jahren ist dieselbe stets in Betracht zu ziehen, wenn sie nicht durch Zeitmangel ausgeschlossen wird. Diskussion: Sattler, Ziegler, Jack, Jackson.

David Harrower berichtet über Zwei Fälle von einfachem Glaukoma chronicum, behandelt mit Iridotasis. In Modifikation des Borthen'schen Verfahrens präpariert er einen 10 mm hohen Bindehaut-Lappen mit möglichst viel subkonjunktivalem Gewebe bis zum Limbus, läßt ihn durch einen Assistenten senkrecht abheben und eröffnet die V. K. mit einem Keratotom. Er zieht dann die Iris am Sphinkter, ohne sie einzuschneiden so in die Wunde, daß ihre Rückfläche nach vorn sieht und in dieser Stellung mit dem Bindehaut-Lappen verwächst. In seinen nur zwei Fällen hatte er ein sehr gutes Resultat. Gruening spricht sich dagegen aus, ebenso Ziegler, Risley, Theobald. Jackson ist kein prinzipieller Gegner, exzidiert aber möglichst viel von der vorgezogenen Iris und läßt bloß gerade zwei Zipfel zwischen der Skleralwunde eingeklemmt Auch Randall hat Bedenken; aber Harrower verteidigt sein Verfahren und will sich zunächst nicht davon abbringen lassen.

William Sweet berichtet über seine Vierte Serie Fremdkörper mit Röntgen-Untersuchung und Operations-Resultaten. Interessant, aber für kurzes Referat ungeeignet. Dasselbe gilt von Shermans „Beitrag zur Geschichte des Augen-Magneten".

Sehr hübsche Augengrunds-Bilder illustrieren Arnold Knapp's Vortrag über „Einige Formen von Netzhaut-Tuberkulose". In dem einen seiner Fälle bestand Papillitis, Sternfigur in der Makula, ein kleiner weißer Herd in einiger Entfernung von und ein größerer, ebenfalls oberflächlicher Herd hart an der Papille. Nach diagnostischer Injektion von 3 mg Alttuberkulin stieg die Temperatur, und die 2 Tage später vorgenommene Spiegel-Untersuchung zeigte viel frische kleine weiße Herdchen rings um die Papille und den ihr angelagerten vorher konstatierten Herd herum und zwar in den tieferen Schichten. Nach 5 Tagen Behandlung mit Bazillen-Emulsion schwoll die Umgebung der Papille und des größeren Herdes ab und nach weiteren 8 Tagen begann die Resorption aller Herde. Im Lauf der nächsten Monate verschwanden alle Herde, der große mit Hinterlassung von etwas Bindegewebe und Pigmentierung, die übrigen teils spurlos, teils mit oberflächlicher Pigmentierung. Der andere Fall zeigte runde, teilweise fluktuierende Herde weißen Exsudats, die im wesentlichen dem Verlauf eines Haupt-Venenstamms folgten. Auch hier stieg die Temperatur auf die gleiche Probe-Injektion; von Lokalreaktion war aber nur eine Zunahme der Glaskörper-Verschleierung zu merken. Es wurde wie oben behandelt. Während der ersten 2 Monate vermehrten sich die Herde gewaltig und breiteten sich über weitere Netzhaut-Bezirke aus, der Gl. K. trübte sich stärker. Die älteren Herde resorbierten

sich derweil; dann kamen die Neu-Eruptionen zum Stillstand. Allmählich erfolgte dann Resorption und Ersatz durch Bindegewebe, und nach weiteren 3 Monaten waren nur noch zwei stark verkleinerte Herde sichtbar. Einen Monat später war alles heil und nur Chorioideal-Depigmentation zeugten von der früheren Exsudat-Gruppierung. Den guten Endausgang dieses schweren Falles glaubt Verf. der spezifischen Behandlung danken zu müssen.

Zentmayer beschreibt einen sehr instruktiven Fall von Divergenz-Lähmung.

Theobald wiederholt und ergänzt seine schon früher vertretene Anschauung über die große Häufigkeit subnormaler Akkommodation und erläutert sie durch einige Beispiele. Erweist künstlich herbeigeführte Vertikal-Diplopie Orthophorie für die Ferne, so muß nach seiner Erfahrung normalerweise für die Nähe eine Exophorie von 3 bis 4° bestehen. Findet man auch für die Nähe Orthophorie, so zeigt das das Vorhandensein subnormaler Akkommodation an. Es bestehen dabei asthenopische Beschwerden bei Nahearbeit, die man durch Konvexgläser, die allein oder in Kombination mit Prismen Basis außen für die Nähe die Ruhelage der Augen von Exophorie oder Orthophorie auf Exophorie von etwa 3° bringen müssen, beseitigen kann. Angeborene — und vererbliche — Insuffizienz der Ciliar-Muskeln erfordert abnorm starke Innervations-Impulse für die Akkommodation, die sich infolge der bekannten Verknüpfung auch der — normalarbeitenden — Konvergenz mitteilen, die darum exzessiv ausfallen muß.

Der Verhandlungsbericht schließt mit einem interessanten Vortrag Lucien Howe's „Über Konvergenz-Ermüdung und ihre Spielarten". Howe hat einen Ergographen konstruiert, an dem ein mit einem Herschel'schen Prisma verbundener Schreibhebel automatisch die Leistungen der Konvergenz registriert. Die Kurven zeigen, wie die Leistung im Laufe des Versuches immer geringer wird und lassen vier Haupttypen unterscheiden, je eine für hohe und geringe Anfangsleistung mit entweder langsamer oder schneller Ermüdbarkeit. Dazwischen gibt es Übergänge. Verf. hält diese graphischen Aufnahmen auch für den praktischen Augenarzt zur Kontrolle der einschlägigen Fälle für wichtig. Halben (Berlin).

Referate, Übersetzungen, Auszüge.

1) **Über die Involutions-Formen des Gonococcus Neißer und ihre Rolle als intraepitheliale Zellparasiten,** von Hans Herzog. (Virch. Archiv 1913. Bd. 212.)

Aus der umfangreichen Arbeit soll nur das besprochen werden, was für den Ophthalmologen interessant ist. In einer 1910 erschienenen Monographie: „Über die Natur und die Herkunft des Trachom-Erregers" hat Verf. folgende These aufgestellt: „Der Trachom-Erreger ist eine durch Involution morphologisch und biologisch modifizierte und gleichzeitig durch Anpassung an eine sich intraepithelial vollziehende parasitäre Lebensweise und Vermehrung in einer bestimmten Involutions-Phase hinsichtlich ihrer morphologischen Erscheinung, ihres biologischen Verhaltens und ihrer pathogenen Eigenschaften konservierte Wachstums-Form des Gonococcus". Es war Verf. gelungen, eine angeblich bis dahin unbekannte Wachstums-Form des Gonococcus, die er Mikrogonococcus nannte, aus Gonokokken-Kulturen zu züchten, und diese neue Form fortlaufend unter Konservierung ihres Habitus durch

viele Kulturen hindurch zu erhalten. In der vorliegenden Arbeit berichtet Verf. unter anderem über die Fortführung seiner Gonokokken-Kulturstudien, über Tier-Experimente und über das Resultat seiner im Jahre 1910 ausgeführten Impfung einer menschlichen Konjunktiva mit Gonokokken-Reinkultur. Aus den Mitteilungen des Verf.'s geht folgendes hervor. Die vom Verf. gefundenen neuen Wuchs-Formen des Gonococcus, die Mikro-Gonokokken „sind bereits von Wertheim gesehen und hinsichtlich ihrer Überimpfbarkeit und Infektiosität eingehend gewürdigt" worden. (Verf. bestätigt damit also das, was ihm bereits 1910 von mehreren Autoren und auch vom Referenten entgegnet worden ist, nämlich daß man bei der Nachprüfung seiner Angaben in den Gonokokken-Kulturen nichts anderes finden kann, als die bekannten Involutions-Formen, die bei Übertragung auf neue Nährmedien immer wieder die typischen Gonokokken ergeben. Ref.) Aus den vom Verf. ausführlich publizierten Kultur-Produkten zeigt sich nun, daß „selbst eine . . . weit vom Normaltypus abgewichene Kultur . . . ., welche fast ausschließlich Mikro-Formen und nur sehr spärliche, größtenteils bereits Degenerations-Zeichen aufweisende Normal-Formen enthält, bei der Überimpfung dennoch sofort wieder die normale Urform liefert." Der Beweis für eine dauernde morphologische Umwandlung des Gonococcus ist also vom Verf. nicht erbracht; ebensowenig ist vom Verf. tierexperimentell durch Verimpfung von Gonokokken-Kulturen der Beweis für die von ihm behauptete biologische Umwandlung geführt worden. Als „Aufgabe späterer Untersuchungen" fordert Verf. „auf das Vorhandensein von Einschluß-Körpern zu fahnden, auch wenn das der menschlichen Konjunktival-Blennorrhoe entsprechende klinische Krankheits-Bild auf der Tier-Schleimhaut nicht zustande kommt. (Derartige Experimente sind schon längst, u. a. auch vom Ref. 1910 ausgeführt worden und zwar mit Gonokokken-Kulturen, welche reichlich Involutions-Formen enthielten; die infizierten Affen-Konjunktiven sind ohne Erfolg auf das Vorhandensein von Trachom-Einschlüssen untersucht worden. Ref.) Gewisses Interesse beansprucht der Verlauf der Erkrankung bei der vom Verf. 1910 mit Gonokokken-Reinkulturen infizierten menschlichen Konjunktiva. Aus dem Protokoll geht hervor, daß eine außerordentlich heftige Ophthalmo-Blennorrhoe entstanden ist mit reichlichem Gonokokken-Befund. Verf. behauptet in seiner oben erwähnten Monographie, daß er typische Trachom-Körperchen in diesem Falle nachweisen konnte und bringt nun Abbildungen derselben, (die Ref. keineswegs als völlig beweisend ansehen kann). Nach der oben erwähnten Theorie des Verf.'s müßte man erwarten, daß sich in diesem Falle, zumal sich doch nach Verf.'s Ansicht typische Trachom-Körperchen aus den eingeimpften Gonokokken gebildet haben, nun auch klinisch ein Trachom sich entwickeln würde; da Verf. davon nichts erwähnt, kann dem Fall eine Beweiskraft für seine Hypothese nicht beigemessen werden. L. Halberstaedter (Berlin).

---

2) **Etude sur les voies lymphatiques de l'oeil et de l'orbite,** von Dr. Georges Leboucq. (Extrait des Archives de Biologie, fasc. 1., t. XXIX. 1913.)

In einem geschichtlichen Rückblick gibt Verf. eine Übersicht über den jetzigen Stand der Lehre von der Ernährung des Auges. „Beide Schulen" (diejenige Leber's und die Hamburger's) haben ihre Anhänger; aber man muß zugeben, daß die meisten Arbeiten aus letzter Zeit für die Anschau-

ungen Hamburger's sprechen“ (S. 6). L.'s Verfahren, an lebenden Kaninchen angewandt, ist folgendes:

Nach sorgfältiger Immobilisierung des Versuchs-Tieres und des Auges wird zwischen Linse und Iris bis zum Pupillenrand eine Pravaz'sche Spritze eingestochen. Als Injektions-Flüssigkeit diente anfangs kristallinische Lösungen, jedoch gab Verf. diese sehr bald auf, dem Leber'schen Einwand entsprechend, man müsse in der Deutung der Verbreitung diffusibler Substanzen vorsichtig sein. Seine Hauptversuche sind mit sterilem Öl angestellt. Abfluß des Kammer-Wassers wird sorgfältig vermieden, ebenso wird, durch Einführung nur ganz winziger Mengen, der intraokulare Druck streng respektiert. Entzündung tritt nie ein; der Tropfen Öl schwebt wochenlang im Humor aqueus. Nach 10 bis 15 Tagen entdeckt man mit der Zeiss'schen Lupe eine Emulsion; nach weiteren 8 bis 10 Tagen verliert die Iris ihre klare Zeichnung: jetzt wird der ganze Orbital-Inhalt entnommen und in Flemming'scher Flüssigkeit gehärtet: die Osmium-Säure dieser letzteren färbt jede Spur von Öl schwarz.

Ergebnis: Wanderzellen haben sich mit den feinen Öltropfen beladen; die Zahl der Zellen ist klein, entsprechend dem Fehlen jeder Reizung oder gar Entzündung. Niemals werden sie in der Hinterkammer angetroffen, entsprechend der physiologischen Scheidung der Räume vor und hinter der Pupille. Sie häufen sich an der Hornhaut-Rückseite an, ohne einzudringen; hingegen dringen sie in die Iris ein und zwar stets an zwei Stellen: an der Iris-Wurzel (im Bereich des Fontana'schen Raumes) und am Sphincter pupillae, also dort, wo die von Fuchs zuerst beschriebenen Endothel-freien Iriskrypten liegen. Vom Sphincter pupillae aus ziehen sie radiär durch die ganze Iris, die Gewebs-Spalten leicht auseinanderdrängend. An der Iris-Wurzel konfluieren die Tröpfchen. Sie werden von dort wiederum durch Leukocyten weiter befördert. Niemals aber werden diese im Innern der Blutgefäße angetroffen, sondern sie liegen stets in den perivenösen Lymphspalten, deren Existenz und Bedeutung die herrschende Lehre vollständig und mit Nachdruck in Abrede stellt. Selbst im Bereich des Schlemm'schen Kanales enthalten nur diese umgebenden Spalten das Resorbierte. Die perivenösen Lymphräume lassen sich von den feineren bis zu den größeren Gefäßen durch die ganze Augenwand verfolgen, wie dies schon Fuchs ausgesprochen hat. Was jenseits der Sklera aus dem Öl wird, läßt sich nicht sagen, da das Orbitalfett die Differenzierung des Öls vereitelt. — Ein entsprechendes Resultat wurde mit chinesischer Tusche erzielt: nur in den perivaskulären Räumen, wie im Innern der Gefäße lagen die Körnchen. Daß sie in die Blutbahn nicht übertreten (bei Respektierung des physiologischen Augendruckes), schließt Verf. auch daraus, daß sie weder in der Milz noch in der Leber anzutreffen sind. Verf. erkennt im Auge nur das Lymph-Gefäßsystem als resorbierend an, — in strengem Gegensatz zur Leber'schen Schule, welche nur Filtration in die Blutbahn hinein gelten läßt. Er schließt dies auch aus folgendem Versuch: die Hals-Lymphgefäße eines großen Kaninchens wurden einseitig unterbunden; 6 bis 8 Stunden später wird subkutan Fluoreszein eingespritzt: 10 bis 20 Minuten später sieht man den Ciliar-Körper des Auges der operierten Seite gleichsam überlaufen, d. h. es perlt aus der Hinterkammer tiefgrünes Sekret hervor, welches sich durch seine spezifische Schwere (infolge hohen Eiweiß-Gehaltes) zu Boden senkt und sich hierdurch als frisch abgesondertes Sekret der Ciliar-Fortsätze verrät. Die Erklärung sieht Verf. in folgendem: die Unterbindung der Hals-Lymph-

gefäße führt zu einer Stauung im Auge, welche zwar zu gering ist, um mit dem Schiötz'schen Tonometer nachgewiesen werden zu können, aber ausreicht, um den leicht irritierbaren Ciliar-Körper zur Sekretion zu veranlassen.

Der Kontrollversuch: Unterbindung nur der Blutgefäße (Vena jugularis in- und externa) führt zwar gleichfalls zur stärkeren Färbung des Auges der operierten Seite; jedoch sieht Verf. hierin keine Gefährdung seiner Auffassung von der Resorption nur durch die Lymphgefäße: denn durch Unterbindung der Halsvenen werde Stauung im Bereich der Venen des Auges, folglich auch der engen perivenösen Lymphräume des Auges unvermeidlich hervorgerufen.

Bezüglich der „Circulation lymphatique postérieure" vertritt Verf. den Standpunkt, daß die Lymphbahnen des Glaskörpers und der Hinterkammer vollständig getrennt seien von den vorn gelegenen. Jede in den Glaskörper eingebrachte Flüssigkeit macht an der Zonula Zinnii halt. Entgegenstehende Ansichten seien lediglich darauf zurückzuführen, daß zu viel injiziert worden sei. Eingespritzte Öltropfen seien noch nach Wochen nicht verkleinert; die Leukocyten, welche sie allmählich aufnehmen, wandern zur Papille; der Haupt-Abflußweg gehe zum Sehnerven resp. seinen Hüllen. Resorption durch die Netzhaut sei zweifelhaft. Abflüsse nach vorn existieren nicht.

Verf. kommt zu dem gleichen Ergebnis wie Weiss und Hamburger, wonach für das Auge ein Filtrat in die Venen nicht nachgewiesen sei; vielmehr geschehe der Abfluß durch die perivenösen Lymphräume, wie anderswo im Tier-Körper. Auch die Hornhaut sei an der Resorption beteiligt. Zahlreiche Bilder sind seiner ungemein sorgfältigen, durch 3 Jahre hindurch fortgesetzten Arbeit beigegeben. C. Hamburger.

Journal-Übersicht.

I. A. v. Graefe's Archiv für Ophthalmologie. LXXXV, 3.

1) **Die Ausscheidung von intravenös injiziertem Karmin und Trypanblau im Auge,** von Dr. Andreas Rados in Budapest.

Vorwiegend wurde Lithium-Karmin bei weißen Ratten und Kaninchen wiederholt in die Ohrvene injiziert. Neben Lithium-Karmin kommen Trypan- und Pyrrholblau-Lösungen zur Anwendung.

Die vital gefärbten Zellen finden sich in normalen Augen vorwiegend in der Bindehaut, Lederhaut und im ganzen Uveal-Traktus. Dagegen fehlen sie in normalen Netz- und Hornhäuten. Da, wo sie normalerweise vorkommen, sind sie bei entzündlichen Prozessen stark vermehrt, und unter pathologischen Verhältnissen trifft man sie auch in Hornhaut und Netzhaut. Bei Hornhaut-Entzündungen spielen sie neben den Leukocyten die wichtigste Rolle. Sie wandern aus dem Randbinde-Gewebe in die Hornhaut ein, erscheinen auffallend früh neben den Leukocyten und können eine Vermehrung der sich in Wirklichkeit träge verhaltenden fixen Zellen vortäuschen. Die Zellen zeigen in der Uvea eine ausgesprochene Pigment-Phagocytose und können auch in der Netzhaut mit Pigment beladen sein.

---

2) **Das Glaukom der Jugendlichen,** von Priv.-Doz. Dr. Walter Löhlein in Greifswald.

Verf. verwertet für seine umfassende Darstellung 82 fremde und zehn

eigene Beobachtungen. Zwischen dem Glaucoma juvenile und dem Glaukom des höheren Alters besteht keine scharfe Grenze, und es ist mehr willkürlich, wenn man auf Grund der Statistik die Trennung beider Formen etwa im 35. Lebensjahre eintreten läßt. Der Hydrophthalmus congenitus ist eine Krankheit besonderer Art, die von dem Glaucoma juvenile scharf abgegrenzt werden muß.

Primäre, nicht hydrophthalmische, Glaukome kommen schon zwischen dem 5. und 10. Lebensjahr vor, die Fälle häufen sich aber zwischen dem 15. und 20. Lebensjahre. In diese Zeit fallen 40 % aller juvenilen Glaukome. Von 17 Kranken mit hochgradiger Kurzsichtigkeit fallen 10, von 30 Hypermetropen 17 in diese Periode. Im Gegensatz zum Glaukom der Erwachsenen befallen Glauc. juven. und auch Hydrophthalmus vorwiegend das männliche Geschlecht. Betrüge in späteren Jahren das Verhältnis zwischen Glauc. „haemostaticum" und simplex 60 : 40, so entfallen in der Jugend 62 % der Fälle auf Glauc. simplex. Weibliche Jugendliche scheinen für das Glaucoma haemostaticum nicht mehr disponiert zu sein, als männliche. In der Jugend und im Alter entfallen übereinstimmend auf die akute Form 18 %, auf die chronische 82 % der Fälle, und in gleicher Weise findet sich das Glaucoma haemostaticum vorwiegend bei Hypermetropen, das Glaucoma simplex bei Emmetropen und Myopen. Das Glaucoma juvenile tritt nicht besonders oft einseitig auf (26 %). Die Angabe, daß bei Jugendlichen häufig ein langdauerndes Prodromalstadium beobachtet wird, hält Verf. für zutreffend. Die Ursache dürfte in der größeren Elastizität der Lederhaut und in dem Fehlen krankhafter Veränderungen der Gefäße zu suchen sein. Wie eine eigene Beobachtung zeigte, ist die Drucksteigerung bei Jugendlichen imstande, einen Astigm. regul. in einen erheblichen Astigm. invers. überzuführen. Auch bei Hydrophthalmus congenitus ist Astigm. invers. häufig. Daher ist man schwerlich berechtigt, ihn bei Erwachsenen als reine Alters-Erscheinung anzusehen.

In verhältnismäßig seltenen Fällen findet man Formen, welche dem Glaukom des höheren Alters vollständig gleichen. Die Kranken stehen etwa im 4. Lebensjahrzehnt und sind früh gealtert.

Glaukom mit tiefer vorderer Kammer kommt nur bei Jugendlichen zum Ausbruch. In $^1/_5$ aller Fälle von juvenilem Glaukom ist die vordere Kammer tief, darunter befinden sich 7 Myopen, 4 Emmetropen, kein Hypermetrop. In einem weiteren Fünftel der Fälle bleibt die Vorderkammer normal, auch in $^1/_4$ der Fälle von Glauc. haemostaticum juvenile tritt keine Abflachung der Vorderkammer ein. Tiefe vordere Kammer in glaukomatösen myopischen Augen ist vermutlich wie bei Hydrophthalmus Folge einer angeborenen Verlegung der vorderen Abflußwege.

In der Hälfte aller Fälle von jugendlichem Glaukom besteht Myopie. Die Drucksteigerung entsteht aber nicht infolge der myopischen Veränderungen, sondern die myopische Refraktion stellt sich ein, weil der Augapfel durch die Drucksteigerung verlängert wird. Dafür spricht auch, daß die Veränderungen am Hintergrunde meistens gering sind. Glaukom und Myopie beruhen anscheinend nicht selten auf gemeinsamer hereditärer Grundlage.

Die Erblichkeit spielt bei der Entwicklung des juvenilen Glaukoms eine große Rolle. Meistens liegen angeborene Veränderungen vor, und in über 50 % der Fälle findet man noch anderweitige Entwicklungsfehler, wie Art. hyaloid. persist., Kolobom der Iris, der Linse, des Sehnerven u. a. Verf. teilt folgende eigne Beobachtung mit. Von 4 Töchtern eines gesunden,

emmetropischen, nicht verwandten Elternpaares erkrankten 3 zwischen dem 10. und 17. Lebensjahre an primärem, juvenilem Glaukom und die vierte an Hydrophthalmus o. u. Eine der Schwestern zeigte Art. hyaloid. persist., eine andere Anomalien der Netzhaut-Gefäße und partiellen Schicht-Star.

Die Fälle von juvenilem Glaukom sind nach Ursache und Auftreten zu verschieden, als daß sich, zumal die Erkrankung ziemlich selten ist, für die Prognose und Therapie einheitliche Gesichtspunkte aufstellen ließen. Wie auch die Beobachtungen des Verf.'s zeigen, ist der Verlauf keineswegs immer ungünstig.

---

3) **Zur pathologischen Anatomie der diabetischen Intoxikations-Amblyopie. (Beitrag zur Pathogenese der neurogenen Zentral-Skotome),** von Priv.-Doz. Dr. Henning Rönne in Kopenhagen.

Zwei Fälle, bei denen eine eingehende Untersuchung möglich war.

I. Schwer verlaufender Diabetes bei einem 34 jährigen Manne, kein Tabak- und Alkohol-Mißbrauch. $3\,^1/_2$ Monate vor dem Tode rasch einsetzendes, parazentrales absolutes Skotom rechts, totales Fehlen von Grün beiderseits.

Die histologische Untersuchung ergab, daß der Opticus fast normal war und nur neben normalen Achsenzylindern eine leichte Markscheiden-Degeneration zeigte. In der Netzhaut fand sich deutlicher Zellschwund, besonders der kleinen Ganglienzellen, welche in der zentralen Region überwiegen, während die Zahl der größeren Zellen kaum verringert war. Schwere symmetrische Degenerations-Herde von wenigen Millimetern Längsausdehnung lagen im Verlauf der papillo-makularen Bündel im vorderen Teil des Chiasmas, im vorderen Teil des Tractus und am Grenzort zwischen Tractus und Corp. genicul. ext. In diesen Herden bestanden hochgradige Veränderungen: vollständige Entartung der Markscheiden, mächtige Anhäufung von Körnchenzellen, die zum Teil Scheiden um die Gefäße bildeten, einzelne Lymphocyten und Plasmazellen. Zwischen den Herden zeigten die Bündel geringe Veränderungen in Gestalt von Marchi-Degeneration ohne Körnchenzellen und partielle Markscheiden-Degeneration.

Im Corp. genicul. ext. fand sich in dem vom Verf. als Makulár-Region beschriebenen Teil des Ganglions eine ganz leichte Chromatolyse der kleinen Ganglienzellen, welche die Ursprungszellen des occipetalen Neurons bilden.

II. Schwerer Diabetes bei einem 33 jährigen Mann, der viel rauchte, aber keinen Alkohol genoß. 6 Monate vor dem Tode entstand plötzlich eine hochgradige Amblyopie mit zum Teil absolutem Zentral-Skotom und Fehlen von Grün bei normalen Außengrenzen des Gesichtsfeldes. Die anatomische Untersuchung ergab umschriebene Degenerations-Herde im papillo-makularen Bündel des Opticus dicht hinter dem Augapfel und im Kanal. Die zwischen den Herden gelegenen Abschnitte der Sehnerven zeigen geringe Veränderungen. Ausgesprochene Entartungs-Herde lagen im vorderen Teile des Chiasma, im Tractus und weniger ausgesprochen im Corp. genicul. ext. bis zur Mitte, wo die Zellen der Makular-Region deutlich entartet waren. Überall im papillomakularen Bündel fanden sich reichlich Körnchenzellen und einzelne Lymphocyten. Plasmazellen fehlten. Die Achsenzylinder waren im ganzen weniger entartet, als die Markscheiden. Die Netzhaut zeigte eine sehr starke Entartung der Ganglienzellen in der zentralen Region. Stellenweise war keine Zelle normal. Nach der Peripherie hin nahm die Entartung ab, und man erkannte deutlich, daß die kleinen Zellen zugrunde gegangen, die größeren dagegen erhalten waren.

Bemerkenswert ist, daß keine interstitielle Neuritis des Opticus vorlag. Die eingelagerten Zellen sind nicht Anzeichen einer Entzündung, sondern nehmen an dem Abräumprozeß teil, der eine notwendige Folge des Gewebszerfalls ist. Zweifellos kann das Nervengewebe primär erkranken. Es ist nicht wahrscheinlich, daß dasselbe klinische Krankheitsbild durch zwei verschiedene pathologische Prozesse hervorgerufen wird, so daß eine interstitiellle Neuritis schwerlich jemals besteht.

Die verschiedene Größe der Ganglienzellen der Netzhaut bezieht sich auf das Protoplasma und nicht auf die überall gleich großen Kerne. Die Ansammlung der kleinen Zellen im Zentrum und der Umstand, daß sie, weniger widerstandsfähig als die großen, leichter entarten und sich weniger rasch restituieren, verdient für die Erklärung mancher klinischer Erscheinungen Beachtung.

Erhaltene Achsenzylinder bei Schwund der Markscheiden sind schon anderweitig beschrieben.

Die anatomischen Befunde bestätigten die schon früher vom Verf. nachgewiesene Projektion der Makula auf das Corp. genicul. ext.

---

4) **Untersuchungen über die Entwicklung des Sehnerven,** von Dr. T. Kleczkowski in Krakau.

Die zahlreichen anatomischen Einzelheiten lassen sich nicht kurz zusammenfassen.

Scheer.

II. Klinische Monatsblätter für Augenheilkunde. 1913. Februar.

1) **Analytische Untersuchungen über die Fluoreszenz der menschlichen Linse und der Linse des Rindes,** von A. Vogt.

Die Intensität des Fluoreszenzlichts der Linse nimmt zu mit ihrem Alter, also auch mit ihrer Gelbfärbung, ferner mit ihrer Konsistenz. Das Spektrum des Fluoreszenzlichtes enthält alle Farben von Violett bis Rot, nur bei Blaubelichtung fehlt Violett. Die farblose Kalbslinse fluoresziert im Ultraviolett weißblau, die etwas gelb gefärbte Rinderlinse gelbgrün, nur an der der Lichtquelle zugekehrten Konvexität weißblau. Die Kuhlinse verhält sich ebenso, und die Menschenlinse fluoresziert wie die Kalbs- und Kuhlinse. Dieses Verhalten beruht darauf, daß auch die gelb gefärbten Linsen weißblau fluoreszieren. Der Unterschied in der Fluoreszenz der Linse des Kindes und der des Erwachsenen (jene ist sehr blauarm) ist bedingt durch den Unterschied in der Intensität der Fluoreszenz, den Unterschied in dem reflektorischen Charakter der Linsensubstanz in der Jugend und im Alter, durch den geringen Grad des Reflexvermögens einer intakten und einer extrahierten Linse. Violett erzeugt nur an gelb gefärbten Linsen (gelbbraun bis gelbe) Fluoreszenz. Daß nur Ultraviolett farblose Linsen zur Fluoreszenz bringt, beruht auf der Abhängigkeit der Fluoreszenz von der Absorption. Das ist auch bei dem durch Blau erzeugten Fluoreszenzlicht der Fall, das übrigens eine nur geringe Intensität besitzt. Den durch Ultraviolett erzeugten Lichtnebel kann man entoptisch wahrnehmen. Mittelst des Fluoreszenzlichtes kann man die Linse im Auge objektiv nachweisen.

---

2) **Biochemische Veränderungen im Kammerwasser bei akuten Intoxikationen durch Methylalkohol und durch Toxipeptide,** von Frederico Grignolo.

Nach Methylalkohol-Vergiftung steigt der osmotische Druck im Kammer-

wasser, während der Brechungsindex unverändert bleibt und die Konzentration an Wasserstoff-Ionen sich nur unwesentlich ändern. Bei der Pepton-Vergiftung erfahren osmotischer Druck, Brechungskoeffizient und Konzentration an H-Ionen keine Veränderung.

3) **Über die Bedeutung der Anaphylaxie in der Augenheilkunde,** von v. Szily.

Verf. referiert über die Entstehung des Begriffs der Anaphylaxie und ihre Bedeutung für die Ätiologie der parenchymatösen Keratitis und der sympathischen Augen-Entzündung. Des Verf.'s eigene Versuche am Tierauge ergänzen die Wessely's. Die Anaphylaxie ist vielleicht am Verlaufe mancher Augen-Erkrankungen beteiligt. Es ist noch unsicher, ob es Augenkrankheiten auf primärer anaphylaktischer Grundlage gibt.

4) **Ein bemerkenswerter Fall von akuter, doppelseitiger, retrobulbärer Neuritis mit Erblindung beiderseits und Ausgang in Heilung links nach 33tägiger Amaurosis,** von Augstein.

Der Fall wird auf eine Autointoxikation zurückgeführt.

5) **Von dem blinden Fleck ausgehendes Ringskotom (sog. Bjerrum'sches Zeichen) bei zerebraler Stauungspapille,** von v. Szily.

Doppelseitige Stauungspapille bei einem 25 Jahre alten Studenten infolge von Kleinhirntumor. Der Balkenstich führte anfangs zu geringem Rückgang der Papillitis, aber die Sehschärfe schwankte und es bestanden dauernd Sehstörungen. Nach der Methode Bjerrum's (sowohl nach seinem von Rönne modifizierten Verfahren wie auch mit dem Skotometer von Priestley Smith) zeigte sich anfangs nur die gewöhnliche Vergrößerung des blinden Flecks, von dem aus schließlich mit der Steigerung der Sehbeschwerden ein völliges Ringskotom sich entwickelte. Der Befund ist wichtig, weil man nach ihm entscheiden muß, ob weitere operative Eingriffe angesichts der Progression angebracht sind. Die Prüfung der Sehschärfe und die gewöhnliche Perimeter untersuchung genügen nicht.

6) **Über eine achrometrische Brillenlupe schwacher Vergrößerung,** von v. Rohr und Stock.

7) **Zur Frage der Behandlung der Eisensplitter in der Linse,** von Ammann.

Ein in den hinteren Schichten der Linse steckender Eisensplitter wurde nicht extrahiert, weil die Linse durchsichtig war. Als sie sich etwa 3 Monate nach dem Trauma trübte, wurde der Splitter erfolgreich extrahiert.

8) **Über Blendung durch Assoziation,** von Isakowitz.

Selbst-Beobachtung.

9) **Über einen Fall von nekrotisch-hämorrhagischem Geschwür mit zirkulärer Ausbreitung von der Sklera auf die Hornhaut,** von Murakami.

10) **Bruchstücke zur Geschichte der Brille,** von Greeff.

Um die Brillen zu befestigen, brachte man im 16. Jahrhundert seitlich

Riemen an, die hinter dem Kopf zugeschnallt wurden: sog. Riemenbrille. Oder statt der Riemen dienten Fäden (Fadenbrille), die eventuell auch nicht geknüpft, sondern durch Gewichte straff gespannt wurden (Gewichtbrille). An der Mütze befestigt wurden die Stirn- und Mützenbrillen. Alle diese Brillen hatten große runde Konvexgläser.

---

11) Die Ausführung der Limbus-Trepanation, von Schnaudigel.

Verf. betont, wie wichtig es sei, daß der Schleimhautlappen in der Umgebung des Trepanlochs vollkommen intakt sei. Die Iridektomie soll man nur dann machen, wenn die Iris in das Trepanloch vorfällt.

---

12) Enophthalmus beim Auseinanderziehen der Lider, von Rübel.

Beim Zustandekommen des Phänomens ist der Faszienapparat der äußeren Augenmuskeln von Bedeutung.

März.

1) Über einen bisher nicht bekannten ophthalmoskopischen Befund, von E. v. Hippel.

Über den nur an der Hand der beigegebenen Abbildung verständlichen Befund hat eine event. anatomische Untersuchung das letzte Wort zu sprechen. Weder Sarkom noch Zystizerkus scheinen diagnostisch in Frage zu kommen.

---

2) Über Pilzkonkremente im Tränenkanälchen, zugleich ein Beitrag zur Frage der Streptotricheen, von Wissmann.

In einem Falle fand sich ein anaërober Organismus, der aus feinen Fäden mit wahren Verzweigungen bestand, die Eigenschaften des Pleomorphismus besaß, auf Glyzerin-Agar und Traubenzucker-Bouillon am besten wuchs und für Tiere wenig pathogen war; weder im direkten Präparate noch im Tierversuche zeigte der Pilz Drusen oder Kolben. Es handelt sich um eine Streptotrichose.

---

3) Conjunctivitis diphtheritica, diphtherica und crouposa, von v. Hoor.

Diphtheritis conjunctivae und Conjunctivitis crouposa sind pathologisch-anatomische, Diphtheria conjunctivae ist eine ätiologische Diagnose, die den Nachweis des Löffler'schen Diphtheriebacillus verlangt. Verf. sah ein Kind, das auf dem einen Auge an Diphtheritis der Bindehaut durch Streptokokken-Infektion litt, während das andre Auge an einer Conjunctivitis pseudomembranacea gleicher Ursache erkrankt war.

---

4) Ein Fall von Thrombophlebitis orbitalis nach Tränensack-Exstirpation unter Berücksichtigung des pathologisch-anatomischen Befundes, von Takashima.

Die orbitale Entzündung war entlang den Gefäßstämmen besonders stark. In den Abszessen fanden sich Staphylo- und Streptokokken. Auf dem Wege der entzündlich veränderten Wandungen der Vortexvenen bildete sich eine Pantophthalmie aus. Der ganze Prozeß war nach einer Entfernung des entzündeten Tränensacks ausgebrochen. Die Patientin ging an Pyämie zugrunde.

---

5) Wie kann man das Rotwerden von Eserin-Lösungen vermeiden? von Wölfflin.

Die Alkaleszenz des Glases ist die Ursache der Rötung von Eserin-Lösungen, dazu kommt der geringe Alkaligehalt des destillierten Wassers,

sowie der Zutritt von Luft und Licht. Man wähle also möglichst alkalifreie Gefäße, und in dieser Hinsicht ist Quarzglas dem Schottglas überlegen.

6) **Zur Technik der Elliot'schen Trepanation,** von v. Mende.

Polemik gegen Schnaudigel. Verf. verteidigt die Anlage einer kleinen peripheren Iridektomie.

April.

1) **Zur Ätiologie und Therapie des Keratoconus,** von Carl Augstein.

In einem Falle dieser seltenen Hornhaut-Erkrankung bestand akut zunehmende Struma, dystrophische Erscheinungen an der Haut und den Nägeln und Vermehrung der Lymphozyten bei normaler Gerinnungsgeschwindigkeit. Lokal am Kegel sah man Zeichen von Innervationsstörungen (die trophischen Nerven?), die den trophischen Anomalien der Haut gleichzustellen sind, die ja dieselbe embryologische Stellung einnimmt wie das Hornhautepithel. Alle diese Syptome stützen die Annahme, daß der Keratoconus in Störungen der inneren Sekretion, wahrscheinlich der Schilddrüse, seine Ursache habe. Dafür spricht der gleichzeitige Eintritt der Sehstörung mit der Entwicklung der Struma und der überraschend günstige therapeutische Effekt von Thyraden.

2) **Über Persistenz von Resten der fötalen Pupillenmembran,** von Stähli.

Von 800 Patienten hatten 506 = 63,25 °/₀ irgendwelche Überreste der fötalen Pupillarmembran auf einem oder auf beiden Augen; das sind von 1600 Augen 722 = 45,1 °/₀. Fadenförmige Reste (neben oder ohne Schubert'schen Pupillarrand) zeigten 282 = 17,62 °/₀ Augen, nur fadenförmige Reste 117 = 7,3 °/₀ und nur punktförmige Reste 432 = 27,6 °/₀ Augen. Bei Astigmatikern und bei Leuten mit dunkler Iris, sowie bei Leuten mit zerklüftetem und stark erhabenem, kleinem Iriskreis ist die Anomalie besonders häufig.

3) **Bildung rosettenartiger Figuren in der Netzhaut sonst normaler, fötaler, menschlicher Augen,** von Lindenfeld.

Die in zwei Fällen beobachteten Körner-Rosetten, Körnerfalten und Anhäufungen undifferenzierter Zellen stellen wohl nicht die Urtypen des Glioms dar; diese stammen vielleicht von ähnlichen, aber undifferenzierten rosettenförmig angeordneten Zellen ab. Ob den beschriebenen analoge Netzhautveränderungen durch Röntgenstrahlen erzeugt werden können, haben weitere Untersuchungen und Beobachtungen festzustellen.

4) **Ein Fall von eigentümlichem Bindegewebsstrang um die Papille,** von Masuda.

Die Entstehung des die Papille fast konzentrisch umkreisenden Gebildes ist unklar; vielleicht handelt es sich um den bindegewebigen Rest eines abnormen Glaskörpergefäßes.

5) **Zur Kasuistik der Ptosis congenita mit kollateraler Vererbung,** von Ginzburg.

Von 5 Geschwistern haben das älteste und das jüngste normal stehende Lider, das zweite hat einseitige Ptosis, das dritte starke doppelseitige, das vierte schwache doppelseitige. Für die Erklärung zieht Verf. die Hypothese

von Manz heran, daß ein unbekannter pathologischer Faktor nur während eines gewissen mit der Entwicklung einiger nacheinander befruchteter Eier zusammenfallende Zeit im Blut oder den Zeugungs-Organen der Mutter sich geltend mache und nachher wieder verschwinde.

---

6) **Augen-Anomalien bei kongenital-familiärer Taubheit und bei Labyrinth-Erkrankung**, von van der Hoeve.

Verf. berichtet über eine Familie, in der drei Taubstumme mit Augen-Anomalien (Retinitis punctata albescens, atypische Retinitis pigmentosa), Hemeralopen, Albinos, Verwandte mit Idiotie und Zwergwuchs waren. Der Zusammenhang der Hör-, Augen- und Intelligenz-Defekte sind wohl Äußerungen einer und derselben Krankheit des Zentralnervensystems.

---

7) **Blendungsretinitis infolge der Beobachtung der Sonnenfinsternis am 17. April 1912**, von Böhm.

Verf. teilt die Beobachtungen mit, die an 412 Patienten gewonnen wurden. Auffallend ist die Seltenheit der Blendungsretinitis bei Kindern. Am häufigsten erkrankten die, die das Phänomen mit freiem Auge verfolgten; auch blaue Gläser gewährten nur geringen Schutz. Die grauen Herde in der Fovea sind nicht Optogramme, sondern beruhen auf Degeneration des Sinnesepithels und auf Exsudation aus der Choriocapillaris. Die Prognose der Makula-Veränderungen ist relativ günstig, da sie rückbildungsfähig sind. Die Skotome sind am häufigsten positiv; mitunter kommt Nyktalopie vor, die auf einer Beteiligung des Hellapparates der Netzhaut, der Zapfen, beruht, während die Stäbchen und damit das Dämmerungssehen unbeteiligt bleibt. Am konstantesten von allen Symptomen ist die Verminderung der Sehschärfe, auch kleine zentrale Skotome werden sehr oft nachgewiesen, während die von Jess so oft gefundenen Ringskotome wohl wegen ihrer Flüchtigkeit nicht mehr konstatiert werden konnten. Merkwürdig ist es, daß vorwiegend Emmetropen und leichte Hypermetropen erkrankten.

---

8) **Zur Kenntnis der gemeinen Chromatopsien**, von Hilbert.

Zusammenstellung der Kasuistik seit 1897 und Mitteilung eines Falles von Gelbsehen nach Alkoholexzeß.

---

9) **Bruchstücke zur Geschichte der Brille**, von Greeff.

Befaßt sich mit den im 18. Jahrhundert üblichen Formen.

---

10) **Ein elektromotorisch betriebener und modifizierter Elliot'scher Trepan**, von Vogt.

Das Instrument vermeidet die Nachteile des mit der Hand bedienten Trepans, besonders den Druck auf die Bulbuskapsel.

---

11) **Zur Frage der anaphylaktischen Erscheinungen an der Hornhaut**, von Wessely.

Kurze Polemik gegen v. Szily.

---

12) **Zur Literatur über Anaphylaxie in der Augenheilkunde**, von v. Szily.

Antwort und Verteidigung auf Wessely's Bemerkungen.

Kurt Steindorff.

III. Wochenschrift für Therapie und Hygiene des Auges. 1914. Nr. 2.

1) **Eine neue „Augen-Spülwanne"**, von Prof. Dr. Theodor Meyer-Steineg.

Eine größere Menge Spülflüssigkeit berieselt nach und nach das Auge, so daß die mit dem Auge in Berührung gewesene Flüssigkeit sofort abfließt und andauernd frisches Spülwasser nachläuft.

---

2) **Myopie infolge fehlerhafter Haltung bei Seh-Gedächnisschwäche für Worte (Myopia ex Alexia)**, von Dr. R. Kaz.

Bei dem 8 jährigen Mädchen entwickelte sich beim Fehlen hereditär-myopischer Belastung und in einem Alter, das nur sehr wenig disponiert ist, eine Kurzsichtigkeit, die binnen knapp $1^1/_2$ Jahren um volle 3 Di. zunahm. Es unterliegt keinem Zweifel, daß im vorliegenden Falle nur die Seh-Gedächtnisschwäche und die mit ihr verbundene außerordentliche Konvergierung der Seh-Achsen schuld waren.

Nr. 5.

Störung des perspektivischen Sehens durch binokular korrigierende Zylindergläser, von San.-Rat Dr. Wolffberg.

Beobachtung am eigenen Auge.

Nr. 6.

Ein Fall von Trachom-Körnern auf der Conjunctiva bulbi, von Dr. Kurisaki.

Am linken Auge zeigten sich am nasalen Teil der Conj. bulbi vier miliargroße Trachom-Körner, eines am Korneal-Rand, drei zwischen Kornea und Karunkel; letztere stark hyperämisch.

Nr. 8.

1) **Über Noviform in der augenärztlichen Praxis**, von Dr. H. Adler.

Verf. empfiehlt das Noviform als ein vielfach verwendbares, vorzüglich geeignetes Mittel bei Verbrennungen, Verletzungen, auch der Kornea nach Fremdkörpern, Blepharitis, Rhagaden, Ekzem und zur Selbstbehandlung.

---

2) **Über Noviform in der Augenheilkunde**, von Dr. Klages.

Dem Verf. haben die bakteriziden, austrocknenden und dadurch heilenden Eigenschaften des Noviforms bei den verschiedenen Entzündungs-Prozessen der äußeren Adnexe des Auges von trefflicher bis zu auffallend guter Wirkung verholfen.

Nr. 9.

Kollodium-, Pelotten- und Zelluloidfilm-Behandlung bei verschiedenen Arten von Entropion, von Dr. R. Kaz.

1. Das Kollodium als Heilmittel gegen Entropium senile.
2. Pelotten-Berichtigung des Entropions.
3. Das Zelluloid-Häutchen bei trachomatösem Entropion.

Nr. 10.

Behandlung der Gono-Blenorrhoea neonatorum mit Noviform, von Dr. Haas.

Ausgezeichnete Erfolge in 3 Fällen.

Nr. 11.

Die neuen Bestimmungen über Sehschärfe für den Militärdienst (Denkblätter zur Dienst-Anweisung von 1909, erschienen 1913). Erläutert von Dr. v. Haselberg, Ober-Stabsarzt d. L.

Nr. 13.

1) **600 Refraktions-Bestimmungen bei Schulkindern**, von Dr. Paul Karsten.

1. Bei Kindern, die aus den unteren Bevölkerungs-Schichten stammen, ist Astigmatismus, und zwar vorwiegend der hypermetropische, die weitaus häufigste Refraktions-Anomalie.

2. Etwas weniger häufig findet sich reine Hyperopie.

3. Die reine Myopie folgt ihrer Häufigkeit nach erst an dritter Stelle.

4. Bei Myopien von einer Dioptrie und weniger ist grundsätzlich Spiegel-Untersuchung bei erweiterter Pupille vorzunehmen.

5. Bei Astigmatismus ist sorgfältigste Gläser-Korrektion und Überwachung dringend erforderlich.

2) **Ein Fall von Verschluß eines Astes der Art. central. retinae geheilt durch wiederholte Punktionen der Vorderkammer**, von Prof. Dr. v. Pflugk.

3) **Weitere Erfahrungen über Jodipin-Infektionen**, von Dr. W. Mylius.

Nr. 15.

Ein zweiter eigenartiger ophthalmologischer Befund. Angeborene partielle Sklerose der Aderhaut-Gefäße mit partieller Linsen-Katarakt an einem Auge, von Dr. J. Mlady. F. Mendel.

IV. Annales of Ophthalmology. 1913. Januar.

1) **Eine Rundfrage über die Behandlungsmethoden der Netzhautablösung und eine neue Theorie**, von Derrick T. Vail (Cincinnati).

Auf 460 Anfragen liefen 261 Antworten ein. Daran beteiligten sich die bekanntesten Autoritäten mit mehr als 20jähriger Erfahrung, die keinen von all den vorgeschlagenen Heilungsversuchen unerprobt ließen, so daß im ganzen etwa 25000 Fälle dem Gesamturteil zugrunde liegen dürften. Es lautet bei 250 der Antworten: Nicht ein einziger Fall von Dauerheilung. Die übrigen 31 wiesen auf insgesamt 39 Heilungen hin, von denen aber allenfalls 20 anerkannt werden dürfen. Also im ganzen noch nicht 1 auf Tausend! Verf. zieht daraus den Schluß, daß wir vorderhand nicht berechtigt sind, anders als die einfachsten Mittel ohne menschliche Quälerei des Patienten anzuwenden, bis eine sicherere Methode der Heilung bekannt würde. Die Briefe werden mehr oder weniger ausführlich mitgeteilt, auch solche aus Deutschland. Verf. sieht die eigentliche Ursache der Fehlschläge in der Behandlung in der Verkennung der wirklichen Zusammenhänge. Nach ihm ist die eigentliche Grundursache jeder Netzhautablösung eine Lähmung der sekretorischen Funktion der Ciliarfortsätze, infolge deren die Sekretion des Kammerwassers plötzlich stockt. Hierdurch entstehe die Druckverminderung (nach Leber in 90 %) des Auges, die ihrerseits eine passive Hyperämie in der Tunica vasculosa, Diapedesis und Transsudation herbeiführe. Der Glaskörper kontrahiert sich, weil er durch den Abfluß des nicht genügend ergänzten

Kammerwassers ausgezogen wird, wie ein Schwamm, der seine Feuchtigkeit verliert. Die Sekretionsstörung im Ciliarkörper kann natürlich die verschiedensten allgemeinen und lokalen Ursachen haben, akute Erkrankungen oder Dyskrasien, chronische Toxämien wie lokale medikamentöse Applikationen wie Belladonna, Duboisin usw. Durch fortschreitende Choroiditis kann auch eine langsame Atrophie des Ciliarepithels einsetzen, oder durch Alters-Sklerose kann die Blutzufuhr vermindert und dadurch die Funktion der Ciliarfortsätze eingeschränkt werden, und so andere Ursachen mehr. Es kommt demnach bei der Behandlung in erster Linie darauf an, die Kammerwasser-Sekretion von neuem anzuregen, etwa durch Alkalisieren der intraokularen Strömung, z. B. nach Savages Vorschlag durch subkonjunktivale Einspritzung von Natr. citrat., ferner durch heiße Umschläge, alkalische Purgantien, Pilokarpin und Jodpräparate. Dann müßte das Cervikalganglion des Sympathikus durch Reizmittel wie Zugpflaster, Massage, Elektrizität und Alterantien angeregt werden, während eine Ruhigstellung im dunklen Raum und zur Kompensation des herabgesetzten Drucks eine feste Bandage selbstverständlich ist. Die chirurgische Behandlung ist bisher durch nichts gerechtfertigt und daher zurückzuweisen. Einen verwandten Gedankengang hat nach einer Mitteilung Elschnig's schon vor 20 Jahren Schnabel gehabt, der eine neurotische Theorie aufstellte. Aber Verf. geht nicht von den Ciliarnerven, sondern von einer progressiven chronischen Degeneration des Epithels aus.

---

2) **Eine einfache Methode zur schnellen und genauen Bestimmung von Cylindergläsern für Korrektion des Astigmatismus,** von D. E. Sulzer.

(Vgl. Verhandlungen der Französischen Augenärztl. Ges. 1912).

---

3) **Ein Fall von neurotischer Keratitis punctata superficialis,** von William Linton Phillips (Buffalo).

Das eigentümliche des Falles, der eine junge Dame betraf, bestand darin, daß nicht wie sonst matte Trübungen in der Hornhaut vorhanden waren, sondern etwa 10 bis 15 blaugraue, ganz wie die übrige Hornhaut spiegelnde, auf beiden Augen symmetrisch im äußern untern Quadranten gelegene Punkte zu sehen waren, die in ihrer Mitte einen dunkelgrauen Infiltrationsfleck hatten. Wenn man das Auge einige Zeit offen hielt, schwand die Spiegelung, um nach neuer Anfeuchtung der Hornhaut durch Augenschluß wieder aufzutreten. Der Zustand bestand mehrere Jahre unverändert, ohne weiter zu schaden.

---

4) **Syphilitisches Pseudo-Hypopyon,** von Prof. Rollet (Lyon) (übersetzt).

---

5) **Eine Ergänzung des Ophthalmometers zum Hornhaut-Mikroskop,** von Harry S. Gradle (Chicago).

Durch Entfernung der Prismen und Anordnung einer besonderen Beleuchtung erreicht man eine 6 bis 8fache Vergrößerung. Konstrukteure: F. A. Hardy & Co. NB. Das Sutcliffe Ophthalmometer hat diese Anordnung bereits.

---

6) **Refraktionsstörungen vom wirtschaftlichen Standpunkt,** von William Zentmayer.

Refraktionsfehler sollten, wenn sie Symptome machen, sofort korrigiert

werden, da sie Krankheiten des Auges verursachen oder zum mindesten verschlimmern können, die unter Umständen zur Erblindung und damit zu einem ökonomischen Verlust führen.

Arbeiternachweise und sonstige Korporationen sollten vor der Einstellung von neuen Kräften deren Refraktion durch kompetente Augenärzte feststellen und zugleich korrigieren lassen.

Bei den Untersuchungen der Augen von Schulkindern sollte man sich nicht auf die unzuverlässigen Prüfungen von allgemeinen Ärzten, Pflegern oder Lehrern verlassen, sondern die Anstellung von Augenärzten gesetzlich fordern.

Gewisse Typen von Epilepsie scheinen auf einen Reflexvorgang vom Auge aus erklärt werden zu können, deshalb sei eine genaue Prüfung in dieser Beziehung geboten.

Das Publikum muß immer wieder in den Tageszeitungen auf die Wichtigkeit der Augen-Untersuchung durch Fachleute aufmerksam gemacht werden.

---

7) **Die intraskleralen Nervenschleifen**, von Dr. G. Attias (München) (aus dem Deutschen übersetzt).

Es folgen Auszüge und Referate aus der englischen, deutschen, französischen und spanischen Literatur und Gesellschaftsberichte. Peltesohn.

V. The Ophthalmic Record. 1913. April.

1) **Über die Notwendigkeit von Augen-, Ohren- und Nasen-Ärzten in den allgemeinen Krankenhäusern**, von Frank Allport (Chicago).

Verf. plädiert dringend für die vollständige Einrichtung von Spezial-Abteilungen in den Krankenhäusern mit eigenem geschulten Personal, das nicht je nach Gelegenheit und Wahl von anderen Abteilungen entnommen werden braucht. Im St. Lukes Hospital sei man auf dem besten Wege dahin.

---

2) **Eine Methode der Kapsel-Behandlung nach Star-Operationen**, von D. F. Reeder.

Bei der üblichen Art der Kapselspaltung bleibe die Kapsel im Auge und könne immer wieder neue Reizungen verursachen und das Sehen behindern. Er versuche daher die Kapsel, nachdem er sie von ihren etwaigen Verwachsungen mit der Irisfläche durch eine feine Nadel gelöst hat, mit einem, dem Tyrrel'schen Irishäkchen nachgebildeten Haken-Instrument mittels Drehungen zu entfernen, was ohne Zerrung an der Iris oder dem Ciliarkörper gelinge. Nach seiner Angabe hatte er in vielen Fällen sehr gute Erfolge, ohne je eine Iritis folgen zu sehen.

Es folgen Gesellschaftsberichte. Peltesohn.

VI. Ophtalmology. 1913. Oktober.

1) **Das Spiegelvisier für Schießgewehre**, von Dr. F. Schanz (Dresden).

Für Presbyopen, die das Nahvisier nicht mehr genau sehen können, hat sich eine Spiegel-Vorrichtung bewährt, durch die der Visierpunkt auf die doppelte Entfernung vom Auge gebracht wird. Eine weiße Kreisscheibe, die in der Dunkelheit obendrein noch durch ein schwaches Glühlämpchen sichtbar gemacht werden kann, wird als Visierpunkt angebracht und muß mit der schwarzen Marke an Stelle des Vorderkorns beim Zielen zur gegenseitigen Deckung kommen. Praktische Versuche haben ergeben, daß diese

Vorrichtung vor dem Teleskopvisier gewisse Vorteile hat, die die Vergrößerung durch das Teleskop nicht wett macht.

---

2) **Kurzsichtigkeit, ihre Ursache und Behandlung durch Gläser,** von C. W. le Fever.

Das kurzsichtige Auge muß als ein krankes angesehen werden, das in der Hauptsache durch eine schlechte Ernährung der gefäßhaltigen Hüllen bedingt ist. Dadurch kommt die Atrophie, Verdünnung und mangelnde Elastizität der Lederhaut zustande, die wieder ihrerseits eine Zunahme der Myopie verursacht, — ein Circulus vitiosus! — Das beste Mittel dagegen ist die volle optische Korrektion und, soweit nicht besondere Kontraindikationen vorliegen, auch die Nahebeschäftigung des Auges.

---

3) **Ein Fall von Infektion nach Star-Ausziehung,** von H. W. Woodruff.

Eine zweimalige Einspritzung von Quecksilber-Ccyanid und Touchieren des Hornhautschnitts mit Jodtinktur retteten den Fall.

---

4) **Dacryocystitis mit Orbitalabszeß und Sehnerven-Entzündung,** von A. C. Snell.

Der Fall betrifft eine lange Jahre vernachlässigte Tränensack-Eiterung, die durch Durchbruch nach hinten eine Orbitalphlegmone herbeigeführt hatte. Verf. warnt im Anschluß daran, die übliche Fingerdruck-Massage auf den Tränensack durch die Patienten zu empfehlen, vielmehr urgiert er jetzt mehr als je die gründliche Entfernung des Sacks, die ihn freilich zuerst 11 Monate hindurch im Stich gelassen hatte, weil er einen kleinen Rest der Schleimhaut übersehen hatte. Er weist auf die Gefahren für das Sehvermögen und sogar für das Leben hin, wenn erst der Eiter im Orbitalgewebe sich ausbreiten kann.

---

5) **Augenmuskel-Lähmungen. Klinische Vorlesungen,** von George A. Moleen.

---

6) **Glaukomatöser Schwindel,** von Dr. L. Dor (aus la Clin. Opht. übersetzt).

Verf. weist auf das Vorkommen eines lediglich durch Drucksteigerung hervorgerufenen und entsprechend heilbaren, dem Meniere'schen Symptomen-Komplex vergleichbaren Schwindelgefühls hin.

---

7) **Plötzliche Erblindung nach Jodgebrauch oder infolge eines Knochenbruchs am Vorderarm,** von Edw. J. Bernstein.

Ophthalmoskopisch zeigte sich in diesem Falle vermutlichen Jodismis eine auffallende Blässe des Hintergrundes wie etwa bei Leukämie, stark verengte, fast fadenförmige Arterien und erheblich verbreiterte, gewundene Venen, keine Erscheinungen wie nach Embolie. Nach einem Monat war nur schwache Lichtempfindung vorhanden, während der Augenhintergrund bereits wieder völlig normales Aussehen zeigte.

(Aus den Verhandlungen der Pacifischen Gesellschaft der Augen- und Ohrenärzte.)

---

8) **Einige ungewöhnliche Arten von Lederhautruptur,** von Prof. Fuchs (Wien).

Während die typischen Rupturen am Schlemm'schen Kanal beginnen und in diagonaler Richtung schräg nach außen 2—5 mm vom Limbus ent-

fernt münden, zeigen kleinere Zerreißungen die Austrittsstelle dicht am oder im Limbus, wo dann meist die fest anhaftende Bindehaut zugleich abgerissen ist und ein kleiner ungedeckter Irisvorfall sichtbar wird, nach dessen Abtragung erst die Lederhautwunde erscheint. Die Mechanik der Gewalteinwirkung ist bei den kleinen Zerreißungen dieselbe wie bei den großen und geht von innen nach außen. Bisweilen handelt es sich um eine unvollkommene, die nur an einer bläulichen Linie, konzentrisch zum Limbus als zarte Suffusion mit leichter Schwellung der Bindehaut und gelegentlich mit Drucksteigerung einhergehend, erkannt wird. Bisweilen ist dorthin der Pupillenrand verzogen und die Iris verschwunden.

---

9) **Bemerkungen über Ursachen und Behandlung der Aderhaut-Entzündung,** von Edward Davis.

Zu einer sicheren Diagnose und äthiologischen Feststellung bei konstatierter Chorioiditis rechnet Verf. neben sorgfältiger Anamnese und körperlicher Untersuchung die verschiedenen Serumprüfungen wie Wassermann, Tuberkulinprobe, die Wrightsche Opsoninindex-Bestimmung usw. Bei sicherer Syphilis scheut er nicht vor Salvarsan zurück, daß er in 2—4 Einspritzungen in kleineren Dosen verabreicht und mit Hg und Jod kombiniert. Bei Tuberkulose wendet er monatelang die Tuberkulin-Einspritzung neben allgemeiner tonischer und diätetischer Behandlung an. Auch Schwitzkuren und lokale Applikationen.

---

10) **Verhängnisvolle Wirkung von Salvarsan auf das Auge. Literatur-Übersicht und ein eigener Fall,** von Ed. E. Maxey (Idaho).

Der eigene Fall: 23jähriger Mann zeigt 3 Monate nach einer öligen Salvarsaninjektion von 0,5 g die ersten Erscheinungen einer Retinochorioiditis mit starker Glaskörpertrübung. Ophthalmoskopisch war er vorher nicht untersucht worden. Als er 4 Monate nachher zum ersten Male gespiegelt wurde, ließen sich Einzelheiten an Hintergrund nicht erkennen. (Hier kann offenbar von einer Salvarsanschädigung nicht die Rede sein, ganz abgesehen von der ganz ungewöhnlichen Form der öligen Injektion in die Muskulatur.) Verf. bemerkt in der Diskussion, daß er nach seinen Erfahrungen und der tausendfältigen eines Fordyce (New-York) an eine Gefahr für das Auge nicht mehr glaube.

---

11) **Förderung des Sehvermögens bei kleinen Kindern,** von Ralph A. Fenton.

Verf. weist auf die allgemeine Vernachlässigung hin, die die Augen der Kleinsten bei der Erziehung erfahren, wodurch angeborene Defekte unnötigerweise sich auswachsen, und lenkt die Aufmerksamkeit auf die pädagogischen Versuche der Dr. Maria Montessori in Rom hin, die alle Sinne schrittweise und intensiv zu fördern geeignet sind.

---

12) **Spontane Linsenverschiebung mit pathologisch-anatomischer Betrachtung des Ligamentum Zinii bei einem Fall,** von H. W. Würdemann.

---

13) **Keratitis neuroparalytica. Mit einem Fall.** von G. E. Bruere.

Wassermann positiv bei dem 26jährigen Patienten. Besserung durch Quecksilber und Jod.

14) **Behandlung psycho-neurotischer Augen-Erkrankungen**, von F. B. Eaton.

Soll auf die Aufgabe des Augenarztes hinweisen, auch seelisch auf neuropathische Kranke einzuwirken, wenn die bloße Beseitigung von Refraktionsfehlern und Muskel-Insuffizienzen versagt. Peltesohn.

Vermischtes.

Société Française D'Ophtalmologie, Congrès de 1914, 4—8. Mai. 184, Boulevard St.-Germain.

Bibliographie.

1) Über die Peritomie, von Prof. Dr. M. Salzmann in Graz. (Wiener med. Wochenschr. 1913. Nr. 30.) Verf. empfiehlt diese fast vergessene Operation bei Hornhautgeschwüren, die trotz einer bis zu ihrem Rande gehenden dichten Gefäßbildung progressiv sind, dabei unter heftigen Reizerscheinungen und Schmerzen verlaufen und der gewöhnlichen Therapie trotzen.

2) Neuritis optica bei Neurofibromatosis, von Dr. F. Pincus, Augenarzt in Köln. (Medizin. Klinik. 1913. Nr. 29.) Einen Fall von gutartig verlaufender, doppelseitiger Sehnerven-Entzündung bei Neurofibromatosis, bei der jede sonstige Allgemein-Erkrankung sowohl als jedes Hirntumorsymptom fehlte, veröffentlicht Verf. Die Möglichkeit der Fibrombildung an den Sehnerven war daher nicht auszuschließen.

3) Pathologische Beziehungen zwischen Nase und Auge, von Prof. A. Brückner in Berlin (Klinik Prof. Krückmann). (Med. Klinik. 1913. Nr. 36.) Verf. bespricht in Form eines übersichtlich gehaltenen Vortrags die Augenleiden, die sekundär im Anschluß an eine Affektion der Nase zustande kommen, die Affektionen des Gesamtorbital-Inhaltes, welche durch Nasenleiden ausgelöst werden, die rhinogenen Sehnerven-Erkrankungen, die Augen-Erkrankungen rhinogener Natur, bei denen es sich um indirekte Übertragung des Krankheits-Prozesses auf nervösem Wege oder durch Vermittlung der Blutbahnen (venöse Stauung) handelt, die seltenen Erkrankungen, die durch Übergreifen einer primären Augen-Erkrankung auf die Nase entstehen und endlich die koordinierten Affektionen in Nase und Auge.

4) Das vagotonische Pupillen-Phänomen, von Dr. Rudolf Somogyi (Klinik des Prof. A. v. Koranyi in Budapest). (Wiener klin. Wochenschr. 1913. Nr. 33.) Verf. hat 120 Patienten auf das vagotonische Pupillen-Phänomen untersucht; in allen Fällen mit positiven Pupillen-Phänomen bestand auch respiratorische Herz-Arrhythmie. Dagegen zeigte sich bei Bestand der respiratorischen Herz-Arrythmie nicht immer das Pupillen-Phänomen. Bei jungen Leuten ist das Pupillen-Phänomen häufiger, bei alten seltener. Es ist wahrscheinlich, daß das häufige Vorhandensein des positiven Pupillen-Phänomens bei Tuberkulösen eher durch das Lebensalter, als durch die Krankheit bedingt ist. Was die Erklärung des Phänomens anbelangt, scheint es am wahrscheinlichsten, daß auch hierbei dieselben Faktoren eine Rolle spielen, wie bei der respiratorischen Herz-Arrhythmei, wo die gesteigerte Labilität des Vaguszentrums als Ursache zu betrachten ist. Bei der Einatmung sinkt der Tonus des autonomen Nervensystems, das sympathische Nervensystem gewinnt das Übergewicht, die Pupille dehnt sich aus, während

bei der Ausatmung sich der Tonus des autonomen Nervensystems wieder steigert und die Pupille sich verengt.

5) Zur Prüfung der Funktion des Sehnerven-Apparates bei dichter Trübung der brechenden Medien, von Prof. Dimmer in Wien. (Wiener med. Wochenschr. 1913. Nr. 39.) Bei der Funktionsprüfung aller Augen mit dichten Medien-Trübungen bedient sich Verf. eines Verfahrens, das darin besteht, daß nicht nur die quantitative Licht-Empfindung solcher Augen in der gewöhnlichen Weise geprüft, sondern daß auch der Farbensinn untersucht wird. Er weist nach, daß die mangelhafte oder fehlende Wahrnehmung von Gelb und Blau bei Cataracta senilis nicht als ein Zeichen einer Komplikation angesehen werden kann, daß dagegen alle mit Cataracta senilis behafteten, sonst gesunden Augen Rot und Grün sehen und liefert den Nachweis, daß es jedenfalls einige wichtige Erkrankungen des Sehnerven-Apparates gibt, welche man bei vorhandenen Medien-Trübungen durch die Prüfung des Farbensinnes eventuell dann noch diagnostizieren kann, wenn die Prüfung der quantitativen Licht-Empfindung und der Projektion keine Anomalie erkennen läßt. Dahin gehören gewisse Fälle von Retinochorioiditis, von Netzhaut-Ablösung und von Sehnerven-Atrophie.

6) Begutachtung einer Augen-Verletzung auf Grund des histologischen Befundes, von Prof. Dr. Schmeichler in Brünn. (Wiener med. Wochenschr. 1913. Nr. 39.) Fall einer zentralen Hornhautnarbe mit schleichender, vollkommen reizfrei verlaufender Iridocyklitis und Cataracta, der mit einer Glassplitter-Verletzung in Zusammenhang gebracht worden war. Gestützt auf das Ergebnis der histologischen Untersuchung der Hornhautnarbe des enukleïerten Auges konnte Verf. die Möglichkeit ausschließen, daß die Veränderungen des angeblich verletzten Auges mit einer Glassplitter-Verletzung zusammenhängen und konnte vielmehr im Zusammenhalt mit dem Befunde am erhaltenen zweiten Auge (zentrale Hornhautnarbe, vorderer zentraler Kapselstar) als höchstwahrscheinlich annehmen, daß die zentrale Hornhautnarbe des enukleïerten Auges sowie die Veränderungen am zweiten erhaltenen Auge als Folge einer überstandenen Blennorrhoea neonatorum aufzufassen sind.

7) Der schlechte Schütze — Ursachen und Abhilfe, von Regimentsarzt Dr. Oskar Kallos. (Der Militärarzt. 1913. 47. Jahrgang. Nr. 19.) Das Zielen ist als ein eingestellter und erlernter Gleichgewichtszustand zu betrachten, bei welchem die Störungen hauptsächlich durch das Zukneifen des linken Auges (Ungleichheit der Sinnesarbeit) und durch das nichtstereoskopische (einäugige) Sehen bedingt sind. Bei offenem rechten und zugedecktem linken Auge, d. h. bei vorgetäuschtem (imaginärem) stereoskopischem Sehen ist das Zielen einfach und leicht, ohne Ermüdung der Sinneswerkzeuge und die objektive Orientierung im Raume eine sichere. Verf. verwendet daher bei schlechten Schützen eine Brillenkapsel aus Zinkblech, die das linke Auge genau verdeckt und mit einem Gummibande am Kopfe befestigt wird. Nach verhältnismäßig kurzer Zeit ist die Deckbrille nicht mehr nötig; eine Rückkehr der Störungen tritt nicht mehr ein.

8) Zur Tuberkulin-Behandlung Augenkranker, von Prof. St. Bernheimer in Innsbruck. (Wiener med. Wochenschr. 1913. Nr. 42.) Im Verlaufe von 6 Jahren wurden vom Verf. 425 Patienten der wiederholten Tuberkulinkur unterzogen; es handelte sich um Augen-Erkrankungen, welche sich auf tuberkulöser Grundlage bei Tuberkulösen oder bei Tuberkulose-Verdächtigen entwickelt hatten. In erster Reihe kamen Kranke mit

ausgesprochener skrofulöser Diathese in Betracht; bei diesen ergab sich das Bemerkenswerte, daß Fälle mit stark exsudativer Diathese, die mit vereiternden Lymphdrüsen kompliziert waren, bei welchen es sich um eine Mischinfektion von Strepto- und Staphylokokken handelte, erst dann durch Tuberkulin günstig beeinflußt wurden, nachdem die Eiterquellen durch entsprechende Maßnahmen versiegt waren. Sehr günstig wirkte Tuberkulin in jenen Fällen von Keratitis parenchymatosa, bei denen Erblues mit Sicherheit ausgeschlossen werden konnte. War die Tuberkulin-Reaktion bei Keratitis parenchymatöser Erbluetiker positiv, so erwies es sich als sehr vorteilhaft, der antiluetischen Behandlung eine solche mit Tuberkulin folgen zu lassen. Die übrigen Fälle betrafen chronische Iritis, Iridocyklitis, Chorioiditis disseminata mit Ausschluß von Lues und andren ätiologischen Momenten. Außer Injektionen mit Bazillenemulsion wurde auch die perkutane Methode (Petruschky) in Anwendung gezogen. Am zweckmäßigsten erwies sich die Kombination beider Methoden.

9) Weiße Cilien, von Dr. Lucie Oesterreicher. (Universitäts-Augenklinik des Prof. Elschnig in Prag.) (Prager med. Wochenschr. 1913. Nr. 35.) Die Ätiologie des seltenen Befundes weißer Cilien als erworbener Zustand wird vom Verf. besprochen und in erster Reihe Vitiligo als ätiologisches Moment hervorgehoben. Zwei derartige Fälle werden mitgeteilt (unter 30000 Fällen der genannten Klinik waren nur diese 2 Fälle notiert). In einem Falle waren auffallende Veränderungen in den Hautdecken zu konstatieren, im 2. Falle war die Weißfärbung der Brauen und Cilien die einzige Äußerung des Depigmentierungs-Prozesses. Dieser Fall, sowie die als sogen. spontane Canities veröffentlichten Fälle sind als dem Vitiligo ebenbürtige Prozesse aufzufassen. Was das Vorkommen des Weißwerdens von Cilien bei der sympathischen Ophthalmie anbelangt, so verweist Verf. auf Elschnig's Auffassung der sympathischen Ophthalmie als eine anaphylaktische Erscheinung durch Sensibilisierung der pigmenthaltigen Uvea und glaubt, daß man recht wohl annehmen könne, daß auch das Pigment der Cilien in Mitleidenschaft gezogen werden kann, wie dies auch bereits Peters ausgesprochen hat, der auf diese Weise die Gehörstörungen bei sympathischer Ophthalmie durch Läsion des Labyrinthes erklärt. Schließlich erwähnt Verf. noch die von Herzog beschriebene Canities nach starker Kälte-Einwirkung und die trachomatöse Canities, von der 2 Fälle angeführt werden, bei denen es sich zweifellos um schwere trophische Störungen der Cilien infolge chronisch entzündlicher Veränderungen im Lide, insbesondere im Tarsus und an der Lidrandfläche gehandelt hatte.

10) Der Einfluß der ultravioletten Strahlung auf die Augenlinse, von Prof. Dr. Chalupecký in Prag. (Wiener med. Wochenschr. 1913. Nr. 31 u. 32.) Die Möner'sche Erklärung der Entstehung der Linsentrübungen nahm Verf. zur Basis von Versuchen, welche den Zweck hatten, zu konstatieren, ob die Bestrahlung mit ultravioletten Strahlen irgend einen Einfluß auf die Eiweißsubstanzen ausübt, und ob im positiven Falle die Veränderungen der Eiweißsubstanzen ähnlich sind jenen, welche Mörner für entscheidend für die Trübung der Augenlinse ansieht, d. h. ob man unter dem Einflusse ultravioletter Strahlen lösliche Eiweißsubstanzen in weniger lösliche Modifikationen überführen kann. Die Versuche wurden mit einer starken Quarzlampe von 3,5 Amp. 220 Volt vorgenommen und zuerst Eiereiweiß, später frische Linsen vom Schweine als Versuchsobjekte verwendet. In beiden Fällen ergaben die Versuche, daß durch die Einwirkung des ultravioletten Lichtes weniger lösliche Eiweiß-Globuline und unlösliche (koagulierte)

entstehen. Bei frischen Schweinelinsen, die für 3 Stunden der Einwirkung der Quarzlampe ausgesetzt worden waren, fehlte die Cysteïn-Reaktion (Jess). Verf. sieht darin einen neuen Beweis dafür, daß die ultravioletten Strahlen in der Augenlinse chemische Veränderungen hervorrufen, die jenen analog sind, die sich regelmäßig in Greisen-Staren abspielen.

11) Das Auftreten einer Pupillen-Differenz bei einseitigen Lungen-Erkrankungen, von Dr. Anton Bukolt in Kobylin. (Wiener klin. Rundschau. 1913. Nr. 37—39.) Unter 94 Fällen einseitiger Lungenerkrankung beobachtete Verf. bei 65 Patienten Anisokorie (39 mal Mydriasis und 26 Miosis) auf der befallenen Seite. Gewöhnlich war in den akuten Fällen zu Anfang eine Mydriasis, die aber im Verlaufe der Krankheit manchmal in Miosis umschlug. Bei den leichteren Fällen von Pneumonie und Pleuritis scheint im allgemeinen eine Mydriasis, bei schwereren Miosis aufzutreten. Bei chronischen Lungenleiden scheint anfangs Mydriasis zu bestehen, die dann in einem späteren Stadium in Miosis übergeht. Die Größe der Anisokorie kann durch Fortschreiten des Krankheits-Prozesses zunehmen. In andren Fällen kann sie wieder wechseln oder für einige Zeit ganz wegbleiben, um dann wieder zum Vorschein zu kommen. In tödlich endenden Fällen sah Verf. meist Aniskorie auftreten.

12) Untersuchungen über das sogen. Bell'sche Phänomen, von Doz. Dr. Hans Lauber in Wien. (Wiener klin. Rundschau. 1913. Nr. 38.) Über 4 Fälle von Perversion des Bell'schen Phänomens berichtet Verf.; sie betreffen durchwegs hydrocephalische Kinder im ersten Lebensjahre. Aus den Beobachtungen des Verf.'s geht hervor, daß die Verbindungen zwischen forziertem Lidschluß und Hebung der Augen eine festere ist, als die zwischen leichtem Lidschluß und Hebung der Augen, daß aber auch die Verbindung zwischen forziertem Lidschluß und Hebung der Augen keine absolut feste ist. Bei Säuglingen in den ersten Monaten scheint sie nicht zu bestehen und bildet sich erst um die Hälfte des ersten Lebensjahres aus. Stellen sich, wie es beim Hydrocephalus der Fall ist, besondere Verhältnisse ein, so bildet sich statt der gewöhnlichen das umgekehrte „perverse" Bell'sche Phänomen aus. Bei später erworbenem Lagophthalmus kann eine solche Umkehrung nur schwer sich entwickeln, nur bei wenigen Individuen kommt es zu einer solchen. Bei einigen Fällen kann eine Perversion ohne anscheinende Ursache bestehen, die möglicherweise auf in früherer Kindheit bestandene Verhältnisse, welche die Ausbildung des perversen Bell'schen Phänomens begünstigten, zu beziehen sind. Weiter geht aus Untersuchungen des Verf.'s hervor, daß ebenso wie in der Narkose, auch im Schlafe die Stellung der Augen von der Tiefe der Bewußtseins-Störung abhängig ist. Ist das Bewußtsein nicht stark getrübt, so werden die Augen stark gehoben, dagegen nähern sich die Augen in ihrer Stellung mehr der horizontalen, wenn die Bewußtlosigkeit eine vollständige wird. Nach Verf. entspricht das Bell'sche Phänomen, wie es allgemein geschildert wird, nicht den Tatsachen; das Verhalten der Augen ist bei verschiedenen Zuständen des Bewußtseins nicht stets das gleiche.

13) Über Ptosis-Operationen (Ptosis-Operation mit freier Fascien-Transplantation), von Prof. Dr. A. Elschnig. (Mediz. Klinik. 1913. Nr. 38.) Verf. berichtet über einen Fall, bei dem er eine Hess'sche Ptosis-Operation mit freier Fascien-Transplantation vorgenommen hatte. Das Resultat war ein vollkommen entsprechendes. Er weist neuerdings darauf hin, daß 3 Operations-Methoden zur Behandlung der Ptosis in Betracht

kommen: die Levator-Vorlagerung, die Hess'sche und die Motais'sche Ptosis-Operation. Für alle Fälle von Ptosis mit Erhaltensein einer wenn auch partiellen Wirkung des Levators (inkompleter Ptosis) hält er die Levator-Vorlagerung für das beste Verfahren, das ihm auch in der Regel ein in jeder Beziehung kosmetisch und funktionell gutes Resultat lieferte. Nur bei Ptosis nach Trachom und in jenen Fällen von traumatischer Ptosis, in denen Verwachsungen des Oberlides mit dem Bulbus bestehen, kamen häufiger unzureichende Effekte vor. In Fällen, bei denen jegliche Levatorwirkung fehlt, ist die Motais'sche Ptosis-Operation anzuwenden, sofern die Bulbus-Hebung normal ist. Die Operation gibt entweder primär oder nach eventueller Ergänzung durch eine kleine Exzision aus der ganzen Dicke des Lides oder durch eine Exzision des Lides mit Schonung der Haut, wie dies Verf. vorgeschlagen hat, ein funktionell ebenso gutes Resultat bei kompleter Ptosis, wie die Levator-Vernähung bei inkompleter, jedoch eine geringe Insuffiziens des Lidschlusses, wenn der Effekt ein ausreichender ist. Für alle Fälle kompleter Ptosis mit Parese des Rect. sup. ist die Hess'schs Ptosis-Operation ausschließlich indiziert. Verf. hat die Wirkung der Hess'schen Operation durch Anlegung von Matratzen-Nähten an dem Grunde der Deckfalte noch besser gesichert. Durch eine freie Fascien-Transplantation für die Sicherung der Stellung der Deckfalte wird die Operation noch an Brauchbarkeit gewinnen.

14) Meine Methode der elektrischen Behandlung entzündlicher Augenleiden, von Prof. A. v. Reuss in Wien. (Wiener med. Wochenschr. 1913. Nr. 39.) Verf. berichtet über seine Methode der elektrischen Behandlung entzündlicher Augenleiden, die er nun über 20 Jahre in Anwendung zieht und mit der er vortreffliche Resultate erzielt. Fast ausschließlich verwendet er die protrahierte Faradisation, während die faradische Hand nur bei ängstlichen Kranken, besonders bei Kindern, in Anwendung kommt, um eine etwaige Furcht vor dem Elektrisieren zu überwinden und zur typischen Methode übergehen zu können. Das größte Kontingent für die elektrische Behandlung stellen die Iritis und Iridocyklitis; sie mildert die Schmerzen oder stillt sie für einige Zeit vollständig und hat auch eine resorbierende Wirkung. Günstige Erfolge sind auch bei der rezidivierenden Iritis zu verzeichnen, wenn der faradische Strom rechtzeitig, bei den ersten Mahnungen an eine Attacke angewendet wird. Nächst den Iritiden kommt die protrahierte Faradisation am häufigsten bei Keratitis und zwar bei allen Formen, wofern sie mit Schmerz einhergehen, in Anwendung. Auch bei den ekzematösen und damit verwandten Bindehaut-Leiden leistet die Faradisation ausgezeichnete Dienste; namentlich ist die Lichtscheu ein dankbares Objekt für dieselbe. Bei Entzündung der Sklera kommt der galvanische Strom zur Geltung und zwar mit direkter Applikation der Elektrode auf den skleritischen Herd; besonders günstig erweist sich die Galvanisation bei der Episkleritis periodica fugax oder Pseudoskleritis, wie sie Verf. nennt. Auch bei entzündlichen Erscheinungen und Schmerzen erblindeter Augen sind die Erfolge nicht zu unterschätzen. Überraschend günstige Erfolge hat Verf. mit der protrahierten Faradisation auch bei Erythropsie erzielt. Was die Elektrolyse anbelangt, so erwies sich dieselbe dem Verf. namentlich auch bei kleinen hartnäckigen Geschwüren der Hornhaut und bei der Keratitis fascicularis als verwendbar.

15) Über Behandlung skrofulöser und tuberkulöser Augen-Erkrankungen mit Immunkörpern (I-K) Dr. Karl Spengler, von Primarius Dr. C. Bock in Laibach. (Wiener med. Wochenschr. 1913. Nr. 19

u. 20.) Mit Einreibung von I-K Spengler hat Verf. Fälle von Augenerkrankungen behandelt 1. bei skrofulösen, 2. bei Leuten mit Tuberkulose andrer Organe oder durch erbliche Belastung der Tuberkulose verdächtig, 3. bei Leuten mit Augen-Erkrankungen, die erfahrungsgemäß tuberkulösen Ursprungs sind, 4. bei Fällen von ausgesprochener Tuberkulose der Uvea. Nur in einem Falle waren im Auswurfe Tuberkelbazillen nachweisbar. Lues war in allen Fällen auszuschließen. Vom Mai 1912 bis Ende 1912 hat Verf. dieses Mittel bei 57 Kranken (9 männlich, 48 weiblich) angewendet. Von diesen konnten nur 53 betreffs des Erfolges verwertet werden; sie verteilen sich auf 34 Augen-Erkrankungen auf skrofulöser und 19 auf tuberkulöser Grundlage. Von diesen 53 wurden 44 mit Erfolg, 9 ohne Erfolg behandelt. Die Einreibungen beeinflußten günstig: die Lichtscheu, die Injectio ciliaris, die entzündliche Ausschwitzung in die einzelnen Teile des Auges, die Tuberkel der Regenbogenhaut, das Allgemeinbefinden, die Tuberkulose im übrigen Körper, Erkrankungen der Haut, Wundwärzchen und Wundränder. Eine ungünstige Wirkung oder Schädigung wurde durch dieses Mittel nicht beobachtet. In einigen Fällen traten vorübergehend Verschlimmerungen ein, die aber den guten Schluß-Erfolg nicht verhinderten. Verf. bezeichnet die I-K-Einreibungen als eine wertvolle Bereicherung in der Behandlung skrofulöser und tuberkulöser Augen-Erkrankungen.

16) Noviform in der Augenheilkunde, von Dr. Mathilde Gstettner, Assist. des Hofrat v. Reus in Wien. (Wiener med. Wochenschr. 1913. Nr. 23.) Verf. sah günstige Erfolge von Noviform bei traumatischen Substanz-Verlusten, bei ekzematösen Hornhaut-Erkrankungen, bei Erosionen und bei Verbrennungswunden der Bindehaut. Auch bei Sommer-Conjunctivitis und Trachom bewährte sich das Mittel. Dasselbe wurde zumeist in Salbenform, seltner als Noviform-Pulver verwendet; in letzterem Falle verursachte es stets ein wenn auch nur kurze Zeit andauerndes Brennen.

17) Die tuberkulösen Erkrankungen des Auges, von Dr. H. Lauber. (Mediz. Klinik. 1913. Nr. 21.) Die Tuberkulose ist nach Verf. eine der häufigsten infektiösen Krankheiten nicht nur des Gesamt-Organismus, sondern auch des Auges. Als primäre Erkrankung tritt sie im Auge bei Bindehaut- und Hornhaut-Erkrankungen, bei Lupus dieser Teile, bei der knötchenförmigen Keratitis und bei der Tränensack-Blennorrhoe auf. Bei den andren Erkrankungen, sowohl oberflächlichen, als tiefen, entsteht die lokale Affektion wohl sicher auf hämatogenem Wege. Für viele Fälle ist die bazilläre Infektion erwiesen, für andre ist eine toxische möglich. Die Tuberkulin-Therapie erscheint, wenn man nach dem Grundsatze der kausalen Indikation vorgehen will, die rationellste; sie ist auch in vielen Fällen zweifellos erfolgreich. Dabei darf jedoch die anderweitige Therapie (diätetische Behandlung, möglich frische Luft, Sport, daneben Jod, Arsen, Quecksilber usw.) nicht vernachlässigt werden.

18) Über einige seltnere Fremdkörper-Verletzungen der Hornhaut, von Regimentsarzt Dr. A. Schäfler. (Prager med. Wochenschr. 1913. Nr. 31.) Über einige Fremdkörper der Hornhaut, die auf der Augenklinik Prof. Elschnig's zur Beobachtung kamen und die zum Teil wegen ihrer Seltenheit, zum Teil wegen der diagnostischen Schwierigkeit, die sie geboten haben, von Interesse sind, berichtet der Verf. Schenkl.

Um Einsendung von Separat-Abzügen wird gebeten (Berlin NW. 26 Schiffbauerdamm).

Verlag von Veit & Comp. in Leipzig. — Druck von Metzger & Wittig in Leipzig.

Centralblatt
für praktische
AUGENHEILKUNDE.

Herausgegeben von

Prof. Dr. J. Hirschberg, Geh. Med.-Rat, in Berlin.

1914. Achtunddreißigster Jahrgang. Mai.

[Aus der k. k. deutschen Univ.-Augenklinik zu Prag. (Vorst. Prof. Dr. A. Elschnig).]

I. Zur Kenntnis der ringförmigen hinteren Glaskörperabhebung.

Von Dr. **Ernst Kraupa**, gew. Assistenten der Klinik, d. Zt Augenarzt in Teplitz.

Vor etwa 3 Jahren gelangte der 35jährige K. E., der wegen einer fieberhaften Affektion in Behandlung einer internen Klinik stand, durch einen Zufall zur Untersuchung, indem ich ihn irrtümlich an Stelle eines andren Patienten ophthalmoskopierte. Das rechte Auge des Patienten war vollkommen normal.

Am linken Auge bestand staubförmige Glaskörpertrübung. Im hinteren Abschnitte des Glaskörper-Raums fand sich eine fast kreisförmige, nur ganz wenig bewegliche Trübung. Das Gerüst derselben war ziemlich dicht und ließ bei Spiegeldrehung nur sehr wenig Licht durch. Nach temporal oben und nach medial unten hatte der Kreisring einen kurzen fadigen Fortsatz. Die Mitte des Ringes war frei und gestattete wie durch ein Guckloch guten Einblick auf den Augenhintergrund. Dieser war vollkommen normal. Zwischen der „Glaskörpertrübung" und Fundus schienen die Medien klarer zu sein, als im vorderen Abschnitte. Die Refraktion des Auges war emmetropisch. Die Refraktions-Differenz zwischen Papille und Ring betrug 6—8 Dioptrien. Die Beobachtung des Augenhintergrundes gestaltete sich besonders anziehend beim Spiegeln im umgekehrten Bild, wobei Papille und Ring gleichzeitig gesehen werden konnten. Dabei konnte die Größe des Ringes auf das $2^1/_2$—3 fache der Papille geschätzt werden. Die Sehschärfe war in beiden Augen normal.

Die Frage nach der Deutung des Befundes war nicht so einfach zu lösen. Wir nahmen schließlich mit Rücksicht auf das Freibleiben des hinteren vor der Papille gelegenen Abschnittes des Glaskörpers von Trübungen, sowie die geringe Beweglichkeit der ringförmigen Trübung eine hintere Glaskörper-Ablösung an.

Der Patient unterzog sich während der folgenden 3 Jahre wiederholt weiteren Untersuchungen, ohne daß eine Änderung in dem beschriebenen Befunde festgestellt werden konnte.

Außer einer Erwähnung von ringförmigen Glaskörpertrübungen bei Hirschberg (1) finde ich in der Literatur nur folgende analoge Mitteilung.

Weiss (2) beschreibt gelegentlich der Besprechung eines Augenhintergrundes einer Hochmyopischen eine „ganz auffallende Erscheinung".

„Es war dieselbe sowohl bei Untersuchung im aufrechten, als auch im umgekehrten Bild zu beobachten. Bei der Untersuchung im umgekehrten Bild sieht man nämlich, wie ein Heiligenschein über dem Augenhintergrund schwebend, einen ein Oval bildenden lichten Streif. Gerade durch das Fenster, das dieser ovale Ring bildet, hindurch sieht man sehr deutlich die Details des Augengrundes, während im übrigen der Augenhintergrund ganz leicht verschleiert erscheint. Als Myop von 4,0 D. sehe ich am deutlichsten mit Konkav 8,0 bzw. Konkav 10,0 eine ziemlich weit vor der Netzhaut liegende fein punktierte Membran querüber durch den hinteren Bulbusabschnitt ziehen, in welcher am rechten Auge ein ovales und am linken ein bisquitförmiges Loch ist, durch das hindurch man am deutlichsten den Augenhintergrund sieht. Ich lasse es dahingestellt, ob es sich hier bei dieser eigentümlichen Bildung um eine auffallend stark entwickelte durchlöcherte Glaskörper-Membran handelt, oder um eine ausgesprochene hintere Glaskörper-Ablösung, bei welcher die Umhüllungs-Membran des Glaskörpers, nachdem sie zirkum-

papillär abgerissen, dem abgelösten Glaskörper folgend nach vorn gerückt ist."

Die Abbildung, die WEISS von seinem Falle gibt, stimmt im wesentlichen mit dem ophthalmoskopischen Bilde unseres Falles überein.

Diese Befunde kamen mir gelegentlich der Lektüre der Publikation von MASUDA (4) über einen Fall von eigentümlichem Bindegewebsstrang um die Papille in Erinneruug.

Diese merkwürdige, schon von DOR (3) beschriebene Bildung zeigt einen mehr minder durchsichtigen weißlichen, vor den Netzhautgefäßen gelegenen Strang von Ringform mit wenigen Ausläufern. In MASUDA's (4) Falle fanden sich an einer Stelle des Stranges Ausläufer, die in den Glaskörper vorsprangen.

DOR (3) nimmt an, daß es sich dabei um eine Faltung der Limitans retinae handelt, die auf eine durchgemachte Neuroretinitis ein peripapilläres Ödem oder vielleicht eine Netzhautablösung zurückzuführen ist.

MASUDA (4) dagegen hält mit Rücksicht darauf, daß in seinem und DOR's Falle keine weiteren pathologischen Veränderungen an den betreffenden Augen zu finden waren, die Annahme für wahrscheinlicher, daß hier ein persistierender bindegewebiger Rest irgend eines groben Glaskörpergefäßes abnormer Art vorgelegen haben mag. Der Autor stellt auch die Frage, ob jemals an dem Stamm der Arteria centralis oder andren Gefäßzweigen eine solche Anomalie beobachtet wurde und erwartet die Anführung weiterer konkreter Fälle.

Die Annahme MASUDA's (4) scheint mir nun viel weniger zuzutreffen, als DOR's (3) Ansicht. Schon der Umstand, daß das zweite Auge des Patienten MASUDA's Glaskörpertrübungen aufwies, läßt eine solche Annahme unwahrscheinlich erscheinen.

Ich bin eher der Anschauung, daß es sich hier um Befunde handelt, die mit unsrem und dem von WEISS (2) analog aufzufassen sind, als der Ausdruck einer beginnenden hinteren Glaskörper-Ablösung, welcher Anschauung DOR durch die Annahme einer Faltung der Limitans interna wohl recht nahe kommt.

Literatur.

1. HIRSCHBERG, J., Einführung in die Augenheilkunde II, 1, S. 182. 1901.

2. WEISS, L., Über das Vorkommen von scharfbegrenzten Ektasien im Augengrunde bei hochgradiger Myopie. Wiesbaden 1897, S. 56.

3. DOR, Über einen eigentmlichen ophthalmoskopischen Befund. Bericht der Ophthalm. Gesellschaft zu Heidelberg 1898.

4. MASUDA, Ein Fall von eigenthümlichem Bindegewebsstrang um die Papille. Klin. Monatsbl. f. Augenheilk. 51. Jahrg. 1913, S. 452.

II. Transposition durch Lappendrehung, eine neue Methode der Keratoplastik.

Von Dr. **Ernst Kraupa,** Augenarzt in Teplitz.

In neuerer Zeit wurde von Magitot ein Verfahren angegeben, welches ermöglicht, an ein und demselben Auge klare Hornhautpartien mit getrübten zu vertauschen, indem zweimal mit dem gleichen Trepan trepaniert wird und das klare, den peripheren Partien entstammende Hornhautstück an die Stelle des zentralen getrübten gesetzt, das getrübte Stück an Stelle des klaren transponiert wird.

Die Vor- und Nachteile dieses Verfahrens liegen klar zutage. Es ist ein autoplastisches und bietet schon aus diesem Grunde die beste Gewähr für ein dauerndes Klarbleiben des transponierten Hornhautlappens. Auch muß in Betracht gezogen werden, daß die klare zu transponierende Partie schon gelegentlich des Prozesses, der zur Hornhaut-Vernarbung geführt hatte, genugsam mitgemacht hat, um einer so eingreifenden Operation, wie der Keratoplastik, standzuhalten.

Es ist aber ebenso klar, daß bei durchgreifender Trepanation oder bei mißglückter partieller (Kammerwasser-Abfluß) ein Trepanieren am offenen, kollabierten Auge wohl sehr gewagt ist.

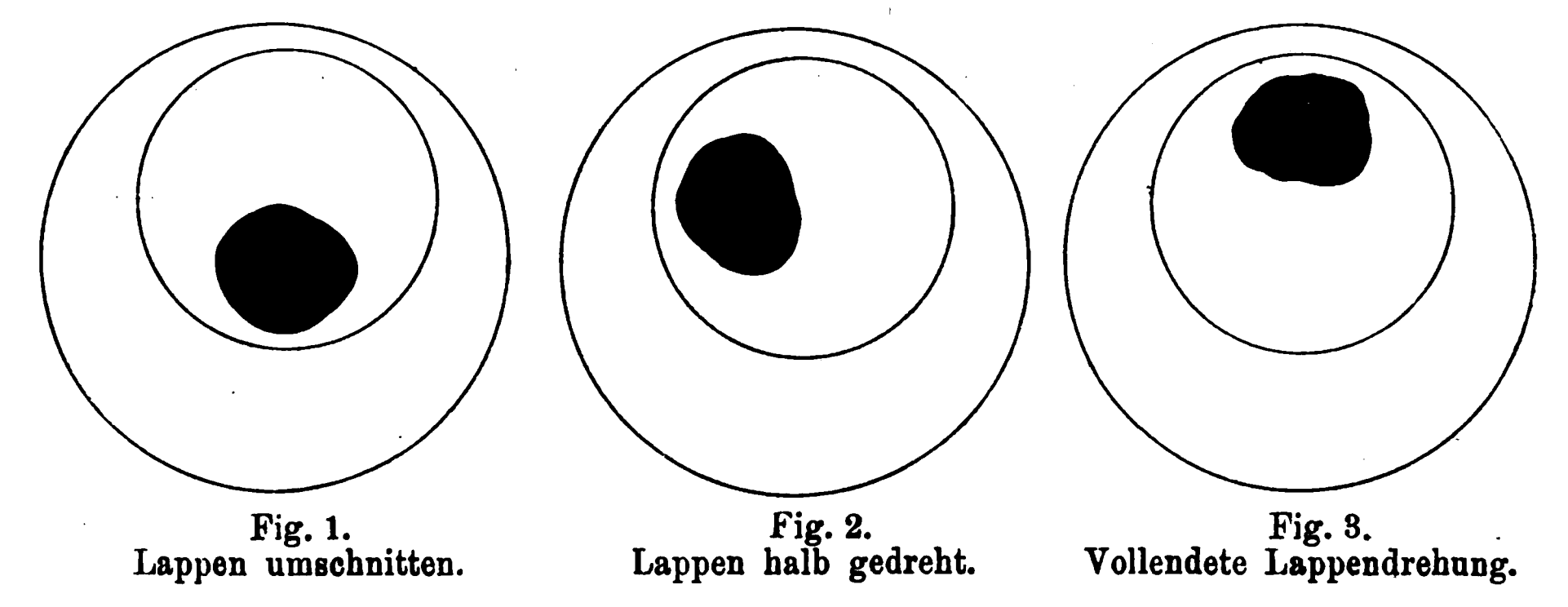


Fig. 1. Lappen umschnitten. Fig. 2. Lappen halb gedreht. Fig. 3. Vollendete Lappendrehung.

Darum scheint mir folgender Vorschlag zu einem neuen Transpositionsverfahren der Veröffentlichung wert, welches all die Vorzüge dieser Operationsmethode ohne ihre Nachteile in sich birgt.

Zunächst wird das Verfahren bei dichten zentralen Hornhautnarben und klaren peripheren Partien in Betracht kommen.

Nach Umschneiden der trüben und der zu transponierenden klaren Hornhautpartie mittels eines entsprechend großen, die ganze Hornhautdicke durchsetzenden exzentrischen Kreisschnittes, der sich mit einem genügend großen Ansatz des Hippel'schen Uhrwerktrepans ohne weiteres erzielen läßt, wird dieser Lappen einer Drehung unterzogen (s. Fig. 1—3), so

daß die getrübte Partie peripher, die klare Partie zentralwärts zu liegen kommt. Dabei wird man nach Möglichkeit die leukomatöse Partie in das obere Bereich der Hornhaut verlegen, um auch kosmetischen Ansprüchen zu genügen.

Auf diese Weise ist es zweifellos möglich, optisch bessere Resultate zu erzielen, als bei der in solchen Fällen üblichen Iridektomie und Tätowierung der getrübten Partie.

So käme das Verfahren auch beim Keratokonus in Betracht, wenn die Kegelspitze nach vorangegangener Kauterisation zum Abflachen gebracht worden ist.

Im übrigen sind die Anzeigen zu dieser Operation die gleichen, wie bei der Transposition.

Unser Büchertisch.

Neue Bücher.

1. Graefe-Saemisch, 231. bis 232. Lieferung. Die Krankheiten der Netzhaut, von Prof. Th. Leber in Heidelberg. (Bogen 1—10, 31. März 1914); 233. und 234. Lieferung. (Bogen 11—20, 19. Mai 1914.)

Es ist sehr erfreulich, daß dieser Teil, der zu den wichtigsten des Handbuchs gehört, nunmehr in rascher Folge erscheinen wird.

2. Injuries of the Eye. A Practical Handbook of Diagnosis and Treatment with Special References to Forensic Procedures and Visual Economics. By Harry Vanderbilt Würdemann, M. D., Managing Editor *Ophthalmology* . . . Formerly Prof. of Ophth. Milwaukee. . . Chicago, Cleveland Press, 1912. (926 S., mit zahlreichen Figuren und Tafeln.)

„Das Fehlen eines maßgebenden Werkes über Augenverletzungen, in englischer Sprache, ist für ein Menschen-Alter nicht beseitigt worden... Das vorliegende Werk gibt die 22jähr. Erfahrung des Verf.'s in einem Industrie-Zentrum... Die Literatur, namentlich aus der letzten Dekade, ist berücksichtigt."

Ich benutze diese Gelegenheit, um eine Liste der Sonderschriften über Augenverletzungen hier beizufügen:

a) Wounds and Injuries of the Eye, by William White Cooper, F. R. C. S. En, London 1859. (330 S.)

b) Die Verletzungen des Auges, von Dr. Ad. Zander und Dr. Arthur Geissler. Leipzig und Heidelberg 1864. (537 S.)

c) Injuries of the Eye, Orbit, and Eyelids, by G. Lawson, F. R. C. S. En. London 1867. (430 S.)

d) Traité pratique et clinique des Blessures du globe de l'oeil, par le Dr. A. Yvert, Méd. Aide-Major. Précédé d'une Introduction, par le Dr. Galezowski. Paris 1880. (759 S.)

e) Die Verletzungen des Auges, von Dr. E. Praun, Augenarzt in Darmstadt. Wiesbaden 1899. (530 S.)

f) Eye Injuries and their treatment, by A. Maitland Ramsay, M. D., F. F. P. S. Glasgow. G 1907. (210 S.)

g) Die Verletzungen des Auges mit Berücksichtigung der Unfall-Versicherung, von Prof. A. Wagemann, Jena und Heidelberg, 1907—1913. (1871 S.) Graefe-Saemisch 2. Aufl.

h) Das Werk von Würdemann in Seattle.

Also 4 englische, 3 deutsche, 1 französisches Werk.

Das Buch von Würdemann ist recht vollständig, es enthält auch Kapitel über Verletzungen bei Augen-Operationen, bei dem Geburtsakte. Die erste Abteilung handelt von den Verletzungen im allgemeinen, die zweite von den Verletzungen der einzelnen Strukturen des Auges, die dritte von der gerichtlichen Medizin.

Sein Nachwort (vor dem Register) lautet „Forsan et haec olim meminisse juvabit (Horace)". Für die nächste Ausgabe empfiehlt es sich, dafür zu setzen: Virgil., Aen. I, 204.

3. Die Diagnostik mittelst der Röntgen-Strahlen in der inneren Medizin und den Grenzgebieten, mit Atlas typischer Aktinogramme, von Prof. Dr. Emil Grunmach, Direktor des Instituts für Untersuchung mit Röntgen-Strahlen in Berlin. Mit 10 Figuren im Text und 37 Tafeln. Leipzig und Berlin. Wilh. Engelmann.

Die Diagnostik mittelst der Röntgen-Strahlen gehört zu den Wundern der Neuzeit.

Das Werk von Prof. Grunmach beginnt mit einer Darstellung der Technik und geht dann sofort zu dem Teil über, der das lebhafteste Interesse aller, die Augenheilkunde wissenschaftlich betreiben, erregen muß, nämlich zu den durch dieses Verfahren erkennbaren Veränderung am und im Schädel.

Gehirn-Geschwülste lassen sich durch Röntgen-Strahlen nachweisen, wenn sie aus schwer zu durchstrahlenden, etwa kalkhaltigen Massen zusammengesetzt sind.

Außer diesen seltnen Fällen war es auch möglich, Geschwülste, die von der Augen- oder Highmors-Höhle ausgehen, durch deutliche, umschriebene Schatten-Unterschiede nachzuweisen.

Auf Gehirn-Geschwülste im Bereich des Hirn-Anhangs (Hypophysis) kann geschlossen werden, wenn sich Verbreiterungen, Vertiefungen oder Zerstörungen des Türkensattels feststellen lassen, ohne daß die Geschwulst selbst im Bild erscheint. Bei dem Turmschädel konnten so ausgeprägte, kennzeichnende Knochen-Veränderungen von Prof. Grunmach festgestellt werden, daß allein aus dem Röntgen-Befund die sichere Diagnose auf Turmschädel, zum Unterschied von den gutartigen Spitzköpfen stellen ließ. Der frühe Nachweis ist sehr wichtig, um dem Sehnerven-Leiden durch Operation vorbeugen zu können.

Ich schließe mit dem Wort, das die indischen Geometer ihren Figuren beischreiben: „Siehe"!

*4. Die Anaphylaxie in der Augenheilkunde, von Prof. Dr. Aurel v. Szily, I. Assist. an der Univ.-Augenklinik in Freiburg i. B. Ferd. Enke in Stuttgart. (317 S.)

5. Taschenbuch der Augenheilkunde für Ärzte und Studierende, von Prof. Dr. Curt Adam. Dritte vermehrte und verbesserte Auflage. Mit 71 Text-Abbildungen, 4 farbigen und 1 schwarzen Tafel. Urban & Schwarzenberg, Berlin und Wien, 1914. (395 S.)

Im Jahre 1909, S. 50, haben wir die erste Auflage dieses Werkes angezeigt und hervorgehoben, daß das handliche Werk durch die Fülle des Gebotenen überrascht. Es ist ein großer Trost, daß neben den ungeheuren Sammel-Werken unsrer Tage auch kurze Bücher erscheinen, für diejenigen, denen die kurze Darstellung genügt, und für jeden, wenn er im Drange der Geschäfte über einen wichtigen Gegenstand rasch sich unterrichten will. Dieser Vorzug ist dem Werke geblieben, trotz der Vermehrung des Inhalts (von 263 S. der ersten Auflage und 284 der zweiten auf 395 S. der dritten),

die sich besonders auf Differential-Diagnose und auf die Einstellungs-Bestimmung für die deutsche und österreichische Armee und Marine bezieht.

6. Ein dogmatischer Arzt des 4. Jahrh. v. Chr., von G. A. Gerhard in Czernowitz. Heidelberg 1913.

Papyrus-Fund. Behandelt Augenheilkunde. Für den Philologen interessant, für uns weniger, da wir aus den wenigen Bruchstücken keinen neuen Text-Inhalt gewinnen.

7. Maximilians-Heilungs-Anstalt für arme Augenkranke in Nürnberg, Rennweg Nr. 35. 100. Jahresbericht für das Jahr 1913.

Mitten im Kriege 1813 wurde die Anstalt — ähnlich wie die erste Englands 1905, — errichtet. Die Ärzte waren Dr. Kapfer bis 1847, Prof. Dr. v. Dietz bis 1877, sein Sohn Dr. Th. Dietz und seit 1898 Dr. Giulini. Kapfer hat 500 Star-Operationen ausgeführt und von seinen wissenschaftlichen Arbeiten einige den Jahresberichten beigefügt.

Im Laufe der hundert Jahre sind über 16000 Kranke in der Anstalt verpflegt und etwa 3000 an Star Erblindeten die Sehkraft wiedergegeben worden.

8. Jahresbericht über die Fortschritte und Leistungen im Gebiete der Ophthalmologie (Nagel, v. Michel) fortgesetzt von Prof. Dr. Paul Hethey, Berlin. 43. Jahrgang. 1913. Tübingen 1913. (1142 + 166 S.)

Gesellschaftsberichte.

1) Berliner Ophthalmologische Gesellschaft.

Vorsitzender: Herr Krückmann. Schriftführer: Herr Wertheim.

Sitzung vom 19. März 1914.

1) Herr Steindorff: Krankenvorstellung.

2) Herr Brückner: Krankenvorstellungen.

3) Bericht des Kassenführers.

4) Vorstandswahl: Der bisherige Vorstand wird wiedergewählt.

5) Herr Levinsohn demonstriert die histologischen Augen-Durchschnitte von 2 Affen, die durch täglich mehrstündige Horizontalstellung des Gesichts stark kurzsichtig geworden waren. Der erste Affe, der beim Beginn des Versuchs emmetropisch war, hatte nach 1 Jahre eine Kurzsichtigkeit von 7 und 9 D., der zweite erlangte nach 9 Monaten eine solche von 14 und 15 D., während er ursprünglich nur eine Myopie von 3 D. besaß. Gleichzeitig mit der Zunahme der Kurzsichtigkeit stellten sich ein kleiner temporaler Konus und eine nasale Supertraktion ein. Die Schnitte zeigen nun in äußerst charakteristischer Weise die bei myopischen Menschen-Augen bekannten histologischen Abweichungen: Starke Abschleifung der temporalen Kante des Sklerotikal-Kanals mit gleichzeitiger Erweiterung seines vorderen Eingangs, Retraktion der Lamina elastica chorioideae und des Pigmentepithels auf der temporalen, starke Supertraktion der letzteren auf der nasalen Seite, starke Schlängelung der Sehnervenfasern, besonders im Konusgebiete, Atrophie der Aderhaut am temporalen Sehnervenrande, Rarefaktion des Pigmentepithels am Papillenrande, besonders auf der temporalen Seite. Diese Veränderungen beweisen die absolute Unmöglichkeit der bisherigen Myopietheorien und sprechen einwandsfrei für die Richtigkeit der Theorie des Vortr., nach welcher das auslösende Moment für die Entstehung der Kurzsichtigkeit

in der Rumpf- und Kopfbeugung und der durch diese auf das Auge einwirkenden Schwerkraft gesucht werden muß.

6) Herr Levinsohn: Über Schulen bzw. Klassen für Schwachsichtige.

Trotz der umfangreichen Fürsorge, welche Staat und Kommune der heranwachsenden Jugend nach jeder Richtung hin zuteil werden lassen, geschieht für die schwachsichtigen Kinder zurzeit so gut wie nichts. Man hat sich daran gewöhnt, diese Kinder in Normalschulen unterzubringen, wo sie wegen ihres körperlichen Defekts überhaupt nicht oder nur schlecht vorwärts kommen, oder man steckt sie in Blindenschulen, wo sie auf den noch vorhandenen Seh-Rest Verzicht leisten und wie Blinde erzogen werden. Aus diesem Grunde hat der Vortr. auf dem Blindenlehrer-Kongreß in Hamburg 1907 unter Beleuchtung der in Frage kommenden Verhältnisse die Forderung aufgestellt, besondere Schulen, bzw. Klassen für Schwachsichtige einzurichten. Diese Ausführungen fanden damals nicht den richtigen Widerhall. Auch der Magistrat von Berlin, an den sich der Vortr. in dieser Angelegenheit wegen einer anzustellenden Enquete zum Zwecke eines statistischen Nachweises, der in den Normal- und Blinden-Schulen befindlichen stark schwachsichtigen Kinder gewandt hatte, erwiderte, daß ein Bedürfnis nicht vorliege. Desgleichen blieb ein Appell, den der Vortr. im Jahre 1910 in einem Vortragszyklus für soziale Medizin über Mitarbeit des Arztes an der Jugendfürsorge an die hierfür maßgebenden Faktoren gerichtet hatte, unbeachtet.

Auf dem Kongreß südwestdeutscher Augenärzte berichtet nun Redslob über eine seit 3 Jahren in Straßburg i. E. befindliche Schule für Schwachsichtige, die sich außerordentlich bewährt hat. Und ebenso vorzüglich sind die Resultate einer zweiten im Elsaß befindlichen Schule, nämlich in Mülhausen, von der Herr Kollege Weinberger dem Vortr. auf Anfrage mitteilte, daß die Schule als ein soziales, äußerst verdienstvolles Werk zu betrachten sei. Mit Rücksicht auf die praktischen Erfolge dieser Schulen ist der Vortr. um so mehr überzeugt, daß die Errichtung derselben für die größte Kommune Deutschlands nicht nur wünschenswert ist, sondern ein direktes Bedürfnis darstellt. Zunächst wird es sich empfehlen, statistisch festzustellen wie groß das Material ist, das in Berlin für diese Schulen, bzw. Klassen in Frage kommt. Nach den Beispielen von Mülhausen und Straßburg kann man sicher annehmen, daß sich dasselbe, selbst wenn man nicht über eine Sehschärfe von $^1/_{10}$ der Normalen hinausgeht, nicht als klein erweisen dürfte. Die Unterweisung in solchen Schulen wird sich ohne Schwierigkeit dem körperlichen Defekt der schwachsichtigen Kinder leicht anpassen lassen, insbesondere wird es empfehlenswert sein, die Unterrichtsmethoden der Maria Montessori zu übernehmen, bei der in äußerst praktischer Weise die Erlernung des Schreibens und Lesens neben dem Gesichtssinn durch den Tastsinn unterstützt wird.

7) Herr G. Abelsdorff demonstriert zu seinem wegen vorgeschrittener Zeit vertagten Vortrage „Über die Wirkung experimenteller Thorium X-Einspritzungen auf das Auge“ Kaninchen, bei welchen die Iris durch Einspritzung von Thorium X-Lösung in die Vorderkammer vollständig entfärbt war.

2) Ophthalmologische Gesellschaft in Wien.

Sitzung vom 11. Mai 1914.

O. Bergmeister stellt einen 27jährigen Bier-Abtrager vor, der im Juli 1913 Lues akquiriert hatte und 15 Enesol- und 10 Quecksilberöl-Injektionen bekommen hatte. Am 23. April 1914 stellte er sich wegen einer seit 14 Tagen bestehenden Schwellung der Oberlider vor; wegen eines angeblichen Gerstenkornes war vor 6 Tagen am linken Auge ein Einschnitt ins obere Lid gemacht worden. Es bestand hochgradige, pralle Schwellung, livide Verfärbung der Lider, deutliche Verdickung, besonders beider Tarsi, blaurote Verfärbung der Bindehaut, an der Inzisionsstelle am Lidrand des linken Oberlides ein speckig belegter, trichterförmiger Defekt, die Wimpern zum Teil ausgefallen. Am linken Auge findet sich außerdem eine Iritis mit Präzipitaten und Papelbildung an der Iriswurzel. Am Stamme ein rupiaähnliches Syphilid. Wassermann negativ. Bei der Aufnahme des Patienten bestand leichtes Fieber. Nach zwei Neosalvarsan-Injektionen von 0, 3, 15, Inunktionen und Jodkali bedeutende Besserung.

O. Lerperger: Angeborene Retraktion des Bulbus. Ein 25jähriger Patient hält seinen Kopf stark nach rechts gedreht und etwas nach rechts geneigt. Die rechte Gesichtshälfte ist kleiner, als die linke, das Jochbein tritt zurück, die Augenbraue steht tiefer, der Orbitaleingang ist kleiner. Bei geradeaus gerichtetem Blick steht das rechte Auge in 20° Konvergenz, die Lidspalte ist enger, als die linke, auch um 2 mm kürzer. Die Abduktion des rechten Auges beträgt nur 5°, die Adduktion 10°. Die vertikalen Bewegungen sind in der medialen Lidspaltenhälfte nur wenig, in der temporalen stark beschränkt. Bei versuchter Adduktion tritt der Bulbus 3 bis 4 mm in die Orbita zurück, wird gleichzeitig etwas gehoben oder gesenkt. Bei versuchter Abduktion tritt der Bulbus etwas vor und die bei Adduktion verengte Lidspalte wird weiter, als die der andren Seite. Es besteht dabei trotzdem noch ein Enophthalmus von etwa 2 mm. Beim Blick nach rechts und geradeaus besteht ein den Patienten stark belästigender Nystagmus, der beim Blick nach links fast ganz verschwindet und zum größten Teil die schiefe Kopfhaltung bedingt.

Im Dunkelzimmer gleichnamige Doppelbilder, manchmal mit Höhendistanz; sie treten nur auf, wenn das farbige Glas vor dem weniger sehtüchtigen rechten Auge gehalten wird. Bulbi äußerlich normal, nur ist die rechte Pupille bei intendierter Abduktion etwas enger, als die linke. Beider Augen Fundus normal. Rechtes Auge S = 0,3, linkes Auge S = 1,0. Bei geeigneter Kopfhaltung scheint der binokulare Sehakt zeitweilig vorhanden zu sein. Bei passiver Bewegung besteht ein deutlicher Widerstand, doch kann der Bulbus, ohne Retraktion zu zeigen, $^1/_3$ Hornhautbreite nach außen und etwas mehr nach innen gezogen werden. Der Rectus externus scheint durch ein etwas elastisches, straffes Band ersetzt zu sein; der Rectus internus dürfte sich weit rückwärts inserieren oder ein Muskelbündel abgeben, das sich hinter dem Äquator ansetzt. In der Literatur sind 40 Fälle bekannt, die meist angeboren sind; nur ein Fall ist infolge einer Verletzung entstanden.

E. Bachstez stellt eine 67jährige Frau vor, die vor 7 Jahren am rechten amblyopischen und schielenden Auge wegen Katarakt operiert worden

war. In der Pupille befindet sich ein membranöser Nachstar mit einer Lücke außen-unten. Oberhalb dieser Lücke hängt an einer gewundenen Membran ein ovales Linsenstückchen von 2 mm Durchmesser. Am äußeren, unteren und inneren Rand bestehen dieselben optischen Phänomene, wie am normalen Linsenrande.

E. Fuchs: Eine solche Erscheinung ist keineswegs selten am Rande des Nachstares, wenn unten die Zonula gerissen ist und der Rand in der Pupille sichtbar wird.

J. Meller glaubt, daß die Patientin diszindiert worden ist.

H. Lauber stellt einen 18jährigen Burschen vor, dessen linke Gesichtshälfte etwas kleiner ist, als die rechte. Beide Augen besitzen normales Aussehen und normalen ophthalmoskopischen Befund. Das linke Auge liegt um etwa 1 mm tiefer in der Orbita, als das rechte Auge. Es steht in der Mittellinie der Lidspalte, kann nicht abduziert werden, tritt aber beim Versuch dieser Bewegung etwas nach vorn bei gleichzeitiger Erweiterung der Lidspalte. Die Adduktion ist nicht beschränkt, doch entseht bei ihrer Ausführung eine Retraktion des Bulbus um etwa 2 mm mit gleichzeitiger leichter Hebung und Verengeräng der Lidspalte.

Lauber zeigt ferner eine 32jährige Frau, die am 11. März d. J. einen heftigen Schlag mit einem großen Eisenhaken gegen die linke obere Orbitalwand erlitten hat. Anfangs bestand Suffusion und Schwellung der Lider. Als der Vortr. die Patientin zum ersten Male sah (3 Wochen nach der Verletzung), fand sich noch leichte Schwellung der Weichteile am Orbitalrande, ebenso wie leichte Verdickung des Knochens, der auch leicht druckschmerzhaft war. Der Bulbus liegt um etwa 1 mm tiefer in der Orbita, als der rechte; er steht bei geradeaus gerichtetem Blicke in geringer Adduktionsstellung. Die Abduktion, die anfangs vollständig aufgehoben war, ist im Ausmaße von etwa 2 mm möglich, wobei sich eine ungefähr 2 mm betragende Retraktion zeigt. Eine minimale Retraktion zeigt sich auch bei der im normalen Umfang möglichen Adduktion. Die Hebung ist in geringem Grade, die Senkung etwas stärker behindert. Es bestehen der Beweglichkeitsbeschränkung entsprechende Doppelbilder, die die Patientin stark belästigen. Sehschärfe (geringer Astigmatismus) ebenso wie am rechten Auge fast normal; Fundus normal. Es ist dies der zweite bekannt werdende Fall einer durch Verletzung entstandenen Retraktions-Bewegung. Der erste Fall ist von Dibbelt veröffentlicht worden.

Lauber demonstriert noch einen dritten Fall, den er in der Zeitschrift für Augenheilkunde im XVIII. Band veröffentlicht hat. Er betrifft eine Retraktions-Bewegung infolge narbiger Fixation der Bulbi an die nasale Orbitalwand nach luetischer Nekrose des Knochens.

Die erworbenen Fälle sind nicht so sehr selten. Lauber hat schon 5 oder 6 selbst gesehen. Es ist nicht notwendig, wie es Lerperger tut, eine abnorme Insertion des Rectus internus zu postulieren; die Hauptsache ist die Verlegung des Drehungspunktes des Auges aus dem Zentrum nach hinten. Es erfolgt dann eine Scharnier-Bewegung, welche die Retraktion zur Folge hat.

Lerperger: Das Ausbleiben der Retraktion bei passiver Bewegung ist nur durch die abnorme Insertion des Rectus medialis zu erklären.

J. Urmetzer stellt eine 14jährige Patientin vor mit starker Rötung

der Lidränder, Fehlen der Cilien und leichtem Ektropium des unteren Lides. Die Lider können nicht vollständig geschlossen werden; im Schlafe ist die Lidspalte etwa 3 mm offen. Es bestehen keine Narben der Lidhaut. Die Lider sind im gespannten Zustande kaum länger, als im ungespannten. Es handelt sich nicht etwa um die Folgen einer Blepharitis ulcerosa. Es besteht eine angeborene Kürze der Lider, infolge derer die Lidränder austrocknen und nicht genügend eingefettet werden. Therapie: Auflegen von Streifen mit weißer Präzipitatsalbe über Nacht auf die Lider.

J. Keller stellt eine Patientin vor, die sich vor einigen Tagen das rechte Auge gerieben hatte, worauf sie einen Nebel bemerkte. Die Angehörigen sahen einen Blutstropfen in der Pupille. Bei der ersten Untersuchung war von einer Blutung nichts zu sehen, am nächsten Tage sah man ein kleines Blutgerinnsel, das am unteren Ende eines vom kleinen Iriskreis die Pupille überbrückenden grauen Fadens (augenscheinlich dem Reste einer fötalen Pupillenmembran) in der Vorderkammer lag. Am nächsten Tage konnte man erkennen, daß der obere Teil des Fadens rot war. Dieser Faden stellt wohl ein feines Blutgefäß als Rest der fötalen Pupillarmembran dar. In der zugänglichen Literatur war ein ähnlicher Fall nicht zu finden.

O. Lerperger zeigt einen Fall von tonischer Reaktion der Pupille und des Ciliarmuskels. Ein 32jähriger Patient klagt über seit 5 Jahren bestehende Beschwerden beim Lesen, besonders wenn er das rechte Auge allein benutzt. Es vergehen mehrere Sekunden, bevor er deutlich lesen kann, und beim Aufblicken vom Drucke dauert es wieder einige Zeit, bevor er in der Ferne deutlich sieht. Manchmal spontan auftretende Kopfschmerzen treten dabei auf, ebenso ziehende Schmerzen im Auge. Bei Alkoholgenuß treten die Schmerzen spontan auf, und dabei ist die Pupille maximal verengt. Lues negiert. Wassermann negativ. Rechtes Auge S = 0,9 (— 1,5 D. sph. ⊃ — 1,0 D. cyl. 180); linkes Auge S = 1,0 (— 5,5 D. sph.). Die linke Pupille ist bei mittlerer Beleuchtung 3 mm weit, rund normal reagierend. Die rechte Pupille hat einen Durchmesser von $5-5^1/_2$ mm, ist oval mit der längeren Achse von nasal oben nach temporal unten. Sphinkter, besonders in der unteren Hälfte, deutlich atrophisch, ebenso die Pupillarzone. Keine direkte oder konsensuelle Lichtreaktion. Nach einem Aufenthalt von mehreren Minuten im Dunkelzimmer reagiert die Pupille, indem sie sich um 1 mm verengt. Bei Fixation kleiner Gegenstände in der Nähe verengt sich die Pupille im Verlaufe von 17—20 Sekunden auf 1,5 mm, wobei Schmerzen im Auge auftreten. Sie bleibt einige Sekunden kontrahiert, erweitert sich dann im Verlauf von 45—75 Sekunden auf ihre gewöhnliche Weite, wobei die Schmerzen schwinden. Gleich verhält sich die Akkommodation: liest Patient mit dem rechten Auge allein, so sieht er den Druck erst in 2 bis 3 Sekunden deutlich; die Pupille wird 3 mm weit. Hört der Patient zu lesen auf, so vergehen 17—20 Sekunden, bevor der Patient deutlich in der Ferne sieht. Bei Lidschluß verengt sich die Pupille im Laufe von 4 Sekunden auf 4 mm. Homatropin erweitert die Pupille maximal, Pilocarpin verengt sie auf 2 mm. Es bestehen Zeichen beginnender Tabes. In den Fällen von Nonne, Saenger, Roemheld, Markus I, Rothmann, Axenfeld bestand nur tonische Reaktion der Pupille; in den Fällen von Markus II, Straßburger, Rönne, Dimmer war der Ciliarmuskel auch beteiligt.

Journal-Übersicht.

I. A. v. Graefe's Archiv für Ophthalmologie. LXXXVI, 1.

1) **Über Hyalitis und Cyclitis,** von Prof. M. Straub in Amsterdam.

Augen, welche eine Infektion des Glaskörpers erlitten haben, zeigen neben der Infiltration des Glaskörpers besonders Infiltration der Kapillarschicht der Aderhaut und der entsprechenden Schicht des Ciliarkörpers. Die peripheren Schichten der Uvea sind nahezu frei. Dagegen können bei sympathischer Ophthalmie alle Schichten der Chorioidea infiltriert, Netzhaut und Glaskörper jedoch frei sein. Beobachtungen und Versuche führen zu der Annahme, daß Entzündungen infolge von Infektion der Aderhaut und Entzündungen infolge von Infektion des Glaskörpers streng zu unterscheiden sind. Ist der Glaskörper infiziert, so liefern nur die Aderhautgefäße dem gefäßlosen Gewebe das Exsudat.

Impfungen des Glaskörpers mit Sporen von Aspergillus fumigatus sind sehr geeignet, das Krankheitsbild der Hyalitis hervorzurufen. Die im Glaskörper befindlichen Schimmelpilze rufen durch Chemotaxis eine Entzündung aller Teile des Auges hervor und locken die Abwehrmittel des Körpers, Serum und Leukocyten, an. Das Volumen des Augapfels nimmt beträchtlich zu. Die Kapillarschichten der Gefäßhaut und der Ciliarfortsätze infiltrieren sich mit Leukocyten. Da die Limitans der Aderhaut, solange sie unverletzt ist, keine Zellen durchläßt, so müssen die in den Glaskörper eingedrungenen Leukozyten zunächst aus dem Ciliarkörper stammen, dessen pars plana eine besondere Bedeutung für die Ernährung des Glaskörpers zugeschrieben wird. Die Infiltration der Gefäßhaut darf ebensowenig als Entzündung angesehen werden, wie wir bei zentraler Keratitis die Hyperämie des Randgefäßnetzes als Randkeratitis bezeichnen. Das vordringende Exsudat ruft kleine Abhebungen der Netzhaut und größere Abhebungen der Hyaloiden hervor. Auf der Hornhaut bildet sich ein dichtes oberflächliches Gefäßnetz, welches von allen Seiten bis nahe an die Mitte hinanreicht und nie ganz verschwindet. Später verkleinert sich der Augapfel in seinem hinteren Teile und die Netzhaut wird nekrotisch. Diese Nekrose ist bei infizierten menschlichen Augen schwächer entwickelt, da die Infektions-Erreger weniger zahlreich zu sein pflegen. Beim Experiment werden die Krankheits-Erreger in den Glaskörper selbst eingeführt. In den klinischen Fällen sind die Bakterien überall gleich verteilt, finden aber in den an Abwehrstoffen reichen Geweben einen weniger geeigneten Nährboden, als in dem widerstandslosen Glaskörper.

Die schweren Formen der klinischen Hyalitis sind unter dem Namen „Panophthalmie“ und „metastatische Ophthalmie“ bekannt. Verf. nennt sie Hyalitis traumatica und Hyalitis metastatica. Sie verhalten sich anatomisch, wie die experimentelle Hyalitis. Die leichteren Fälle von klinischer traumatischer Hyalitis führen verschiedene Namen. Hierher gehören die Fälle, welche Schirmer „Uveitis fibrinosa mit Glaskörperabszeß“ nannte, und für die er eine konservative Behandlung empfahl. Sie unterscheiden sich schon durch die bessere Prognose vor der sympathischen Uveitis und stimmen anatomisch mit der experimentell erzeugten Hyalitis überein. Auch die von Wagenmann beschriebenen Fälle von Glaskörper-Infektion, welche durch eine vordere Synechie hindurch erfolgen, sind dieser Gruppe einzureihen. Die leichten Fälle von metastatischer Hyalitis gehen manchmal in Genesung über, führen aber zum Teil rasch zur Netzhaut-Ablösung. Sie sind

im ganzen selten und können unter den Erscheinungen einer exsudativen Iritis auftreten, bei der eine graue Fibrinmasse im Glaskörper sichtbar ist und als letzte Krankheits-Erscheinung schwindet. In anderen Fällen wird das Auge rasch reizfrei, aber infolge von Netzhaut-Ablösung weich, die Pupille weit. Hinter der Linse liegt eine grauweiße Masse. Von der pars plana des Ciliarkörpers dringen Gefäße in den Glaskörper, und es entwickelt sich junges Bindegewebe, welches später schrumpft. Solche Fälle sind als Pseudogliom beschrieben worden.

In einer dritten Gruppe von Fällen sieht man ein beträchtliches Exsudat von Fibrin in der vorderen Kammer und starke Erhöhung des intraokularen Druckes. Trotzdem ist Atropin geboten, und nach Aufsaugung des Exsudates in der vorderen Kammer und Erweiterung der Pupille wird ein massenhaftes Glaskörper-Exsudat sichtbar, dessen Resorption mehrere Monate erfordert. Ist der Glaskörper genügend klar geworden, so findet man eine Papillitis. Die Netzhaut wird nicht abgehoben. Ätiologisch kommt Influenza, aber auch Meningitis in Betracht.

Die grundsätzliche Unterscheidung von Hyalitis und Uveitis scheint zu fordern, daß bei der echten Cyclitis der Glaskörper frei bleibt. Das ist nicht der Fall, und die Veränderungen des Glaskörpers können sogar mehr in die Erscheinung treten als die Cyclitis. Es handelt sich um eine kollaterale toxische Hyalitis. Die vom Ciliarkörper ausgehenden Toxime nehmen ihren Weg durch den Glaskörper und locken Zellen an. Auch kann eine länger dauernde Cyclitis die Bildung von Gefäßen und Bindegewebe im Glaskörper hervorrufen. Bei stark entwickelten Cyclitis-Membranen sieht man, daß der subhyaloideale Raum zunimmt und der Glaskörper schrumpft.

Verf. bestätigt, daß Cyclitis häufig auf Tuberkulose beruht, und daß das höhere Alter keineswegs vor tuberkulösen Erkrankungen schützt.

Die bekannten Symptome der Cyclitis sind nicht immer sämtlich vorhanden, aber auf etwa 3 darf man in jedem Falle rechnen. Beschläge der M. Descemeti kommen sehr häufig vor, finden sich aber auch bei andren Erkrankungen und beweisen nicht, daß eine Infektion stattgefunden hatte. Reine Cyclitis-Fälle ohne Beteiligung der Iris sind nicht ganz selten; und noch häufiger beobachtet man, daß im späteren Stadium der Erkrankung anfangs vorhandene Irisveränderungen auffallend zurücktreten. An der Linse bilden sich auf der vorderen und auch hinteren Kapsel Niederschläge. Schwellung des Ciliarkörpers bewirkt eine Entspannung der Zonula und dadurch funktionelle Myopie. Endlich entwickelt sich in einer Reihe von Fällen Star, der aber nicht immer progressiv ist. Tritt völlige Trübung der Linse ein, so soll man möglichst mit der Kapsel extrahieren und darf dieses Verfahren um so eher wagen, als infolge von Bindegewebs-Strängen im vorderen Teile des Glaskörpers Vorfall desselben selten ist. Glaskörper-Trübungen werden in der größeren Hälfte der Fälle gefunden. Glaskörperstaub genügt an sich für die Diagnose nicht. Er ist das Zeichen einer kollateralen Hyalitis und kann entzündliche Prozesse der Aderhaut und Netzhaut begleiten. Am Sehnerven sieht man Schlängelung der Venen und durch Toxine hervorgerufene kollaterale Neuritis. Der Augendruck kann herabgesetzt, normal und erhöht sein. In etwa $^1/_4$ der Fälle des Verf.'s war die Erhöhung durch die Cyclitis selbst bedingt. Man erkennt diese Fälle meistens erst nach längerer Beobachtung und aus der heilsamen Wirkung des Atropins. Denn das Atropin ist das wirksame Mittel, und man muß die begreifliche Scheu vor einem Mydriaticum überwinden. Subkonjunktivale Injektionen von 2 $^0/_0$ Kochsalzlösung erhöhen

die Verträglichkeit des Atropins. Daneben gibt es Fälle, in denen nach abgelaufener Cyclitis, auch ohne daß zahlreiche hintere Synechien vorliegen, wegen Drucksteigerung iridektomiert werden muß.

---

2) **Zur Frage der Glaskörper-Immunität,** von Privatdozent Dr. O. Kuffler in Gießen.

Bei aktiv und passiv hoch immunisierten Tieren können Antikörper, wenn auch in sehr geringer Menge, in dem Glaskörper nicht gereizter Augen übergehen. Für einwandfrei erwiesen darf das Übertreten von Bakteriolysinen und Antitoxinen in den Glaskörper gelten. Wenn der Nachweis von Präzipitinen und der Komplementbindungs-Reaktion nicht gelang, so liegt das vielleicht daran, daß die Menge der Stoffe zu gering war. Agglutinine und Hämolysine zeigten sich nur im Glaskörper solcher Tiere, deren Serum einen besonders hohen Titer aufwies, so daß es sich wahrscheinlich nicht um Normal-Agglutinine bzw. Hämolysine handelte.

---

3) **Über Sampsons graphische Ableitung der Abbildungs-Konstanten und ihre Anwendung auf die Fernrohr-Brille,** von Dr. H. Erggelet, Assistenten der Universitäts-Augenklinik zu Jena.

Der Inhalt der Arbeit läßt sich ohne Zeichnungen und Formeln nicht verständlich wiedergeben.

---

4) **Die vitale Färbung mit Trypanblau am Auge,** von Dr. O. Schnaudigel in Frankfurt a. M.

Verf. benutzte Trypanblau extra (Casella & Co., Frankfurt a. M.) und injizierte 0,10 pro Kilogr. Körpergewicht. Ob subkutan, intraperitoneal oder intravenös einverleibt wird, macht keinen Unterschied. Die bequemste Methode ist die intraperitoneale, die rascheste Wirkung wird mit der intravenösen erzielt. Die Injektionen wurden dreimal mit wöchentlichen Pausen gemacht. Auch im Auge steigern pathologische Prozesse (Entzündungen) die Färbung außerordentlich.

Das Kammerwasser zeigt eine sehr zarte blaue Färbung; dagegen ist das Kammerwasser, welches sich nach der Punktion der vorderen Kammer wieder ansammelt, schön blau gefärbt. Die Iris ist farblos, aber deutlich blau, wenn das Auge nach jeder Injektion punktiert wurde. Der Ciliarkörper ist sattblau, seine Ausläufer zur Iris und Aderhaut verlaufen wie tiefblaue Spitzen nach vorn und hinten. Die Hornhaut erscheint fein blau, die Lederhaut stärker gefärbt. Sehnerv, Netzhaut, Linse und Glaskörper bleiben ungefärbt.

Pyrrolzellen mit der charakteristischen Granulafärbung fehlen nur in der Hornhaut — mit Ausnahme der Limbuszone —, in der Retina und im Sehnerven-Parenchym. Tiefblau ist der Limbusbezirk, hauptsächlich durch die dunkel gefärbten Granula Tausender von Pyrrolzellen. Die Epithelzellen des Corp. ciliare färben sich nur bei besonderer Präparation sehr schwach blau, die Färbung wird aber deutlicher, wenn vorher punktiert war. Dagegen ist aller Raum innerhalb der Epithelzellen des Corp. ciliare blau gefärbt, und in ihm liegen kräftig tingierte Pyrrolzellen. Die Tatsache, daß die Iris sich zunächst nicht färbt, und erst dann, wenn sie nach Punktionen von tiefblauer Flüssigkeit umgeben ist, Färbung annimmt, spricht für die Ansicht, daß dem Ciliarkörper wenigstens vorwiegend die Absonderung des Kammerwassers zufällt.

Die Pyrrolzellen sind mit Wanderungsvermögen ausgestattete Bindegewebszellen, und man hat die Granula als lebende Organe des Zellindividuums angesprochen, die den Zellen die Bedeutung von Umsatzstellen des Stoffwechsels verleihen. Ihre Anwesenheit im Ciliarkörper stützt die Vermutung, daß er ein spezifisches Stoffwechsel-Organ des Augapfels ist. Die Pyrrolzellen des Ciliarkörpers binden in ihren Granulis das ihnen durch den Saftstrom zugeführte Trypanblau in hervorragendem Maße und zeigen im Gegensatz zu den meisten übrigen Pyrrolzellen sehr bald Zerfallserscheinungen. Sie zeichnen sich durch deutliche Färbung des Kerns mit Nucleolus aus und zeigen gerade hier sehr verschiedene Formen. Die Epithelzellen bläuen sich etwas, weil sie den Farbstoff weitergeben, enthalten aber nie Granula.

---

5) **Über einen Fall von Hydrophthalmus mit vorderer Synechie und Fehlen der Linse,** von Wilh. Schlaefke jun. in Kassel. (Aus der Univ.-Augenklinik zu Rostock.)

Einseitiger Buphthalmus bei einem 13jährigen Kinde. Die Mitte der Hornhaut war in größerer Ausdehnung getrübt und breit mit der Iris verwachsen. Die Membr. Descemeti fehlte in diesem Bezirke vollständig. Nichts deutete auf eine frühere Perforation hin. In der Hornhaut lagen unter dem Epithel eigentümliche konkrement-artige Massen. Von dem Schlemm'schen Kanal waren nur Spuren vorhanden, und die Linse fehlte gänzlich. In der vorderen Synechie waren größere Blutungen jedenfalls frisch, andere Veränderungen dagegen zweifellos älteren Datums. Hierher gehören Muskelbündel, welche mit ihrer Längsachse senkrecht zur Hornhaut gerichtet waren, und Pigmentzellen, welche dadurch an atypische differenzierte Ciliarfortsätze erinnerten, daß zwischen den Pigmentzügen ein Gewebe lag, welches sich mit van Gieson leuchtend rot färbte.

Es handelt sich nach Verf. um einen Entwicklungsfehler. Das Mesoderm differenzierte sich mangelhaft, weil eine abnorme Differenzierung des Epithels im Hornhautscheitel bewirkte, daß überhaupt keine Linse abgeschnürt wurde oder vielleicht rudimentäre Linsenreste in der Hornhaut zurückblieben. Für die Entstehung des Buphthalmus wird das fast vollständige Fehlen des Schlemm'schen Kanals von entscheidender Bedeutung sein.

---

6) **Der Apparat von Golgi-Kopsch und die intrazellulären Einschlußkörper. — Ein Beitrag zur Histologie der Bindehaut-Epithelien und des trachomatösen Follikels,** von Dozent Dr. Viktor Reis und Dr. Karoline Reis in Lemberg.

In den Epithelzellen und im subepithelialen Gewebe der normalen und trachomatösen Bindehaut wie auch in den Zellen der Follikel wurde ein Netzapparat als normaler Bestandteil des Zellprotoplasmas festgestellt. Der Apparat erinnert an intrazelluläre Einschlußkörper (Trachom-Körperchen). Bei den Untersuchungen kamen die Versilberungs-Methode von Golgi, die Osmierungs-Methode von Kopsch und Sjövall und die sehr brauchbare Modifikation von Weigl (Fixierung in Sublimat-Osmiumsäure) zur Anwendung. Mit anderen Färbemethoden ist der Nachweis weniger sicher. Wenn die für pathologisch geltenden Einschlußkörper normale Zellbestandteile sind, so erklärt sich, daß sie keineswegs nur beim Trachom vorkommen.

---

7) **Über familiären Mikrophthalmus congenitus bei 8 von 14 Geschwistern,** von Dr. O. Stuelp in Mühlheim a. d. Ruhr.

Von 14 Geschwistern einer Generation zeigten 8 angeborenen Mikrophthalmus hohen und höchsten Grades. Die Kindersterblichkeit war in der Familie auffallend groß und beruhte vielleicht auf denselben Ursachen, welche den Mikrophthalmus hervorriefen. (Potatorium? latente Lues? des Vaters). Für Lues des Vaters sprachen keine zwingenden Gründe, aber doch gewisse Anzeichen. Befund und Anamnese deuteten darauf hin, daß es sich mit größerer Wahrscheinlichkeit um eine intrauterin abgelaufene Uveitis mit nachfolgender Phthisis bulbi ant., als um Bildungsfehler handelte.

---

8) **Über „Spontanheilung" von Glioma retinae,** von Dr. Berta Lindenfeld, Volontär-Assistentin an der Univ.-Augenklinik des Hofrates Prof. E. Fuchs in Wien.

Ein 4jähriges Kind hatte rechts ein typisches, durch mikroskopische Untersuchung festgestelltes Gliom. Der Augapfel war durchbrochen und eine Geschwulst von der Größe einer Kinderfaust nach außen gewuchert, der Sehnerv erkrankt, von Gliomknoten umgeben. Der linke Augapfel hatte früher weißen Reflex aus der Tiefe gezeigt und war nach einer vorübergehenden mit Schmerzen verbundenen Vergrößerung geschrumpft. Das Innere des Augapfels war von einer bindegewebigen Schwarte angefüllt, welche größere und kleinere Knochenstücke, zum Teil mit Haversi'schen Kanälchen zeigten. Von den inneren Häuten war die Netzhaut ganz zugrunde gegangen, während von den anderen Gebilden noch Spuren nachgewiesen werden konnten. Lebende Gliomzellen fehlten gänzlich. Der Sehnerv zeigte hochgradige Atrophie.

---

9) **Über einige okulare Erscheinungen der Facialislähmung und ihre prognostische Bedeutung,** von Dr. A. Dutoit in Montreux.

Ein Radfahrer wurde bei einem Zusammenstoß mit einem Automobil heftig zu Boden geschleudert und vollkommen bewußtlos aufgehoben. Aus dem linken Ohre floß Blut, und bald zeigte sich eine linksseitige Facialislähmung, die unter Anwendung täglicher vor dem Spiegel angestellter methodischer Übungen nach Monaten heilte.

In der ersten Zeit gelang der Lidschluß nur dann, wenn der Kranke den Augapfel nach auswärts drehte. Später brauchte die Auswärtswendung nur angedeutet zu werden, und schließlich genügte der bloße Gedanke an die Blickrichtung nach außen.

Wenn der Abducens einen Willensimpuls erhält, so gibt der Oculomotorius seinem Antagonisten nach. In gleicher Weise antwortet der Levator palpebr. sup. als Antagonist des gleichzeitig erregten Orbicularis (Facialis) mit einer passiven Erschlaffung. Das Verhalten der Muskelgruppen ist für die Prognose verwertbar. Zeigt sich Unabhängigkeit des Lidschlusses von der Auswärtswendung des Auges, so ist der Schluß auf Besserung der Facialislähmung berechtigt.

Versuchte der Kranke ohne besondere Blickrichtung die Lider zu schließen, so trat eine unwillkürliche Hebung des Auges ein. Das Auge der nicht gelähmten Seite machte diese Bewegung nicht mit.

Jede Erregung im Gebiete des gelähmten Facialis mindert den Tonus im Gebiete des Oculomotorius. Die Hebung des Augapfels stellt keine aktive Bewegung dar, sondern erfolgt, weil der Augapfel nach Schwund des Muskeltonus seine natürliche Ruhelage einnimmt.

Wenn Kranke, welche an Facialislähmung leiden, beim Lachreiz nur die Augen schließen, oder beim Versuche, die Lider zu schließen, nur den Mund-

winkel der gelähmten Seite heben, so zeigt das die Leitungsfähigkeit der betreffenden Nervenfasern an.

Das Trommelfell des linken Ohres war zerrissen, das Gehör erhalten, aber schmerzhaft. Die Erscheinung beruht auf Lähmung des Steigbügel- und Hammer-Muskels. Diese Lähmung bewirkt auch das sog. Muskelknistern. Da der Muskel gelähmt ist, so kann das Knistern schwerlich, wie angenommen wurde, folge von Bewegungen des Steigbügel-Muskels sein. Verf. vermutet, daß der Steigbügel, weil die regelnden Bewegungen des Muskels fortfallen, den Schwankungen der Labyrinth-Flüssigkeit nachgibt. Dadurch werden die Cochlearis-Fasern gereizt und subjektive Geräusche ausgelöst.

---

10) **Naevus pigmentosus und Naevus vasculosus der Iris,** von Prof. Dr. Ernst Fuchs.

Der Naevus pigmentosus hat seinen Sitz in der vorderen Grenzschicht und scheint nur bei heller Iris vorzukommen. Wenn ähnliche Gebilde in dunklen Regenbogenhäuten auftreten, so werden sie nicht bemerkt. Im Bereiche des Naevus ist die Grenzschicht durch Anhäufung größerer Kernmengen verdickt und gleichzeitig stark pigmentiert. Das Pigment kann ausnahmsweise fehlen, so daß unpigmentierte Naevi entstehen. Zwischen den dicht stehenden Kernen liegt eine schwach färbbare Zwischensubstanz, die vermutlich aus den aneinander gedrängten Protoblasma-Leibern der Zellen gebildet wird. Die vordere Fläche ist ziemlich glatt und trägt einzelne stehende Kerne der Endothelzellen. Nach hinten fehlt eine scharfe Begrenzung, und man sieht, daß pigmentierte Zellfortsätze sich in das Stroma der Iris hineinerstrecken. Der Naevus ist gleichsam eine Insel stark pigmentierter, aber sonst normaler Iris innerhalb einer wenig pigmentierten Iris und entspricht fleckenweißer Hautpigmentierung. (Schecken).

Dagegen ist der Naevus vasculosus eine pathologische Neubildung. Eine Verdichtung des Gewebes liegt vorwiegend im Sphinkter-Teil und zwar vor und hinter dem Sphinkter. Das verdichtete Gewebe kann dem Sphinkter vorlagern, und die vorn und hinten liegenden Abschnitte treten nicht selten miteinander in Verbindung, so daß sie die Sphinkterbündel auseinander drängen. Die Gewebsverdichtung pflegt am peripheren Rande des Sphinkters am stärksten zu sein, kann ihn auch überragen, setzt sich aber scharf gegen das Iris-Stroma ab. Wenn sie den ganzen Umkreis des Sphinkters einnimmt, so ist sie doch nicht überall gleich mächtig. Das Gewebe besteht aus einer kollagenen Grundsubstanz, welche sich mit Eosin ziemlich stark färbt und große Kerne enthält. Die Kerne sind 2 bis 3 mal größer als die Kerne der Chromatophoren und haben kein färbbares Protoplasma. Hinter dem Sphinkter liegen manchmal große plumpe Pigmentzellen, welche aus dem retinalen Irisepithel stammen. Einzeln ist eine alveoläre Struktur angedeutet. Gefäße sind stellenweise nicht nachweisbar, finden sich aber an anderen Stellen viel zahlreicher, als in der normalen Iris, und fallen dadurch auf, daß ihnen die mächtige Adventitia der Irisgefäße fehlt. Eine eigene Wandung ist hier und da höchstens angedeutet. Ähnliche Gefäße ohne besondere Wandung finden sich einzeln auch außerhalb der eigentlichen Geschwulst in verdicktem Gewebe mit großen Kernen eingebettet. Vermutlich besteht ein Zusammenhang zwischen der Entwicklung der Gefäße und des sie umgebenden Gewebes. Das abnorme Gewebe gehört dem mittleren Keimblatt an und bildet niemals größere Geschwülste.

Verf. erklärt die Entwicklung der Iris-Angiome so: Abnorm zahlreiche

Kapillaren bilden durch Wucherung ihres Endothels ein Zwischengewebe, ein Stroma, in welchem die Gefäßlichtungen liegen. Eine angeborene Anlage dürfte vorauszusetzen sein.

In der Iris kommt auch reine Neubildung von Gefäßen vor. In einem Falle waren größere Gefäßkonvolute diffus über die Iris verbreitet. Das Lumen der Gefäße war vergrößert, die Wand bestand aus dem Endothel und einer sehr dünnen Bindegewebslage, während die Adventitia fehlte.

---

11) Weitere Mitteilungen über die Palliativ-Operationen, speziell den Balkenstich bei der Stauungspapille, von Prof. E. v. Hippel in Halle a. S. unter Mitwirkung von Dr. Goldblatt in Lodz (früher Halle).

In der 1913 erschienenen Monographie: „Behandlung der angeborenen und erworbenen Gehirnkrankheiten mit Hilfe des Balkenstiches, von Anton und v. Bramann", findet sich ein erheblicher Teil der auch von v. H. und G. beobachteten Fälle. Die Kranken-Geschichten sind in der vorliegenden Arbeit im Auszuge, unter besonderer Berücksichtigung des Einflusses der Operation auf die Stauungspapille, neben anderen Beobachtungen wiedergegeben.

Der Balkenstich ist ein relativ kleiner Eingriff, der in der Regel nur örtliche Anästhesie erfordert. Der günstige Einfluß auf die allgemeinen Symptome: Kopfschmerz, Schwindel, Erbrechen, Somnolenz ist in den meisten Fällen so deutlich, daß nicht der geringste Zweifel darüber bestehen kann, daß die Operation im allgemeinen imstande ist, eine sehr erhebliche Druckentlastung herbeizuführen.

Unter den 36 Fällen, deren Krankengeschichten mitgeteilt werden, sind 23, bei denen ein gutes, wenigstens brauchbares Sehvermögen bestand, bei den übrigen 13 war die Sehschärfe gering. Eine Zusammenstellung der Erfolge ist ziemlich wertlos, da die Fälle zu ungleichartig sind, das eine Mal eine bösartige Geschwulst, das andere Mal eine in Heilung übergehende Meningitis. Wenn auch vereinzelte Selbstheilungen vorkommen mögen, so ist doch nach den vorliegenden Erfahrungen bei Stauungspapille ein abwartendes Verhalten kaum erlaubt, sondern die chirurgische Behandlung geboten. Je weniger das Sehvermögen gelitten hat, um so besser, am günstigsten wäre S = 1 beiderseits. Zumal bei frühzeitiger Operation und gutem Sehvermögen ist zunächst der Balkenstich zu empfehlen. Versagt er, so kann die Trepanation unter günstigeren Druckverhältnissen nachgeschickt werden. Im Spätstadium der Stauungspapille zieht v. H. die Trepanation vor. Scheer.

II. Klinische Monatsblätter für Augenheilkunde. 1913. Mai.

1) Über Beteiligung des Tränenröhrchens an der Tuberkulose des Tränensackes, von Wittich.

Bei einer hochgradigen Tuberkulose des Tränensacks, der sich unter Anwendung mäßigen Drucks gut durchspritzen ließ, waren die Tränenröhrchen, wie sich pathologisch-anatomisch feststellen ließ, mitergriffen. Zunächst erkrankte die Submukosa des Mündungsstücks und dann die Tunica propria des Tränenröhrchens, deren Platten-Epithel als vielschichtiges Zylinder-Epithel imponierte.

---

2) Zur Malignität der gefärbten Tumoren des Auges, von v. Hoor.

Bei einem 15 Jahre alten Mädchen entwickelte sich auf dem Boden eines angeborenen Muttermals am Limbus ein Melanosarkom, das in der Bindehaut metastatische Knoten zum Wachstum brachte. Trotz frühzeitiger

Entfernung dieser Tumoren bildete sich ein tuschschwarzes, metallisches Melanosarkom der Glandula praeauricularis, das exakt exstirpiert wurde. Wenige Monate später ging die Patientin an Metastasen aller Halsdrüsen qualvoll zugrunde.

3) **Ein Peritheliom des Lides,** von Eicke.

Mitteilung eines Falles dieser seltenen Geschwulstform.

4) **Blaue Sklera und Knochenbrüchigkeit,** von Peters.

Beide Erscheinungen treten bisweilen gemeinschaftlich auf; es handelt sich um die Korrelation zweier Mißbildungen, deren Wesen eine vererbbare geringere Wertigkeit, bzw. Anlage des fibrösen Gewebes darstellt.

5) **Zur Ätiologie der idiopathischen Hemeralopie, bzw. Xerosis conjunctivae,** von S. Ishihara.

Bei Xerosis conjunctivae mit Hemeralopie[1] und bei Keratomalacie ist Lebertran, bzw. Leber von ausgezeichnetem therapeutischen Erfolg. Zur Klärung dieser Tatsache untersuchte Verf. den Fettgehalt des Blutes bei Hemeralopie und Xerosis und fand ihn unabhängig vom allgemeinen Ernährungszustand und der subkutanen Fettmenge mehr oder weniger vermindert. Bei Darreichung von Fetten bzw. Ölen fand sich eine photometrisch meßbare Besserung der Hemeralopie. Die Hemeralopie und Xerosis der Bindehaut beruht auf Mangel an Fett im Blut, wodurch die Bildung des Sehpurpurs und der Hornsubstanzen leidet.

6) **Kurzer Bericht über das Ergebnis einer Umfrage betr. das gehäufte Vorkommen von Hemeralopie mit Xerose im Frühjahr 1912,** von v. Hippel.

Die Ursache der Hemeralopie dürfte in mangelhafter Bildung und abnorm starkem Aufbrauch eines Stoffes in der Retina (Sehpurpur o. ä.?) liegen. Schädlichkeiten irgend welcher Art halten die Ansammlung dieses Stoffes unter einer gewissen Grenze, und nach ihrer Beseitigung treten wieder normale Verhältnisse ein. Bei der in Rede stehenden Epidemie dürften Toxine oder ein Mangel an normalen Blutbestandteilen mitgespielt haben.

7) **Über Beziehungen der rheumatischen Augen-Erkrankungen zur „sekundären" Tuberkulose,** von Wirtz.

Die probatorische Tuberkulin-Reaktion gibt bei augenkranken Rheumatikern auffallend oft Allgemein-Reaktion. Im Blute finden sich bei der „sekundären" Tuberkulose, d. h. dem zwischen Infektion und dem gemeinhin als „Tuberkulose" bezeichneten („tertiären") Stadium liegenden Zeitraum sehr häufig Bazillen, wie die mitgeteilten 12 Krankengeschichten zeigen. Verf. empfiehlt nicht Tuberkulin, sondern eine milde antirheumatische Behandlung.

8) **Über die Kombination von Frühjahrskatarrh mit Trachom,** von Bayer.

Mitteilung des klinischen und pathologisch-anatomischen Befundes in einem der seltenen Fälle, in denen Trachom und Frühjahrskatarrh gleichzeitig an einem und demselben Auge auftreten.

[1] Leber gegen Nachtblindheit ward schon bei den alten Griechen angewendet. Vgl. m. Gesch. d. Augenh. § 51, § 132, § 244. H.

9) **Zur pathologischen Anatomie der Netzhaut nach der Exstirpation eines Sehnerventumors,** von Koyanagi.

Pathologisch-anatomisch zeigte sich in der Netzhaut: an den obern und untern Äquatorialgegenden ausgedehnte Atrophie aller nervösen Elemente und intensive Pigment-Einwanderung; in denselben Bezirken der Aderhaut mäßige Sklerose und Gefäßarmut (Schwund der Choriocapillaris). In der übrigen Retina Atrophie der inneren Schichten mit Cystenbildung.

---

10) **Über einen Fall von Myxosarkom des Sehnerven,** von Motoo Segi.

Mitteilung eines Falles, der die Exenteratio orbitae erforderte.

---

11) **Extraktion von Kupfer-Splittern aus dem Glaskörperraum,** von van der Hoeve.

Verf. betont die große Wichtigkeit einer genauen Feststellung des Sitzes, ehe man an die Entfernung eines im Auge steckenden Fremdkörpers herangeht. Das Röntgenbild muß vor der Operation aufgenommen werden.

---

12) **Ein Fall von Gumma der Opticuspapille,** von Mylius.

Eklatanter Erfolg der Inunktionskur.

---

13) **Fünfmal rezidiviertes Papillom der Binde- und Hornhaut, geheilt durch Mesothorium-Bestrahlung,** von Agricola.

Die Bestrahlungsdauer betrug jedesmal 5 Minuten, zunächst an sechs aufeinander folgenden Tagen. Nach 8tägiger Pause wurde 8 Tage lang je 10 Minuten zweimal täglich bestrahlt und nach 3tägiger Dauer 6 Tage zweimal täglich je 15 Minuten.

---

14) **Über den Einfluß des Diphtherie-Heilserum auf den Verlauf von infektiösen Augen-Erkrankungen,** von Janson.

Weder die Tier-Versuche noch die klinischen Beobachtungen bei Infektionen nach Star-Operation oder Verletzung und bei Hypopyon-Keratitis sprechen für eine paraspezifische Wirkung des Diphtherie-Serum. Die Mitteilungen andrer Autoren, die von dem Serum bei allen möglichen Augenleiden günstige Beeinflussung der Erkrankung gesehen haben wollen, werden einer zum Teil vernichtenden Kritik unterzogen.

---

15) **Die Operation des Altersstares mit der Lanze,** von Best.

Die übliche Methode mit dem Graefe'schen Messer und Bildung eines Bindehautlappens wird verworfen und „für jede das Auge eröffnende Operation der Lanzenschnitt das Ideal" genannt. Verf. benutzt eine nicht hohl geschliffene Lanze, deren schneidende Seiten eine Gesamtneigung von 75° besitzt. Er rühmt dem Verfahren gegenüber dem mit dem Schmalmesser geübten folgende Vorteile nach: geringeres Klaffen des Schnitts, erheblich kürzere Heilungsdauer.

---

16) **Ein neues, reflexloses Ophthalmoskop,** von F. Baum.

Juni.

1) **Beitrag zur pathologischen Anatomie der embolischen Metastasen im Auge,** von C. A. Hegner.

Eine schwere Endocarditis ulcerosa führte zu einem Verschluß der Arteria

centralis retinae durch einen Embolus, der die Bildung eines sog. embolischen Aneurysma auf der Basis einer septischen Entzündung der Gefäßwand veranlaßte. Außerdem bestanden multiple Embolien an verschiedenen Stellen und zahlreiche Hämorrhagien in allen Schichten der Retina, die auf toxische Vorgänge im Bulbus zurückzuführen sind.

---

2) **Zur Frage der angioiden Pigmentstreifen-Bildung der Netzhaut,** von Heinrich Bayer.

Kasuistik.

---

3) **Über Aalblut-Conjunctivitis (C. ichthyotoxica),** von S. Takashima.

Am Kaninchen- und Meerschweinchen-Auge erzeugt Einträuflung von Aalblut Lidschwellung, Chemosis und Rötung von geringer Dauer; Schleim, Galle und Darminhalt wurden reaktionslos vertragen: beim Hund bleibt die Giftwirkung des Aalblutes auf die Bindehaut aus, ist aber bei Mäusen und Katzen deutlich. Von der des Epithels beraubten Bindehaut resorbiert, löst das Aalblut eine um so heftigere Entzündung aus. Am intensivsten ist die Reaktion nach subkonjunktivaler Einspritzung. Die histologische Untersuchung nach Einträuflung und Einspritzung ergab Desquamation des Epithels, submuköses Exsudat und nach 24 Stunden der Injektion folgende Zell-Infiltration.

---

4) **Eisensplitter in der Linse,** von A. Elschnig.

Bei Anwesenheit von Eisensplittern in der Linse ist bedingungslos die Entfernung des Splitters durch die Eintrittsstelle mit dem Magneten vorzunehmen; ist die Kapselwunde schon wieder geschlossen, so eröffne man sie wieder durch einen kleinen Einschnitt und ziehe den Splitter aus. In einem Falle, den Verf. operierte, hellte sich nach der Magnet-Extraktion der hintere Rindenstar vollkommen wieder auf. Bei längerem Verweilen des Splitters in der Linse kommt es immer zu Totalstar; nur wenn der Fremdkörper an der vorderen Kapsel sitzt und von gewuchertem Kapsel-Epithel eingehüllt ist, kann die Bildung der totalen Linsentrübung ausbleiben. Dagegen bleibt bei frühzeitiger Extraktion des Splitters aus der durchsichtigen Linse diese meist klar.

---

5) **Aseptik der Hände,** von A. Elschnig.

Bei allen blutigen Operationen, bei denen Nähte angelegt werden oder bei denen die Finger direkt oder indirekt mit der Wunde in Berührung kommen können, soll es der Augen-Operateur, wie es die Chirurgen neuerdings alle tun, Kautschukhandschuhe tragen. Vorher werden die Hände folgendermaßen desinfiziert: Waschen mit Seife und Kali-Seifenspiritus in fließendem, sterilem, warmem Wasser und Abreiben mit steriler Gaze oder Bürste durch 3 Minuten, $^1/_2$ Minute Bürsten in Hydrarg. oxyzyan., Abtrocknen mit steriler Kompresse, $^1/_2$ Minute Waschen und Abreiben in $70^0/_0$igem Alkohol, Trocknen mit steriler Kompresse.

---

6) **Ein Beitrag zum Dermoid des Auges,** von Krailsheimer.

Pterygium-ähnliches Dermoid der Conjunctiva sclerae und des äußeren Teiles der Kornea, in dem tubulo-azinöse Drüsen, hyaliner Knorpel, Blut- und Lymphgefäße, lymphoides Gewebe, glatte und quergestreifte Muskeln, Fettgewebe und Nerven-Endigungen nachgewiesen werden konnten.

---

7) **Beeinflussung der kornealen Pneumokokken-Infektion beim Kaninchen durch China-Alkaloide,** von Ginsberg und Kaufmann.
Vgl. dieses Centralbl. Juni 1913, S. 167.

8) **Über den Gebrauch Wassermann'scher Histopinsalbe in der Augenheilkunde,** von C. Hamburger.

Bei Gerstenkörnern, akuter und chronischer Blepharitis, Keratitis und Conjunctivitis eczematosa hat die Histopinsalbe sich „ausgezeichnet bewährt".

9) **Ein Fall von Spät-Infektion nach Elliot-Trepanation,** von Isakowitz.

6 Wochen nach der wegen einfacher Drucksteigerung ausgeführten Trepanation kam die Infektion zum Ausbruch, die zweifellos vom Trepanationsloch den Weg ins Augeninnere genommen hatte.

10) **Zur Spät-Infektion nach trepanierenden Operationen,** von Th. Axenfeld.

Die Infektion folgte einer Iridosklerektomie nach Lagrange. Trotzdem sind die trepanierenden Operationen so wertvoll, daß sie nicht mehr zu entbehren sind.

11) **Zwei Fälle von Aktinomykose des Sehorgans,** von Rosenhauch.
Der eine Fall betrifft eine Aktinomykose der Bindehaut, in dem andren war die Hornhaut ergriffen.

12) **Pilzkonkremente in den Tränenröhrchen,** von Lange.
Wissmann hatte Zweifel darüber laut werden lassen, daß es sich in dem 1897 von Lange mitgeteilten Falle von Aktinomykose der Tränenröhrchen tatsächlich um Aktinomyces-Drusen gehandelt habe; Lange weist diese Zweifel als unbegründet zurück.

13) **Über gewisse Faltenbildung der Retina im Entwicklungsstadium,** von Farnarier.
Polemik gegen Bertha Lindenfeld.

14) **Ein neuer Brillen-Abstandmesser zur Messung des Abstandes des augennahen Brillen-Scheitels vom Hornhaut-Scheitel,** von Spanyol.

15) **Ein neues Cystitom,** von Türk.

Kurt Steindorff.

III. Archives d'Ophtalmologie. Oktober bis Dezember 1913. Januar bis März 1914.

1) **Augenschädigungen durch Staub und Dampf von Asphalt,** von Truc und Fleig.

Durch den Staub kann beim Menschen sehr schnell, außer einer Bindehautentzündung, ulceröse Keratitis und Iritis hervorgerufen werden. Die Heilung erfolgt schnell unter Leukombildung. Als prädisponierendes Moment ist das grelle Sonnenlicht anzusprechen, in dem die Arbeiter meist tätig sind. Im allgemeinen geben die Tierversuche die gleichen Resultate. Reiner Asphalt-

staub ist wirksamer als solcher, der mit andrem nicht septischen Material gemischt ist. Die Dämpfe vermögen nur Bindehaut-Reizung zu machen.

---

2) **Morphologische Untersuchungen über die Gewinnung des Humor aqueus,** von Terrien und Dantselle.

---

3) **Melanose der Konjunktiva,** von Beauvieux und Muratet.

Es handelt sich um einen Fall von Naevus pigmentosus, der bei der histologischen Untersuchung Cysten zeigte, die von Pigmentepithel ausgekleidet waren.

---

4) **Präpapilläre in den Glaskörper hineinragende Arterienschlinge,** von Marquez.

Es war eine siebenmal um sich gedrehte Schlinge.

---

5) **Ringförmige Pigmentation der Retina,** von Lafon.

Der hintere Augenpol ist von einem bandförmigen Pigmentstreifen umgeben. Die Diagnose schwankt zwischen atypischer Retinitis pigmentosa und hereditärer Lues.

---

6) **Oxydations-Phänomene im Gehirn während des Sehens,** von Angelucci.

---

7) **Beziehungen von familiären Sehnervenleiden zu denen des Nervensystems,** von Frenkel.

Ebenso wie es familiäre Nervenleiden gibt, kommen familiäre Sehnervenatrophien vor, von denen ein Teil als hereditär, der andre nur als an eine Generation gebunden anzusprechen ist. Letztere Fälle nicht neuritischen Ursprungs haben die Tendenz, sich bei demselben Individuum mit familiären Nervenleiden zu vergesellschaften. Sie beginnen im Gegensatz zu den hereditären bereits in allerfrühester Jugend und verlaufen im allgemeinen viel bösartiger, als die hereditären.

Blutsverwandtschaft der Eltern scheint eine große Rolle zu spielen, während Infektion und Entzündung ätiologisch nicht in Frage kommen.

8) **Thermotherapie bei fortschreitendem Hornhautgeschwür,** von Weekers.

Verf. hat von der Anwendung heißer Luft gute Erfolge gesehen.

---

9) **Diagnose traumatischer Linsen-Trübungen ohne äußere Verletzung,** von Prélat.

Die Diagnose kann nur nach Ausschluß aller andren Ursachen gestellt werden.

---

10) **Chinin-Amaurose,** von Terrien und Aubineau.

---

11) **Das kavernöse Angiom der Orbita,** von Lagrange.

In dem mitgeteilten Falle konnte durch die Krönlein'sche Operation der Bulbus an seinem Platz und in seiner Form erhalten werden. Auch die Pupillenreaktion blieb dank der Erhaltung des Ganglion ciliare bestehen.

---

12) **Veränderungen des Glaskörpers bei Gliom der Netzhaut,** von Trantas.

---

13) **Kongenitale Iris-Anomalie,** von Verrey-Westphal.

Es handelt sich um Reste der Pupillarmembran, welche im Gegensatz zu der Regel nicht am kleinen Kreise der Iris, sondern an ihrem freien Pupillarrande inseriert.

---

14) **Ein Fall von Augen-Pemphigus,** von le Roux.

---

15) **Ein Fall von okularem Torticollis,** von Pierola.

Es handelte sich um einen Hochstand des linken Auges, der durch eine Vorlagerung des unteren Geraden beseitigt wurde.

---

16) **Zwei neue Fälle von Groenow'scher Krankheit,** von Elena Puscarin.

Gemeint ist knötchenförmige Hornhaut-Trübung.

---

17) **Entwicklung des Aufhänge-Apparats der Linse beim Menschen und der Maus,** von Druault.

---

18) **Pathogenese der Augen- und Ohren-Störungen nach Salvarsan,** von Terrien und Prélat.

Die Verff. glauben, daß die beobachteten Symptome syphilitischer und nicht toxischer Natur waren.

---

19) **Neuer Transformator zur Benutzung des Wechselstromes beim Elektromagneten,** von Constentin.

---

20) **Exkavation der Papille bei Kolobom,** von Coutela.

---

21) **Das Doppelprisma,** von Landolt.

Das Instrument bietet zur Messung der Deviation gegenüber der einfachen bedeutende Vorteile und Zeitersparnis.

---

22) **Die fistulierende Methode bei der Behandlung des chronischen Glaukoms,** von Lagrange.

Vergleichende Statistik der verschiedenen Operations-Methoden.

---

23) **Topographische Anatomie des Limbus,** von le Magouron.

Verf. kommt auf Grund seiner anatomischen Untersuchungen zu dem Resultat, daß die Lagrange'sche Sklerektomie vor der Elliot'schen Operation den Vorzug verdiene.

---

24) **Hyperostose der Gesichtsknochen in Form von Leontiasis ossea bei kongenitaler Lues,** von Antonelli.

---

25) **Abducens-Lähmung mit doppelseitiger Taubheit nach Rückenmarks-Anästhesie,** von Terrien und Prélat.

---

26) **Orbitalphlegmonen durch Staphylokokken,** von Meyerhoff.

Mitteilung von 4 Fällen von Orbitalphlegmone nach allgemeiner oder örtlicher Furunkulose, von denen zwei tödlich endeten.

---

27) **Neue experimentelle Studien über Keratoplastik,** von Bonnefon. Nicht beendet.

28) **Ein Fall von Ulcus rodens der Hornhaut,** von Marcard. Die Heilung erfolgte durch Bedecken mit Konjunktiva. Moll.

IV. Annales d'Oculistique. Oktober 1913 bis März 1914.

1) **Nachruf auf Motais,** von Chaillous.

2) **Nachruf auf Hutchinson,** von Morax.

3) **Stoffwechsel bei Glaukom,** von Sulzer und Ayrignac.

Bei Glaukomatösen sind in erster Linie die Funktionen der Leber und der Niere verringert, in ähnlicher Weise wie bei den Gichtikern. Hinzu kommt eine Disposition der Augen zu Druckerhöhung.

4) **Primärer Lupus der Lider und der Meibom'schen Drüsen,** von Morax und Landrien.

5) **Ein Fall von Dacryops,** von Lacompte.

Die Anomalie war doppelseitig und fand sich auch bei 2 Brüdern der Kranken.

6) **Noch einige Bemerkungen über die Schiel-Operation,** von Bettremieux.

7) **Nachruf auf Westhoff,** von Sulzer.

8) **Die Zellen des menschlichen Glaskörpers,** von Magitot und Mawas.

9) **Behandlung der Blennorrhoe mit der Vaccine von Nicolle und Blaizot, nach 26 behandelten Fällen,** von Cuénod und Penel.

Es handelte sich in der großen Mehrzahl um Erwachsene. Die Erfolge waren gut.

10) **Die dioptrischen Gesetze höherer Ordnung,** von Dufour.

11) **Nachruf auf Swansy,** von Werner.

12) **Das Sehen bei Nystagmus,** von Lafon.

Das schlechte Sehen bei Nystagmus hat seinen Grund in den oszillatorischen Schwankungen der Augen. Im Gegensatz zu diesem kongenitalen oder professionellen Nystagmus ist bei primärer Amblyopie diese die Ursache der mangelhaften Sehschärfe und die Schwankungen wirken nur verstärkend.

13) **Augen-Infektion durch Pyocyaneus mit doppelseitiger Pantophthalmie und pseudomembranöser Conjunctivitis,** von Vasquez Barrière.

14) **Zwei Fälle von Trichophytose der Lider,** von Landrien.

15) **Einige Bemerkungen über die normale und pathologische Linse,** von Druault-Tonfesco.

Verf. spricht der Linse nicht nur die Funktion der Akkommodation und Lichtbrechung zu, sondern vergleicht sie namentlich in der embryonalen Periode mit einer Drüse.

16) **32 Fälle von Blennorrhoe, behandelt mit Nicolle-Blaizot'scher Vaccine,** von Offret.

Das Mittel scheint gute Erfolge zu haben, vorausgesetzt, daß es mit der üblichen Behandlungsmethode kombiniert wird (!). Besonders scheint es bei metastatischer Conjunctivitis gonorrhoica zu wirken. Auf Hornhautgeschwüre hat es keinen Einfluß.

17) **Wert der Hornhautnaht bei der Katarakt-Operation,** von Poirault.

Man bedauert es nie, die Hornhaut genäht zu haben; aber man bedauert manchmal, es unterlassen zu haben.

18) **Fremdkörper im Glaskörper und Ausziehung durch Sklerektomie posterior,** von Genet.

19) **Hämorrhagie in die Sehnervenscheide,** von Dupuy-Dutemps.

Die stets für diese Affektion angeführten ophthalmoskopischen Zeichen wie Ischämie, peripapilläre Blutung und sekundäre Pigmentation sind nicht richtig und stimmen auch nicht mit den anatomischen und physiologischen Verhältnissen. Die spontane intravaginale Blutung ist überhaupt außerordentlich selten, wenn sie wirklich vorkommt. Das Hämatom der Sehnervenscheide ist, mit Ausnahme des direkten traumatischen Hämatom, stets die Folge von Meningealblutung. Seine Zeichen, die sehr bald auftreten, sind: Kongestion der Papille, Dilatation der Venen und Netzhaut-Blutungen.

20) **Bemerkungen zu den im elektrischen Zentral-Laboratorium unternommenen Untersuchungen über Augenhygiene,** von Broca.

21) **Die hauptsächlichsten Lichtquellen vom Standpunkt der Augenhygiene,** von Broca und Laporto.

Die Schnelligkeit des Lesens ist unabhängig von der Natur des Lichtes. Auch die Beleuchtung spielt keine erhebliche Rolle, wenn die Distanz des Textes richtig gewählt wird. Im allgemeinen sind 20—40 Kerzen zur Arbeit zu empfehlen.

22) **Behandlung des Entropium bei Trachom durch Exzision des Tarsus,** von Steiner.

23) **Die Form der akkommodierten Linse,** von Schneider. Moll.

V. The Ophthalmoscope. 1913. Oktober.

1) **Die Methode der Star-Operation an der I. Universitäts-Augenklinik in Budapest,** von E. de Grosz.

Verf. operiert mit Iridektomie und verbindet 24 Stunden beide Augen. Den Nachstar operiert er erst nach einigen Monaten.

2) Trepanation bei akutem und chronischem Glaukom (Schluß), von H. Elliot.

Die nach der Trepanation auftretenden hinteren Synechien sind ungefährlich und durch Atropin-Einträuflung, am 2. Tage nach der Operation beginnend, zu beseitigen. Unter 900 Operationen in Madras wurde keine auf die Operation zurückzuführende Infektion beobachtet. — Durch intraokulare Blutung kann der Druck nach der Operation steigen und die dislocierte Linse oder der Glaskörper in die Trepanations-Öffnung vorgedrängt werden. Prolabierte Teile des Uvealgewebes sind abzutragen. Es kommt aber auch vor, daß die Trepanations-Öffnung durch Bindegewebs-Wucherung, die vom episkleralen oder Uveal-Gewebe stammt, verlegt wird.

---

3) Elliot's Trepanation und ihre Technik, von G. F. C. Wallis.

Der Bindehautlappen soll groß sein und durch Nähte fixiert werden, in jedem Fall ist die Trepanation mit Iridektomie zu verbinden, um Einheilung der Iris zu verhüten.

---

4) Die Wiederherstellung der Vorderkammer nach Elliot's Operation, von G. F. C. Wallis.

Die Wiederherstellung der Vorderkammer dauert durchschnittlich 3 bis 4 Tage, ausnahmsweise ist sie sehr bald nach der Operation oder auch erst nach 3 Wochen wieder vorhanden. Je flacher die Vorderkammer vor der Operation, um so länger dauert die Wiederherstellung. In Fällen mit sehr flacher Vorderkammer empfiehlt es sich, eine hintere Sklerotomie der Trepanation vorauszuschicken.

---

5) Ein Fall von Sehnerven-Entzündung mit Netzhaut-Entzündung und Ausgang in teilweisen Sehnervenschwund nach der Entbindung, von Harrison Butler.

---

6) Nachstar-Operation, von W. H. Brailey.

Verf. empfiehlt die Nadel zur Zerreißung des Nachstars hinter der Ora serrata einzustechen, also nicht von vorn, sondern von hinten auf das Operationsfeld einzudringen.

November.

1) Über einige Ursachen des Miß-Erfolges nach Elliot's Trepanation, von Sydney Stephenson.

Der Miß-Erfolg kann durch Infektion, Blutung oder mechanisch bedingt werden. In 4 Fällen, die anatomisch untersucht wurden, war der Miß-Erfolg erklärlich: 1. Teilweise Verlegung der Trepanationsöffnung durch Ciliarkörper und subluxierte Linse nach intraokularer Blutung. 2. Die eine Trepanationsöffnung ist durch die Kapsel der subluxierten Linse, die zweite durch angewachsene Regenbogenhaut und Bindegewebe verlegt. 3. Bindegewebe und eingeklemmte Regenbogenhaut verlegen die Öffnung. 4. Iridocyklitis nach Zurückbleiben der trepanierten Lederhautscheibe in der Vorderkammer. Subluxation der Linse, Wundverschluß durch neugebildetes Bindegewebe.

---

2) Einiges über plastische Operationen, von N. C. Ridley.

---

3) **Die Pathogenese der sympathischen Ophthalmie,** von F. Deutschmann.

Durch Übertragung von Aderhautstücken aus einem menschlichen Auge mit sympathischer Ophthalmie auf Affen und Kaninchen wurde sympathische Ophthalmie erzeugt. Verf. glaubt, daß der Erreger ein Gram-positiver Diplococcus ist. Das zweite Auge erkrankt, wenn die Bakterien auf den Lymphwegen des Sehnerven über das Chiasma zum zweiten Sehnerven gelangen. Entweder gelangen die Bakterien aus der Aderhaut in den Zwischenscheidenraum oder wandern entlang den vorderen Ciliargefäßen in die Muskulatur der Augenhöhle und dann entlang den Zentralgefäßen in die Sehnervenbahn. Die chronisch-entzündlichen Veränderungen in den Hirnhäuten bilden umschriebene Herde und erzeugen keine Allgemein-Symptome.

---

4) **Latente Konvergenz oder Divergenz,** von A. W. Stirling.

---

5) **Synchisis scintillans,** von Percival J. Hay.

---

6) **Der elektrische Augenspiegel, ein verbessertes Modell,** von Wilhelm B. Marple.

Ein am Griff angebrachter Ring gestattet durch rheostatische Einschaltung mit Anschluß an eine kleine Trockenbatterie die Helligkeit des Lichtes während des Spiegelns zu ändern.

Dezember.

1) **Infarkt der hinteren Ciliararterien,** von George Coats.

2 Fälle von Erblindung durch Iridocyklitis. Anatomisch fand sich am hinteren Pol eine Nekrose der inneren Schichten der Lederhaut und Degeneration der angrenzenden Aderhaut und Netzhaut. Das Überwiegen nekrotischer Veränderungen vor entzündlichen ohne stärkere Reaktion in der Umgebung sowie die Lokalisation des Herdes veranlassen Verf. einen Verschluß in einer hinteren Ciliararterie anzunehmen.

---

2) **Hyaline Körper auf der Sehnervenpapille bei einem Fall von Retinitis pigmentosa,** von George H. Oliver.

Abbildung des Augenspiegelbefundes.

---

3) **Neuere Forschungen über erbliche Syphilis des Auges,** von J. Igersheimer.

Manche Fälle von Keratomalacie sind zum mindesten durch Syphilis beeinflußt, auch das sog. Pseudogliom kann durch spezifische Erkrankung des vorderen Uvealtractus bedingt sein. Nystagmus, der seit der Geburt besteht, kann ohne ophthalmoskopische Veränderungen bei erblicher Syphilis vorkommen.

---

4) **Das Gesichtsfeld beim Augenzitter der Bergleute,** von B. Cridland.

Das Gesichtsfeld zeigt konzentrische Einengung, für Rot und Blau stärker, als für Weiß. Mit Besserung der Krankheit erweitert sich auch das Gesichtsfeld.

---

5) **Indirektes Sehen bei der Augenspiegel-Untersuchung,** von J. Burdon Cooper.

Um sehr feine Veränderungen des Augenhintergrundes zu betrachten, empfiehlt es sich, den Spiegel so zu drehen, daß die zu betrachtende Stelle exzentrisch beleuchtet wird, und dann die letztere nicht direkt zu finieren, sondern ein wenig an ihr vorbei zu sehen (parafoveale Betrachtung).

1914. Januar.

1) **Sklerotomie und Sklerektomie,** von H. Herbert.

Bei der Sklerektomie besteht die Gefahr der Spät-Infektion. Im Gegensatz zur Fistelbildung durch Sklerektomie hat die Sklerotomie die Neigung, wirkliche Filtration herbeizuführen.

---

2) **Dichromatisches Sehen,** von Edridge Green.

---

3) **Ein Fall von Pantophthalmie durch Bacillus subtilis nach Star-Operation,** von Harrison Butler.

Die Beobachtung betrifft einen Patienten, bei welchem vorher die präparatorische Iridektomie mit glatter Heilung gemacht worden war. Aus dem Glaskörper des nach der Star-Operation wegen Eiterung entfernten Auges wurde Staphylococcus albus, Bacillus subtilis und ein Gram-negativer Bacillus aus der Gruppe der Coli-Bakterien gezüchtet. Verf. glaubt, daß als Infektionsquelle ausschließlich das Messer in Betracht kommen könne, das nur 2 Minuten in kochendes Wasser gehalten wurde. Die Sporen des Bacillus subtilis werden nur durch 3stündiges Kochen zerstört, so daß sie gegen unsre Sterilisations-Methode immun sind. Wahrscheinlich kam dann eine Sekundärinfektion mit Staphylokokken und Coli-Bakterien vom Bindehautsack hinzu.

---

4) **Über die Technik der Evisceration,** von H. Gifford.

Nach der Mules'schen Operation beobachtete Verf. einmal sympathische Ophthalmie, er hat sie daher aufgegeben. Bei der Evisceration führt er den Schnitt durch die Hornhaut, entfernt die letztere aber nicht, weil er dann einen besseren Stumpf erhält.

---

5) **Die Entwicklung der Kurzsichtigkeit,** von Percival J. Hay.

Verf. empfiehlt die Exophorie zu korrigieren, weil er hierin ein unterstützendes Moment für die Entwicklung der Kurzsichtigkeit erblickt.

---

6) **Eine Fixationspinzette,** von L. v. Liebermann.

Für Operateure, die mit jeder der beiden Händen das Starmesser führen können und daher stets vor dem Patienten stehen, empfiehlt es sich, statt der geraden eine gekrümmte Fixationspinzette, wie sie A. Weber angegeben hat, zu benutzen.

---

7) **Ein Fall, in welchem keilförmiger Schwund der Netzhaut-Aderhaut beobachtet wurde, in Verbindung mit akuter Iridocyklitis. Infarkt der hinteren Ciliararterie?** von E. Thomson.

G. Abelsdorff.

Vermischtes.

1) 86. Versammlung Deutscher Naturforscher und Ärzte, Hannover, vom 20.—26. September 1914.

2) Forty-fourth annual Report of the New York Ophthalmic an Aural Institute, 44—46 East 12 th street, now the Herman Knapp Memorial Eye Hospital, S. W., Corner of 57 th street and 10th Avenue, f. the year ending Sep. 30. 1913.

Mit Staunen erblickt man das Bild des Gebäudes von 8 Stockwerken, mit 10 Fenstern an der Stirn-, vier an der Giebelseite. Die Zahl der Betten (im 3., 4., 5. Stockwerk) ist nicht angegeben. Dach-Garten! Als Ärzte wirken Arnold Knapp und sechs Herren (Tysen, Mills, Schirmer, Lynch, Tieck, Török), dazu 6 Assistenz-Ärzte, 8 klinische Assistenten und ein Hausarzt. In 43 Jahren wurden 419282 Kranke behandelt, 21833 aufgenommen, und 55217 Operationen verrichtet. Vollständiger Unterricht wird erteilt.

Mit einer Empfindung, die aus Bewunderung, Dankbarkeit und Wehmut gemischt ist, gedenke ich der alten Anstalt, deren Stirnseite in diesem Bericht gleichfalls abgebildet ist. So manche Stunde habe ich dort zugebracht, auf meinen drei Reisen durch die Neue Welt (1887, 1892, 1905), und viel von meinem Freund H. Knapp gelernt, z. B. die moderne Star-Ausziehung mit runder Pupille; ja gelegentlich (1905, September) einen ganzen Nachmittag hindurch selber Kranke abgefertigt.

Eines hätte ich gewünscht, — daß die Plakette für Hermann Knapp besser ausgefallen wäre.

Der neuen Anstalt wünsche ich bestes Gedeihen und schönste Erfolge ihrer segensreichen Wirksamkeit. H.

Bibliographie.

1) Vergleichende Untersuchungen über den Licht- und Farbensinn, von Prof. Dr. Fr. W. Fröhlich, Priv.-Doz. der Physiologie in Bonn. (Deutsche med. Wochenschr. 1913. Nr. 30. S. 1453.) Die Beobachtung der Netzhaut-Aktionsströme ist durch die Vieldeutigkeit ihrer Erscheinungsweise äußerst kompliziert und bisher deshalb verhältnismäßig unfruchtbar gewesen. Da die Netzhautströme an Kephalopoden-Augen einen einfacheren Verlauf haben, aber dabei sehr stark sind, die Kephalopoden-Augen sehr groß und ihre Netzhäute sehr übersichtlich gebaut sind, hat der Verf. an ihnen (in der zoologischen Station in Neapel) seine Beobachtungen angestellt und dabei folgende Resultate erhalten: Auf einen konstanten Lichtreiz antwortet die Netzhaut mit einem Erregungs-Rhythmus. Je intensiver das Reizlicht, um so frequenter die Erregungswellen. Die rhythmischen Erregungen können die Belichtung des Auges überdauern (Nachrhythmus = Ausdruck der physiologischen Prozesse, die den Erscheinungen des Nachbildes zugrunde liegen). — Verschiedenfarbige Lichter führen zu Erregungen verschiedener Frequenz. — Am helladaptierten Auge sind die kurzwelligen Strahlen weniger wirksam als die langwelligen (Purkinje'sches Phänomen!). — Gewisse Strahlen, die am dunkeladaptierten Auge zu Erregungen verschiedener Frequenz führen, können am helladaptierten Auge gleiche Wirksamkeit entfalten (Farben-Verwechslung!). Die verschieden intensiven und frequenten Erregungen, die Lichter verschiedener Wellenlänge in der Netzhaut hervorrufen, veranlassen im Centralnerven-System antagonistische Prozesse, Erregung oder Hemmung, die als die physiologische Grundlage der Licht- und Farben-Empfindung aufzufassen sind.

2) Ein Beitrag zur Kenntnis der Einschluß-Blennorrhöe der Neugeborenen, von Dr. Richard Sussmann, Augenarzt in Charlottenburg. (Deutsche med. Wochenschr. 1913. Nr. 32. S. 1545.) Nachdem es sicher ist, daß die Prowazek-Halberstädter'schen Epithel-Einschlüsse bei gewissen Neugeborenen-Blennorrhöen auf der Konjunktiva des Neugeborenen (und auch auf der Genital-Schleimhaut seiner Mutter) gefunden werden, Überimpfungen auf Affen und Menschen gelungen und auch schon von verschiedenen Autoren klinische Eigentümlichkeiten der Einschluß-Blennorrhöe mitgeteilt worden sind, versucht Verf. an der Hand von 24 Fällen (unter 72 Blennorrhöen) die weitere klinische Abgrenzung dieser neugefundenen Erkrankung zu geben und kommt dabei zu folgenden Schlüssen: 1) Die Einschluß-Blennorrhöe der Neugeborenen umfaßt beinahe die Hälfte aller Blennorrhöen. Ihre Anzahl deckt sich somit fast völlig mit der Frequenz der bisher ätiologisch nicht bestimmten, nichtgonorrhoischen Neugeborenen-Blennorrhöen. 2) Die klinische Differential-Diagnose der Einschluß-Blennorrhöe von der Gonoblennorrhöe stützt sich im wesentlichen auf die folgenden klinischen Eigenheiten der Einschluß-Blennorrhöe: Längere Inkubationszeit, andersartiges (niemals dickrahmiges) Sekret, stärkere Neigung zu Blutungen, schleppender Verlauf, Verschontbleiben der Hornhaut. 3) Die „Spät-Infektionen" sind in der Hauptsache Einschluß-Blennorrhöen. 4) Die einfachen Katarrhe der Neugeborenen sind keine Einschluß-Erkrankungen. — Erwähnt sei auch noch, daß Versuche des Verf.'s und Heymann's ein anderes Versuchstier als den Affen für die Übertragung der Einschluß-Blennorrhöe zu finden, bisher erfolglos waren. (Benutzt wurden Ferkel, Enten und Tauben.)

3) Zur Epidemiologie und Bekämpfung des Trachoms in Palästina (mit besonderer Berücksichtigung der jüdischen Bevölkerung), von Dr. Elias Auerbach in Haifa. (Deutsche medizin. Wochenschr. Nr. 37. S. 1794.) Da das Trachom in der Regel in der Kindheit erworben wird, und fast immer die ganze Familie befällt, die Hauptgefahr aber von den frischen, sezernierenden Fällen ausgeht, so muß die Bekämpfung bei der Beaufsichtigung und Behandlung der Schulkinder einsetzen, von hier aus die Erkrankuug in die Familien hinein verfolgt und zunächst versucht werden, die Fälle in nichtsezernierende umzuwandeln. Verf. glaubt in einer stürmisch einsetzenden, aber dann harmlos verlaufenden akuten Conjunctivitis das bisher nicht beachtete Anfangsstadium des Trachoms erkannt zu haben, der erst nach Monaten das eigentliche Trachom folge. — Die Hauptschwierigkeit liegt in der Indolenz der Bevölkerung. Polikliniken sind so lange erfolglos, als sie sich nicht nur mit der Bekämpfung des infektiösen Trachoms befassen, demgemäß Fühlung mit Schule und Familie nehmen und ihre Arbeitskraft nicht mit der Behandlung anderer Fälle und des nicht mehr infektiösen Trachoms zersplittern.

4) Über den Verlauf der sekretorischen Fasern zur Tränendrüse und der Geschmacksfasern, von Dr. Blum, Nervenarzt in Köln a. Rh. (Deutsche mediz. Wochenschr. 1913. Nr. 33. S. 1588.) Bei einem 63jährigen Sarkomkranken mit Lähmung des ganzen linken Trigeminus (durch Läsion des Ganglion Gasseri oder des centralen Nervenstamms verursacht) [des linken Abducens] und einer peripheren Lähmung des Facialis nach seinem Austritt aus dem Foramen stylomartrideum war die Tränen- und Speichel-Sekretion erhalten, der Geschmack auf den vorderen Zweidritteln der linken Zungenhälfte aber erloschen. Diese Tatsachen be-

weisen, wie ein Experiment die Verlaufseigentümlichkeit der in Betracht kommenden Nerven: Die sekretorischen Fasern zur Tränendrüse verlaufen mit dem N. facialis gemeinsam bis zum Ganglion geniculi, ziehen von da durch den N. petrosus superfic. major zum Ganglion sphenopalatinum und dann als selbständiger Nerv zur Tränendrüse. Die Geschmacksfasern bilden, vom N. lingualis abgehend, mit den salivatorischen Nervenfasern der Mundspeicheldrüsen die Chorda tympani, die sich dem Facialis zugesellt. Im Ganglion geniculi trennen sich die Geschmacksfasern ab und kehren via N. petrosus superficialis major oder minor zum 2. bzw. 3. Ast des Trigeminus zurück.

5) Beiträge zur Geschichte der Augenheilkunde in Sachsen, von Prof. Dr. Albert v Pflugk, Augenarzt in Dresden. Verlag von C. Heinrich, Dresden-N. Verf. stieß bei der wissenschaftlichen Bearbeitung seiner Sammlung alter Brillen, die von einem in Dresden und den Städten in seiner Umgebung zusammengebrachten Grundstock ihren Ausgang nahm, vielerorts auf Namen und Tatsachen aus der Bildungszeit der sächsischen Augenheilkunde, die er in dieser kleinen hübsch illustrierten Schrift bekannt gibt.

6) 30 Jahre augenärztlicher Praxis 1882—1912, von Sanit.-Rat Dr. Gustav Schwabe. Leipzig 1913. Es ist dies der 7. Bericht aus des Verf.'s Klinik, zugleich eine Übersicht über die Arbeit seiner 30 jährigen augenärztlichen Tätigkeit. — Verf. pflegt seine Patienten, wo es irgend angängig ist, ambulant zu behandeln, d. h. er läßt Schiel-Operierte, Star- und Glaukom-Operierte sofort nach der Operation nach Hause gehen; durch dieses Verfahren glaubt er nicht nur niemals zu schaden, sondern im Gegenteil bessere Erfolge zu erzielen als durch klinische Behandlung. Bei skrofulösen und trachomatösen Hornhaut-Erkrankungen empfiehlt er eine mit Lidhaut-Ausschneidungen kombinierte Kanthoplastik, beim Ulcus serpens die partielle Spaltung der Kornea ohne Eröffnung der Vorderkammer, statt der Tränensack-Exstirpation Ätzung mit Chlorzink-Lösung, bei schwerer einseitiger Regenbogenhaut-Entzündung Atropinisierung auch des gesunden Auges. Von den zuerst mitgeteilten Beobachtungen interessiert vor allem die über Erblichkeit der Netzhaut-Ablösung auf Seite 44. J. Stern.

7) Über Schrotschuß-Verletzungen des Auges, von Walter Schmidt. (Inaug.-Dissertation Tübingen 1913.) Unter den mitgeteilten 13 Schrotschuß-Verletzungen des Auges betrafen 11 nur ein Auge, in zwei Fällen wurden beide Augen getroffen. Unter diesen 15 verletzten Augen sind 6 Kontusionen des Bulbus, 2 einfache und 7 doppelte Perforationen. Bei den 2 einfachen trat Verlust des Sehvermögens ein. Die Augen kamen zur Enukleation. Bei den 7 doppelten Perforationen gingen alle Augen mit Ausnahme eines zugrunde. Bei allen Perforationen des Bulbus war das Sehvermögen sofort sehr erheblich gestört. Cataracta traumatica fand sich in 2 Fällen. F. Mendel.

8) Über das Primärglaukom, von Prof. A. Elschnig in Prag. (Prager med. Wochenschr. 1913. Nr. 27.) In Form eines klinischen Vortrags bespricht Verf. in überaus anschaulicher Weise die Typen, die Symptome, den Verlauf und die Therapie des Primärglaukoms. Schenkl.

Um Einsendung von Separat-Abzügen wird gebeten (Berlin NW. 26 Schiffbauerdamm).

Verlag von Veit & Comp. in Leipzig. — Druck von Metzger & Wittig in Leipzig.

Centralblatt
für praktische
AUGENHEILKUNDE.

Herausgegeben von

Prof. Dr. J. Hirschberg, Geh. Med.-Rat, in Berlin.

Monatlich ein Heft. Preis des Jahrganges 12 Mark. Zu beziehen durch alle Buchhandlungen des In- und Auslandes und die Postanstalten des Deutschen Reiches.

1914. Achtunddreißigster Jahrgang. Juni.

[Aus dem im Druck befindlichen Werk „Englands Augenärzte (1800—1850)“, von J. Hirschberg.]

Die Prognose der gonorrhoischen Ophthalmie.

Die Prognose der gonorrhoischen Ophthalmie hat W. Lawrence[1] zahlenmäßig uns klar zu machen gesucht.

„Von den 14 Fällen, die in der Abhandlung erwähnt werden, ging

[1] S. 25, 1830, und ebenso in s. Lehrbuch 3. Ausgabe, 1844, S. 276. Äußerungen über die schlimme Prognose der gonorrhoischen Bindehaut-Eiterung, von Wishart (Edinburg 1827) und Tyrrel (London, 1840) finden sich im § 638.

bei 9 das Sehvermögen verloren, darunter bei 2 nur auf einem Auge; 5 behielten Sehkraft, davon 3 in vermindertem Grade.“ (Also vollständige, doppelseitige Erblindung in 50 %, einseitige in 13 %, Verminderung der Sehkraft in 21 %, Heilung in etwa 15 %, wenn es erlaubt ist, für eine so kleine Reihe Prozent-Zahlen aufzustellen.) Das ist die erste Statistik dieser Art und — die letzte.

Vergeblich sucht man in den ausgezeichneten Lehrbüchern der Augenheilkunde, welche, im Beginn der zweiten Hälfte des 19. Jahrhunderts, die Reform der Augenheilkunde einleiten, nach neuen Zahlen.

Mackenzie (1854)[1] wiederholt die Zahlen von Lawrence; Arlt[2] (1851) erörtert die Prognose, ohne Zahlen anzuführen; Desmarres[3] (1855) hat überhaupt keine Bemerkung über die Prognose.

Befragen wir die ausführlichsten Handbücher unsrer Tage, so findet sich in der Encyclopédie française[4] (1906), sowie in dem amerikanischen System of diseases of the eye[5] (1902) überhaupt keine Erörterung der Prognose. Unser Handbuch[6] (1904) bringt einen Paragraphen, der mit den Worten anfängt: „Die Prognose der Gono-Blennorrhoea adultorum muß als eine ungünstige bezeichnet werden“; aber Zahlen werden nicht beigefügt.

Ich meine, wenn die geschichtliche Betrachtung der älteren Anschauungen und Verfahren uns die Entwicklung der heutigen klar macht; so kann auch einmal die Betrachtung der heutigen Erfolge uns den Unwert einer älteren Behandlungsweise recht sinnfällig vor Augen führen.

Ich selber habe, soweit meine Erinnerung reicht, in keinem Fall von gonorrhoischer Augen-Entzündung einen vollständigen Verlust beider Augen zu beklagen gehabt.

Aber die Zahl der von mir behandelten Fälle ist nicht sehr groß, da ich schon vor dem Jahre 1880 keinen gonorrhoischen Fall mehr in meine Anstalt aufnahm, sondern alle, die in ihrer Wohnung nicht vollständig genügendes Warte-Personal sich beschaffen konnten, sofort in die K. Charité gesandt.[7]

So habe ich denn meinen Freund und langjährigen Mitarbeiter Dr. Oscar Fehr, der seit 1907 als Dirigierender Arzt der Abteilung für Augenkranke an unsrem R. Virchow-Krankenhause wirkt, gebeten, nach den genau geführten Krankengeschichten mir eine Statistik der Behandlungs-

---

[1] 4. Ausg., S. 476.
[2] Lehrb. I, S. 78.
[3] 2. Ausg., II, S. 112.
[4] V, S. 684, vor Traitement.
[5] III, S. 185, vor Treatment.
[6] V, II, S. 278.
[7] Berliner klin. Wochenschrift 1884 Nr. 33. Centralbl. f. Augenh. 1884, S. 3 bis 315. Ausgewählte Abh., 1913, S. 357.

Erfolge bei der gonorrhoischen Bindehaut-Eiterung aufzustellen. Er hat dies in dankenswerter Weise getan, und zwar persönlich, was ja einen ganz andren Wert hat, als wenn ein Assistent, der nur einen sehr kleinen Teil der Fälle gesehen und nur geringe Erfahrung besitzt, mit einem solchen Auszug aus den Tagebüchern sich abmüht.

Das Ergebnis mag vielen überraschend vorkommen; mir nicht, ich habe es nicht anders erwartet: jedenfalls ist es hoch erfreulich; es lehrt nämlich, daß durch unsre unentwegte örtliche Behandlung, im Gegensatz zu der schüchternen der Alten, die nur im Blutabzapfen, Abführen und mit Brechmitteln dreist gewesen, das Verhältnis sich vollkommen umgedreht hat.

Sie hatten nur 15 % Heilungen, und wir haben nur 17 % Verluste.

Ich lasse Dr. FEHR's Bericht wörtlich folgen.

„Auf der Augenabteilung des R. Virchow-Krankenhauses kamen, von April 1907 bis März 1914, 45 Fälle von Blennorrhoe von Erwachsenen, bzw. von älteren Kindern zur Aufnahme, und zwar waren 53 Augen und 2 leere Augenhöhlen betroffen.

(Die letzteren beiden Fälle sind nur der Vollständigkeit halber erwähnt, aber in die Statistik nicht aufgenommen. Die beiden Kranken litten an Tripper und hatten die leere Augenhöhle, wohl bei dem Einsetzen des künstlichen Auges, infiziert. Das zweite Auge ist frei geblieben.)

Es sind 36 Erwachsene und 9 Kinder (zwischen 1 und 5 Jahren), 24 männlichen und 21 weiblichen Geschlechts.

35 mal ist die Erkrankung einseitig, 10 mal doppelseitig.

48 mal, d. h. bei 48 Augen, ist der Gonococcus-Nachweis positiv, 23 mal wird gleichzeitige Genital-Gonorrhoe nachgewiesen. (Bei den übrigen 5 Augen, die gleichfalls das typische Bild des Augen-Trippers darboten, ist keine Notiz über Auffinden des Gonococcus im Kranken-Journal vorhanden.)

31 mal ist die Hornhaut bei der Aufnahme noch frei, 25 mal bleibt sie frei; 6 mal erkrankt sie während der Behandlung, wird aber 4 mal noch zur vollkommenen Heilung geführt; 2 mal erfolgt die Heilung mit Zurückbleiben eines Leukoms, einmal mit und einmal ohne brauchbare Sehschärfe.

22 mal ist schon bei der Aufnahme die Hornhaut mehr oder weniger ergriffen (und zwar 6 mal schon fast zerstört). In 9 dieser 22 Fälle wird noch vollkommene Heilung mit S = $^1/_2$ bis 1 erzielt; in 5 Fällen bleiben mehr oder weniger dichte Hornhaut-Trübungen zurück, aber die Sehschärfe ist noch brauchbar; in weiteren 5 ist die Sehschärfe schlecht (aber durch Iridektomie möglicherweise noch zu bessern); in einem Falle kommt es zur Phthisis bulbi und in 2 Fällen zur Enukleation.

Also vollkommene Heilung . . . . in 71,7 %
Heilung mit brauchbarer Sehschärfe . . . . . in 11,3 %
Heilung mit schlechter Sehschärfe, bzw. Erblindung in 17,0 %[1].

Das andre, gesunde Auge wurde immer (durch Schutzkapsel) gesund erhalten; nur bei einem unruhigen Kinde kam es im Laufe der Behandlung zur Erkrankung des andren Auges, das aber schnell und vollkommen geheilt wurde.

Die Behandlungsdauer betrug

12 mal 1—3 Wochen,
19 mal 3—6 „ ,
12 mal 6—8 „ ,
2 mal 8—12 „ :

durchschnittlich nicht ganz 5 Wochen.

Die Behandlung selbst besteht, bei strenger Bettruhe, in Eis-Umschlägen, so lange die Hornhaut frei ist, in stündlichen, Tag und Nacht fortgesetzten Irrigationen mit übermangansaurer Kali-Lösung, täglichem kräftigem Pinseln mit 1 %iger Argent. nitr.-Lösung, danach Einstreichen von Atropin-Salbe und Lenicet-Salbe zum Schutze der Hornhaut, Skarifikationen bei starker, derber Chemosis, auch nötigenfalls in Kauterisationen des Hornhaut-Geschwürs und in Kuhnt'schen Bindehaut-Plastiken.

Die Celluloid-Schutzkapsel, die mit Heftpflaster vor dem gesunden Auge befestigt und täglich gewechselt wird, bleibt liegen, bis das erkrankte Auge nicht mehr absondert und gonokokkenfrei ist."

Gesellschaftsberichte.

Kgl. medizinische Gesellschaft. (Royal medical Society.) Sektion für Augenheilkunde.

Sitzung vom 4. Juni 1913.

Bishop Harman stellt eine melanotische Geschwulst vor, die mit der Iris verwachsen und wahrscheinlich von ihr oder, wie Jessop und Collins vermuten, vielmehr vom Ciliarkörper ausgegangen war. Es mochte sich vielleicht auch um eine Cyste handeln, wie sie Coates beschrieben hat, mit Agglutination der Ciliarfortsätze.

[1] Natürlich müssen alle Fälle gezählt werden. Aber die 6 Fälle, die mit fast zerstörter Hornhaut kamen, machen von den 53 Augen fast 11 % aus. — In den 14 Fällen, über welche W. Lawrence berichtet, lagen die anfänglichen Verhältnisse wohl noch ungünstiger. Nur 2 konnten sofort, 3 nach wenigen Tagen in Behandlung genommen werden; in 2 Fällen war wenigstens das zweite Auge erst seit einem Tage erkrankt gewesen. Die andren 7 Fälle kamen erst sehr spät in Behandlung.

Ferner demonstriert Vortr. einen Fall von Spontanheilung einer Netzhaut-Ablösung bei einer Myopie von 10 D. ohne traumatische Ursache.

Goudie in Glasgow sah bei einem Kinde innerhalb mehrerer Monate wiederholte spontane Anlegung, Ablösung und Wiederanlegung der Netzhaut. Ebenso erwähnen Rayner Batton, Herbert Parson und Macnab ähnliche Beobachtungen, in denen noch nach Jahren völliger Blindheit ein brauchbares Sehvermögen wiedergewonnen wurde. Leslie Paton kennt einen Fall von doppelseitiger Heilung, die er über 35 Jahre verfolgen konnte. Er kann sogar von 7 Heilungen in einer Serie von 28 Netzhaut-Ablösungen berichten. Nettleship verspricht in einer späteren Diskussion über dies Thema seine Notizen über verschiedene Fälle von geheilter Netzhaut-Ablösung zu geben.

Peltesohn.

Referate, Übersetzungen, Auszüge.

1) **Über die operative Behandlung der Netzhaut-Ablösung,** von Prof. Dr. Elschnig. (Medizinische Klinik. 1913. Nr. 46.)

126 Augen von 117 Kranken.

Friedlich behandelt wurden 44: in 2 Fällen erfolgte Wiederanlegung der Netzhaut; kein Verfahren ist überragend wirksam.

Operativ behandelt wurden 73 Augen, und zwar:

51 Augen mit Punktion und ausgedehnter Kauterisation (zur Verkleinerung der Bulbuskapsel): 2 Dauer-Anlegungen — 10 „weitgehende Besserungen".

8 Augen mit Skleral-Exzision nach Müller: „Obwohl selten frische Fälle, dagegen bis zu 5 Jahre alte Netzhaut-Ablösungen diesem Verfahren unterzogen wurden, Augen, an denen in ihrer Mehrzahl schon andre Operationen vorher vergeblich versucht worden waren, trat nur einmal in einem Falle von ausgedehntester Abreißung der Netzhaut an der Ora serrata, ebenso wie in einem zweiten Falle keine Besserung ein. In den sechs übrigen wurde immer eine, wenn auch geringe und mitunter vorübergehende, zum Teil aber wesentliche Besserung erreicht."

6 Augen mit Skleral-Exzision in der Gegend der Muskelansätze im vorderen Bulbusabschnitt (Elschnig's Modifikation der Müller'schen Operation): fünf wesentliche Besserungen; da aber zweimal iritische Erscheinungen und zweimal wesentliche Verschlechterungen eintraten, hat Verf. diese Modifikation wieder aufgegeben.

22 Augen mit Injektion in den Glaskörper [von physiologischer Kochsalzlösung, Tyrode'scher Flüssigkeit, physiologischer Kochsalzlösung mit individual eigenem Blutserum oder mit der abgesaugten subretinalen Flüssigkeit (nach Birch-Hirschfeld'schem Verfahren) gemengt]: Keine einzige vollständige Wiederanlegung der Netzhaut; siebenmal „weitgehende Besserung"; zehnmal Verschlechterung; einmal Panophthalmitis durch Hefe-Infektion; einmal wurde (beim Verfahren nach Birch-Hirschfeld) die Linse verletzt.

Stern.

2) **Über die Grundlagen der anaphylaktischen Theorie der sympathischen Ophthalmie,** von Prof. Elschnig in Prag. (Zeitschrift für Immunitätsforschung u. experimentelle Therapie. 20. Band. 3. Heft. 13. Dezember 1913.)

In den scheinbar abweichenden Resultaten von Rados sieht Verf. nur

eine Bestätigung seiner Untersuchungs-Ergebnisse; denn wie Rados hat auch er nach parenteraler Zufuhr artfremder Uvea-Emulsion keineswegs streng organ-, bzw. artspezifische Gegenstoffe gewinnen können und auch bei den Isoantikörpern nur eine gewisse Organspezifizität nachgewiesen. Nach wie vor hält deshalb Verf. an der anaphylaktischen Theorie der sympathischen Ophthalmie (doch nicht aller Formen) fest und findet in der häufigen Doppelseitigkeit der Uvea-Erkrankungen eine Stütze für seine Annahme. Stern.

3) **Über die Infektion und die natürliche Immunität des Glaskörpers,** von Privat-Dozent Robert Salus. (Mediz. Klinik. 1913. Nr. 47.)

Bisher galt die Anschauung, daß der Glaskörper an der Immunität des Organismus nur sehr geringen Anteil nimmt. Es gelingt nicht nach einfachen Reizen (Punktion der Vorderkammer, subkonjunktivaler Injektion verschiedener Lösungen) den Übergang von Antikörpern in den Glaskörper nachzuweisen. Bei bakterieller Infektion aber haben den Verf. seine Versuche zu der Überzeugung geführt, daß der Glaskörper in vollem Maße an der Immunität des Körpers teilnimmt. Bei Subtilis-Infektion konnte er einen Antikörper-Übertritt schon nach etwa 6 Stunden nachweisen; die Leukocyten-Immunität beweist jede Panophthalmie. Je nach der Art der Keime aber ist der Verlauf des Abwehrvorgangs verschieden: Ein Teil der Saprophyten (Sarcine, Luftstaphylokokken) zeigen sehr geringe Widerstandsfähigkeit, sehr langsame Vermehrung, und veranlassen ein rasches Erscheinen und außerordentlich intensive Wirksamkeit der Schutzstoffe. Eine 2. Gruppe von Saprophyten (Subtilis, Pyocyaneus) haben zwar eine enorme Widerstands- und Vermehrungsfähigkeit, üben aber eine stark positive chemotaktische Wirkung auf die Leukocyten aus. Die sog. pathogenen Keime endlich zeichnen sich nicht nur durch große Widerstandsfähigkeit aus, sondern halten auch die Schutzstoffe außerordentlich lange fern.

Der Hauptunterschied, der den Schutzvorgang im Glaskörper anders erscheinen läßt, als im übrigen Organismus ist der, daß im Körper die Keime sofort oder in kürzester Zeit auf die Schutzkräfte stoßen, im Glaskörper aber eine beträchtliche Zeit keine Schutzkräfte die Vermehrung der Keime hindern.

Stern.

Journal-Übersicht.

I. A. v. Graefe's Archiv für Ophthalmologie. LXXXVI, 2.

1) **Experimentelle Untersuchungen über die hämatogene Metastase im Auge, nebst Bemerkungen über die Histologie der experimentellen metastatischen Ophthalmie,** von Dr. Andreas Rados in Budapest

Die Versuche wurden mit kleinen Mengen hochvirulenter Kulturen vom Bacillus pyocyaneus β bei Kaninchen und Katzen angestellt. Die Einverleibung geschah meistens intravenös in die Randvene der Ohrmuschel, einzeln bei Katzen in eine Schenkelvene und einmal beim Kaninchen intraperitoneal. Von der Bauchhöhle aus verbreiten sich die Mikroorganismen langsamer im Körper, als bei direkter Einführung in die Blutbahn.

Bei Katzen wurden in keinem Falle bei der ersten Punktion des Augapfels Bakterien in den Medien gefunden. Bei Kaninchen gelang der Nachweis einzeln, doch war der spontane Übertritt von Keimen ins Auge sehr

selten, wie ja auch die klinische metastatische Ophthalmie nicht häufig vorkommt. Erst nach wiederholten Punktionen, die Verf. statt andrer Reize anwandte, konnten fast regelmäßig im Kammerwasser und Glaskörper, oder nur an einer Stelle, Bakterien nachgewiesen werden. Beide Augen verhalten sich nicht gleichartig, ihre Infektion erfolgt offenbar ganz unabhängig voneinander. Wo Mikroorganismen gefunden werden, fehlen entzündliche Erscheinungen nie.

Einseitige Durchschneidung des Sympathicus bewirkt an der entsprechenden Seite den spontanen Eintritt von Mikroorganismen in die Medien. Die Lähmung des Sympathicus hat ebenso wie die Punktion Erweiterung der Gefäße zur Folge, und darauf dürfte der leichtere Übertritt der Bazillen beruhen.

Die durch die experimentelle metastatische Ophthalmie gesetzten Veränderungen sind verschiedener Art. Man sieht, daß eitrige Prozesse in der Aderhaut beginnen und sich nach Durchbruch der Lamina vitrea in die Netzhaut erstrecken. Ob der Übergang von der Aderhaut zur Netzhaut auch ohne Durchlöcherung der Lamina vitrea möglich ist, steht noch nicht fest. Möglich ist auch, daß in Netzhaut und Aderhaut gleichzeitig primäre Herde auftreten. In andren Fällen ist nur die Netzhaut erkrankt und die Aderhaut höchstens minimal infiltriert. Endlich können Regenbogenhaut und Strahlenkörper allein entzündliche Erscheinungen zeigen.

Daß Verf. nur fibrinös-eitrige Entzündungen sah, führt er auf die von ihm benutzten hochvirulenten Kulturen zurück. Die entzündlichen Erscheinungen werden eingehender geschildert, vom einfachen Ödem bis zur vollständigen eitrigen Einschmelzung. Eine besondere Bedeutung kommt den Gefäßveränderungen zu, welche hauptsächlich in den kleinen Venen auftreten. Die Endothelien der Intima werden durch Quellung stark vergrößert, nehmen Kernfarbstoffe wenig an und zeigen oft Vakuolen. Sie ragen in das Lumen hinein und verstopfen es mehr oder weniger, wobei rote Blutkörperchen und Leukocyten mithelfen. Die Gefäßwand und das die Gefäße umgebende Gewebe zeigt ebenfalls entzündliche Infiltration. Blutungen um die Gefäße und Endarteriitis obliterans folgen. Periphlebitis und Thromben wurden einmal im Sehnervenstamme beobachtet.

---

2) **Beiträge zur Lehre vom Augendruck und vom Glaukom,** von Dr. Ludwig Ruben, früherem Assistenten der Universitäts-Augenklinik in Heidelberg.

Der amerikanische Physiologe Fischer hat vor einigen Jahren im Anschluß an eine umfassende Theorie des Ödems die Hypothese aufgestellt, daß das Glaukom auf Quellung beruhe. Durch pathologische Prozesse, hauptsächlich Säure-Anhäufung bei Zirkulations-Störungen, soll die Affinität der Gewebskolloide zu Wasser gesteigert sein, so daß die Gewebe mehr Wasser aufnehmen und quellen. Man hat dem entgegengehalten, daß es sich beim Ödem im wesentlichen um eine Wasser-Ansammlung zwischen den Geweben handelt, daß osmotische Vorgänge nicht berücksichtigt, und daß solche Quellungsprozesse erst im abgestorbenen Gewebe möglich sind. Fischer hat Quellung und Zunahme der Spannung an enukleïerten Augäpfeln nachgewiesen und in klinischen Fällen von Glaukom durch subkonjunktivale Injektion von Natriumcitrat Herabsetzung der Spannung beobachtet.

Verf. hat die Fischer'schen Versuche nachgeprüft und folgende Fragen zu beantworten gesucht: Wie beteiligen sich die einzelnen Bulbus-Abschnitte

an der Quellung? Wie hängen Augendruck und Quellung zusammen? Läßt sich auch am lebenden Tiere durch Quellung Drucksteigerung erzielen? Wie wirken subkonjunktivale Salz-Injektionen auf den Druck bei Glaukom?

Zur Beförderung der Quellung wurden Salzsäurelösung von wechselnder Konzentration, zur Hemmung der Quellung Lösungen von NaCl und Na-Citrat benutzt.

Volumzunahme des Glaskörpers durch Quellung ist experimentell nicht bewiesen. Auch die Linse zeigt keine Veränderungen. Dagegen ist die Gewichts-Zunahme der isolierten Kornea und Sklera erheblich. Am wirksamsten ist $^1/_{110}$-n. HCl, schwächere und stärkere Konzentrationen rufen geringere Gewichts-Zunahme hervor. Die Wasser-Aufnahme erfolgt bei stärkerer Konzentration rascher, als bei schwächerer, erreicht aber bei schwächeren allmählich höhere Grade. Die Verdickung der Membran ist mit einer Verkleinerung der Flächen-Ausdehnung verbunden. Legt man die gequollenen Membranen in Salzlösung, so verlieren sie an Gewicht, erreichen ihr Anfangsgewicht aber nicht wieder.

Wenn Fischer Gewichts-Zunahme und Drucksteigerung einander parallel setzt, so trifft das nicht zu. Quellungsfördernde Lösungen steigern den Druck und Salzlösungen haben einen hemmenden Einfluß, aber Gewicht und Druck stehen in keinem bestimmten Verhältnis zueinander. Bei schwächeren Lösungen ist die Gewichts-Zunahme relativ groß und die Erhöhung des Druckes gering. Bei rascher Qellung ist die Drucksteigerung größer. Die Verkleinerung der Kapsel erhöht den Druck, nicht ihre Verdickung (Gewichts-Zunahme).

In vivo bewirkt subkonjunktivale Einspritzung von 1 ccm $^1/_3$ bis $^1/_{10}$ n. HCl rapiden Druckanstieg, der nach 3—10 Minuten seinen Höhepunkt erreicht. Salze hemmen die Drucksteigerung. Die Drucksteigerung kann 134 mm Hg überschreiten und daher nicht vom Blutdruck abhängig sein, der eine solche Höhe nie erreicht. Quellung der Lederhaut wurde anatomisch nachgewiesen. Die rapide Zunahme des Drucks preßt das Blut aus dem Bulbus heraus, die Pupille verengt sich (Reizwirkung der Säure?) und die Hornhaut wird vom Rande her parenchymatös getrübt. Die Dauer der Drucksteigerung ist sehr verschieden. Einzeln fällt der Druck schon nach einer Stunde unter die Norm, nicht selten bleibt er Tage und Wochen übernormal, und 3 mal hielt die Erhöhung $3^1/_4$, 4, 5 Monate an. Der unter Umständen rasche Druckabfall kommt dadurch zustande, daß die Säure allmählich nicht mehr wirkt und die Quellung der Lederhaut zurückgeht. Dabei kann der Bulbus weich werden, weil ein Teil seines Inhalts ausgepreßt ist.

Bei dauernder Drucksteigerung nach subkonjunktivalen Säure-Injektionen spielt zunächst die Quellung eine Rolle, später treten aber hochgradige Hämostase, Transsudation von der Uvea aus, Verwachsung im Kammerwinkel, narbige Veränderungen der Sklera und Episklera hinzu und verhindern den Ausgleich des Druckes. Einmal wurden im Frühstadium Schnabel'sche Kavernen beobachtet. Sie sind nicht Folgezustände des erhöhten Druckes, sondern Teil-Erscheinung des im ganzen Augapfel und besonders in der Netzhaut bestehenden Gewebszerfalles.

Die Angabe Fischer's, daß Salzlösungen, besonders $^1/_6$ n. Na-Citrat, den Druck herabsetzen, konnte Verf. ebensowenig, wie andre Forscher bestätigen. Sie können den Druck sogar steigern. Wenn daher auch die gesteigerte Quellung bei bestehendem Glaukom nicht die Hauptrolle spielen

kann, so braucht deshalb nicht ausgeschlossen zu werden, daß sie bei der Genese mitbeteiligt ist. Darauf deutet die eigenartige Hornhaut-Trübung hin, die nicht direkt durch den hohen Druck hervorgerufen wird, sondern wahrscheinlich auf Ernährungsstörungen beruht, welche zur Bildung von Milchsäure führen, die quellende Eigenschaften besitzt. Die Quellung verstärkt die Wirkung von Zirkulations-Störungen und verengt die Abflußwege.

Die wiederholt beobachtete Drucksteigerung nach Ätzung des Bulbus durch Kalk, Säure, Lauge, entsteht vermutlich in erster Linie durch Verkleinerung der Kapsel, und die Behinderung des Abflusses gesellt sich hinzu.

Auf dem Wege der Osmose kann Wasserübertritt vom Blut ins Auge und vom Auge ins Blut erfolgen. Nach Injektionen von hypertonischen Kochsalz-Lösungen in die vordere Kammer tritt starke Drucksteigerung, und nach der Injektion von hypotonischen Lösungen Verminderung des Druckes ein. Injektionen anisotonischer Lösungen in den Glaskörper haben eine viel schwächere und manchmal überhaupt keine Wirkung. Traubenzucker verhält sich wie NaCl. Bei schwach hypertonischen und hypotonischen Lösungen ist die Reizung gering und der Augendruck nach 1—2 Stunden wiederhergestellt. Nach der Injektion stark hypertonischer Lösungen folgt ein heftiger Reizzustand, der Druck bleibt 7—12 Stunden erhöht und sinkt nach 18—24 Stunden bis unter die Norm.

Die Versuche, durch Verdünnung des Blutes eine Drucksteigerung zu erzielen, hatten im Gegensatz zu Hertel keinen Erfolg.

Ob bei Erhöhung des Druckes durch Injektion in den Glaskörper die vordere Kammer flacher wird, ist noch nicht erwiesen. Mannigfache Versuche führten zu einem verschiedenen Ergebnis. Die Anschauung, daß das Vorrücken der Iris und Linse auf einem Drucküberschuß im Glaskörperraum beruht, ist nicht zwingend. Denn die Abflachung der vorderen Kammer kann nur erfolgen, wenn der Abfluß des Kammerwassers vermehrt ist, und der Abfluß hängt nicht von einem etwaigen Druck-Unterschiede zwischen Vorderkammer und Glaskörper, sondern von dem Unterschiede zwischen dem in der vorderen Kammer herrschenden Drucke und dem Außendrucke ab. Ist die Drucksteigerung durch Zusammenziehung der Bulbuskapsel bedingt, so wird infolge des höheren Druckes der Abfluß des Kammerwassers gesteigert, und das Volumen der vorderen Kammer nimmt eher ab, als das des Glaskörpers. Die Abflachung ist ein kompensatorischer Vorgang, der zunächst der Drucksteigerung entgegenwirkt. Legt sich später die Irisperipherie an die Hornhaut an, so kann der erhöhte Druck dauernd sein.

Ob Schrumpfungsprozesse der Bulbuskapsel bei der Entstehung der verschiedenen Glaukomformen von größerer Bedeutung sind, ist bisher nicht bewiesen. Immerhin verdienen diese Verhältnisse Beachtung.

---

3) Über die Grenzwerte des Tiefenschätzungs-Vermögens bei der Untersuchung mit dem Pfalz'schen Stereoskoptometer, von Ernst Schweitzer in Straßburg.

Die Bedeutung der mit dem Pfalz'schen Apparate gewonnenen Prüfungsergebnisse wird verschieden beurteilt. Verf. suchte durch eine größere Reihe von Untersuchungen, welche in der Straßburger Klinik ausgeführt wurden, festzustellen, ob man für bestimmte Gruppen einen Mittelwert der Tiefehwahrnehmung annehmen darf. Die Gruppen, welche in Betracht kommen, sind: Normalsichtige bei binokularer und monokularer Beobachtung, seit kurzer Zeit Einäugige, seit längerer Zeit Einäugige. Außerdem wurde dem

Alter und der Simulation Beachtung geschenkt. Als Methode diente vorwiegend der Winkelstäbchen-Versuch mit Einstellung durch den Untersucher. Normalsichtige Zweiäugige geben die günstigsten Resultate, doch können die Grenzwerte des einäugigen Sehens die des zweiäugigen erreichen und selbst übertreffen. Zweiäugige, welche unter Verschluß eines Auges geprüft werden, zeigen unter gleichen Bedingungen stark voneinander abweichende Grenzwerte. Diese Verschiedenheit, deren Ursachen wir nicht kennen, beweist, daß wir nicht berechtigt sind, für den seit kurzem Einäugigen einen normalen Grenzwert auch nur innerhalb weiter Grenzen festzustellen. Die seit kurzer Zeit und seit langer Zeit Einäugigen zeigen keine charakteristischen Unterschiede. Wenn ein Einäugiger bei der ersten Untersuchung einen niedrigen Grenzwert aufweist, so ist das kein Beweis dafür, daß das geprüfte Auge schon seit langer Zeit vorwiegend für den Sehakt benutzt wurde und der Partner — vielleicht ohne Wissen der betreffenden Person — schwachsichtig war. Bei wiederholten Prüfungen bleiben die Ergebnisse manchmal ganz gleich, manchmal sinken die Grenzwerte, d. h. die Tiefenwahrnehmung wird feiner. Das kann schon nach einer Stunde geschehen. In andren Fällen liegt die Vermutung nahe, daß das Sinken der Grenzwerte auf Gewöhnung an den Apparat beruht. Auch ältere Personen zeigen bei wiederholter Prüfung ein Absinken der Grenzwerte, dagegen können Jugendliche, welche seit Jahren einäugig sind, unter Umständen ungünstige Resultate aufweisen. Geschickte Simulation ist schwer zu erkennen, dagegen dürfte ein plumper Simulant schwerlich unentlarvt durchschlüpfen.

---

4) **Der Verschluß der Zentralvene der Retina.** Eine Übersicht über 36 pathologisch-anatomisch untersuchte Fälle, von George Coats.

In 33 Fällen wurde der Sehnerv in Serien quer geschnitten und in 32 Fällen eine Verstopfung gefunden. Im ganzen konnte in 34 von 36 Fällen Verschluß nachgewiesen werden, und in den beiden übrigen Fällen war die Untersuchung mangelhaft.

Bei der Verstopfung der Zentralvene liegt meistens echte Thrombose vor. Der Thrombus kann in Gestalt einer homogenen strukturlosen Masse auftreten, doch findet man häufiger Fibroblasten, welche vom umgebenden Bindegewebe aus eingedrungen sind, und weniger häufig Endothel-Proliferation. Die Ursache der Thrombenbildung dürfte hauptsächlich in einer Verlangsamung der Zirkulation zu suchen sein, die auf Gefäßsklerose und besonders auf Endarteriitis der Zentralarterie beruht. Eine primäre entzündliche Erkrankung der Gefäßwand neben gleichzeitiger Entzündung in andren Teilen des Augapfels kommt namentlich bei jugendlichen Personen mit Syphilis und Influenza vor. Die Verstopfung sitzt immer an oder nahe bei der Lamina cribrosa. Säße sie weiter aufwärts im Nerven, so würde die retinale Apoplexie vermutlich ausbleiben. Besonders wenn die Zentral-Arterie frei ist, stellen Collaterale den Blutstrom rasch wieder her, in andren Fällen sieht man direkte Kanalisation des Thrombus. An den Netzhautgefäßen ist fibröse Wucherung der Arterien und Venen am häufigsten. Ein weiteres Stadium dieses Prozesses bildet die hyaline Degeneration. Endothel-Proliferationen sind in den Netzhaut-Gefäßen selten. Sie werden vielleicht durch kreisende Toxine hervorgerufen, während fibröse Entartung eine Reaktion gegen erhöhten Druck bedeutet.

Ob ausgedehnte Netzhaut-Blutungen ohne jede Beteiligung der Zentralvene vorkommen, ist zweifelhaft. Die Netzhaut-Blutungen sind um so stärker,

je durchgängiger, je freier von Endarteriitis die Zentralarterie ist. Retinale und zentrale Gefäße, Arterien und Venen können sehr verschieden erkrankt sein. Teleangiektasien findet man in der Netzhaut nur dann, wenn einzelne retinale Gefäße thrombosisch sind und Druck-Unterschiede zwischen zwei Blutbahnen auftreten. Ist die Vena centralis allein verstopft, so entwickeln sich Teleangiektasien nur in der Nähe der Papille durch Ausdehnung der Anastomosen mit den ciliaren Gefäßen.

Das Glaukom, welches der Verstopfung der Zentralvene häufig folgt, ist durch entzündliche Erscheinungen an der Iris und im Kammerwinkel ausgezeichnet. Man findet an der Oberfläche der Iris und im Hornhaut-Iriswinkel eine fibröse gefäßhaltige Membran, welche narbiger Verkürzung unterliegt und Ektropium uveae und Umbiegung des Sphinkters hervorruft. Das Glaukom ist die Folge des Verschlusses der Abfuhrwege und demnach sekundär. Nach Inouye entstehen im hinteren Abschnitte des Auges durch Blutzersetzung Toxine, welche durch den Glaskörper diffundieren und im vorderen Abschnitte des Augapfels chronische Entzündung mit Membranbildung hervorrufen. Da infolge der venösen Verstopfung die Abfuhr der Zersetzungsprodukte gehemmt ist, so können die Toxine dauernd schädlich wirken. Blutungen im Innern des Augapfels ohne Verschluß der Zentralvene pflegen nicht zum Glaukom zu führen.

Möglicherweise kann in vereinzelten Fällen die Thrombose die Folge und nicht die Ursache des Glaukoms sein. Scheer.

II. Klinische Monatsblätter für Augenheilkunde. 1913. Juli.

1) Zur operativen Behandlung der Sehstörungen beim Turmschädel, von Schloffer.

Ist die Sehstörung beim Turmschädel eine Folge der Steigerung des intrakraniellen Drucks, so müßte eine Dekompressiv-Trepanation zu einer Besserung der Sehstörung Veranlassung geben. Aber die bisherigen Erfahrungen berechtigen noch nicht dazu, aus dem Erfolge der Druck-Entlastung die Drucksteigerung für die Entstehung der Stauungspapille bei Turmschädel verantwortlich zu machen. Auf Grund der Behr'schen Hypothese, nach der der Sehnerv vor seinem Eintritt in den Canalis opticus zwischen Carotis und oberer Wand des knöchernen und häutigen Canalis opt. eingeklemmt werde, beseitigte Verf. die schädliche Druckwirkung, indem er in zweizeitiger Operation die obere Wand des Kanals abtrug. Die Erfahrungen, die er in zwei Fällen machte, können zu einer Wiederholung des Eingriffs anregen.

---

2) Über den ophthalmoskopischen Befund der Area centralis des albinotischen Auges, von Ishikawa.

Die Fovea ist nicht besonders differenziert, es fehlt jeglicher Lichtreflex und jede Umgrenzung der etwas dunkler rot gefärbten Netzhautmitte. Besonders deutlich erscheinen die Verhältnisse bei der Untersuchung mit dem Gullstrand'schen Ophthalmoskop. Die zur Makula ziehenden Gefäße durchkreuzen sich unregelmäßig, sie konzentrieren sich nicht, wie bei der normalen Makula in einen bestimmten Mittelpunkt. Die dunklere Färbung der Netzhautmitte des albinotischen Auges beruht auf reicherer Pigmentierung und auf dichterer Anordnung der Aderhautgefäße. Das von Fritsch und Elschnig gefundene Fehlen der Ausbildung der Netzhautmitte bei Albinos wird demnach bestätigt.

3) Zur Kasuistik der Erkrankungen der Hypophysis und deren Umgebung, sowie zur Kenntnis der binoxalen Hemianopsie, von O. Lange.

In zwei klinisch beobachteten Fällen von Geschwülsten der Hypophyse schwankte das Sehvermögen in charakteristischer Weise hochgradig von Amaurose bis zur Rückkehr eines brauchbaren Sehens mit bitemporaler Halbblindheit. Ferner beobachtete Verf. einen sonst gesunden Patienten von 23 Jahren mit Sehnerven-Atrophie und symmetrischem Ausfall der beiden nasalen Gesichtsfeldhälften. Unter Hinweis auf Bernheimer's Befunde, daß die ungekreuzten Fasern im obersten Teile des Chiasma liegen, spricht Verf. die Vermutung aus, daß eine kleine Blutung bzw. ein aus einer Blutung entstandener Erweichungsherd in den dorsalen Faserlagen des Chiasma die Ursache der besprochenen binasalen Halbblindheit sei.

---

4) Ein Fall von seltener Schrotschuß-Verletzung. Beitrag zur Kenntnis des Faserverlaufes im Tractus opticus, von R. Hesse.

•Einschuß an der linken Halsseite etwa an der Verbindung zwischen oberem und mittlerem Drittel des M. sterno-cleido-mastoideus nahe seinem hintern Rande. Es bestehen fast völlig symmetrische, sektorenförmige, absolute Skotome vom Fixationspunkt bis zu 30°, von da bis zur Peripherie sind sie relativ; ferner leichte Paresis N. VII. sin., minimale Sensibilitätsstörung im 2. und 3. Aste des N. V. sin. und vorübergehende Verminderung des Geruchs rechts. Das Röntgenbild zeigte das Projektil etwas links von der Mittellinie am vorderen Rande der Sella turcica. Es dürfte durch das Foramen lacerum eingedrungen sein. Das relative Skotom wurde mit der Zeit erheblich kleiner. Der Fall stützt die Annahme, daß sich die gekreuzten und die ungekreuzten Fasern im Sinne einer paarweisen Aneinanderlegung der von korrespondierenden Netzhautstellen kommenden Fasern innig mischen.

---

5) Ein Fall von doppelseitiger Orbital-phlegmone nach Empyem der Stirnhöhle und der Siebbeinzellen unter besonderer Berücksichtigung des pathologisch-anatomischen Befundes, von Takashima.

Es bestand zunächst eine hyperplastische Entzündung der Stirnhöhle und des Siebbeinlabyrinths links ohne freien Eiter, im letzten Stadium eine entsprechende akute Eiterung rechts, und schließlich eine doppelseitige Orbitalphlegmone. Tod durch Pneumonie und Meningitis purulenta. Der pathologisch-anatomische Befund macht es sehr wahrscheinlich, daß die infektiösen Keime entlang den Bahnen der venösen Gefäße von der Stirnhöhle oder dem Siebbeinlabyrinth aus in das Orbitalgewebe gewandert sind. Die doppelseitige Orbitalphlegmone dürfte so zustande gekommen sein, daß die Sinusitis frontalis links sich auf den rechten Sinus frontalis und Sinus ethmoidalis fortpflanzte, dann die linke und zuletzt die rechte Orbita erkrankte.

---

6) Xanthopsie bei Santoninmißbrauch, von Yamaguchi.

Der für die Vergiftung disponierte Mann hatte nach 0,5 g Santonin 37 Tage Gelbsehen.

---

7) Fünf Fälle von Hydrophthalmus congenitus unter besonderer Berücksichtigung des pathologisch-anatomischen Befundes, von Takashima.

Wird fortgesetzt.

---

8) **Ophthalmoskopischer Befund bei pulsierendem Exophthalmus,** von Rübel.

Über den ganzen Augenhintergrund waren zahllose helle bis hellgelbe, unregelmäßig begrenzte Herdchen ausgesät. Als dann die Carotis communis unterbunden wurde, ging der Exophthalmus zurück und die Herde verschwanden in dem erkrankten Auge spurlos.

---

9) **Ein Beitrag zur Entwicklung der Amyloiddegeneration der Konjunktiva,** von Ishikawa.

In dem einen der genauer beschriebenen Fälle hatte sich das Amyloid aus den Plasmazellen entwickelt, in dem andren aus dem Gewebsreticulum.

---

10) **Über das Papilloma der Kornea,** von Piccaluga.

Die Geschwulst, die teils aus Deck-Epithel, teils aus Bindegewebe bestand, war, wie klinische Beobachtung und histologische Untersuchung übereinstimmend zeigten, vom Bindegewebe ausgegangen.

---

11) **Ein Beitrag zur Pathologie des Ulcus rodens corneae,** von Ishikawa.

Der Fall zeigt im wesentlichen dieselben Befunde, die bei den bisher untersuchten erhoben wurden. Unter das operativ hinübergezogene Bindehautepithel ist ein eigenartiges Granulationsgewebe eingelagert, das sehr viele eosinophile Leukozyten enthält und vom Geschwürsrand aus in das übrige Hornhautgewebe in die Tiefe zieht und den progressiven Geschwürsrand unterminiert; die freiliegenden, unterminierten Lamellen-Enden zeigen beginnende Nekrose, und am restlichen Hornhautteile zeigen sich degenerative Epithelveränderung und pannöse Gewebswucherung.

---

12) **Zur Frage der Pilzkonkremente im Tränenröhrchen,** von Löwenstein.

Verf. tritt für die Anschauung ein, daß Streptothrix und Aktinomyzes Synonyma sind.

---

13) **Doppelte Perforation des Auges durch Aufspießen,** von Divids.

Ein Draht durchbohrte die Hornhaut, drang durch das Corpus ciliare in den Glaskörper und durchstieß zuletzt die hintere Augapfelwand. Es kam zu einer Infektion, die aber zurückging, der endliche Ausgang war ein günstiger: es hinterblieb weder eine Einbuße an Sehkraft, noch eine Entstellung.

---

14) **Bemerkungen zu der Arbeit von van Hoeve: „Extraktion von Kupfersplittern aus dem Glaskörperraum",** von v. Hippel.

Polemischen Inhalts.

August.

1) **Die Schädeldeformität mit Augensymptomen,** von Larsen.

Im staatlichen Blinden-Institut zu Kopenhagen waren von 95 Insassen 13, und zwar nur Knaben, mit stark deformierten Schädeln. Verf. präzisiert genau das typische Bild des Entwicklungsstadiums dieser Krankheit, die durch prämature Synostosen des Schädels bedingt wird. Die Deformität ist ein Produkt aus den Hemmungen des Wachstums der Synostosen und dem

Wachstum der nicht verwachsenen Suturen. Im Anfang besteht entweder keine oder nur eine geringe Schädeldeformität. Als Frühsymptome sind bedeutungsvoll Buckelbildung in der Gegend der großen Fontanelle und Schwachsichtigkeit. Mitunter finden sich in der Schädelwand Defekte, durch die kleine Gehirnhernien veranlaßt werden können. Die Sehnerven-Atrophie dürfte mit größerer Wahrscheinlichkeit ihre Ursache in der Steigerung des intrakraniellen Drucks haben, als in der Verengerung des Foramen opticum. Die Prognose ist quoad vitam gut. Therapeutisch ist an die Trepanation zu denken, vorausgesetzt, daß man die Kranken früh genug in Behandlung bekommt.

---

2) **Zwei Fälle von einseitiger Melanosis der Sklera, der Iris und des Augenhintergrundes mit warzenförmigen, kleinen Erhebungen an der Irisvorderfläche,** von Fleischer.

Die warzenförmigen Erhebungen sind eine angeborene, in den ersten Lebensjahren mit der fortschreitenden Pigmentierung des Auges sich entwickelnde Anomalie, die mit hypertrophischen Pigmentmälern der Haut auf einer Stufe stehen dürften. Malignen Charakters ist die Verbildung der Iris nicht.

---

3) **Angeborene Hypoplasie bzw. Aplasie des Irisvorderblattes,** von Rübel.

Die Iris war in ihrer Dicke so stark reduziert, daß bei diaskleraler Durchleuchtung zwischen der Helligkeit der Pupille und der des Transparenzlichts der Iris kaum ein Unterschied besteht. Dieser Befund spricht dafür, daß dem Bau und der Beschaffenheit des Vorderblattes der Iris bei der Tranparenz die Hauptrolle zufällt, denn bei dem Patienten war das Pigmentblatt vollkommen normal. Die Auffassung Meinel's, daß die pigmentierten Stromazellen vorwiegend die Pupille erweitern, wird durch die vorliegende Beobachtung nicht gestützt, da das Pupillenspiel sich durch auffallende Lebhaftigkeit auszeichnete.

---

4) **Fünf Fälle von Hydrophthalmus congenitus unter besonderer Berücksichtigung des pathologisch-anatomischen Befundes,** von Takashima.

Die Sklera ist am hinteren Pol durch den intraokularen Druck meistens nicht verdünnt; die Kornea und die vorderen Teile der Sklera, besonders die Korneo-Skleralzone waren gedehnt und verdünnt. Gefäß- und Nervensystem waren nicht verändert. In 4 Fällen bestand eine Verwachsung der Iriswurzel, die auf eine Iritis, besonders im Kammerwinkel zu beziehen ist. Die Ätiologie des Hydrophthalmus congenitus kann keine einheitliche sein, da die Kammerbucht bald geöffnet, bald verlötet ist.

---

5) **Ein Fall von Schimmelpilz-Erkrankung des Auges,** von Dimmer.
Kasuistik.

---

6) **Zur Frage der anaphylaktischen Entstehung der sympathischen Entzündung,** von E. Cramer.

Schwerhörigkeit, Haarausfall und Weißwerden der Haare, die Verf. in einem Falle von sympathischer Ophthalmie beobachtete, stützten die Theorie von der anaphylaktischen Entstehung dieser Erkrankung.

---

7) **Über experimentell hervorgerufenen einseitigen Nystagmus,** von E. Mangold und A. Löwenstein.

Einseitige Durchschneidung am Pes pedunculi cerebri des Kaninchens ruft einen in der Frequenz wechselnden Nystagmus des kontralateralen Auges hervor, der bis zum Tode anhält. Frequenz, Richtung und Exkursionsbreite des einseitigen Nystagmus waren in einigen Fällen durch Lageveränderung des Tieres zu beeinflussen. Die Einseitigkeit hängt wahrscheinlich nicht mit der Durchschneidung des Okulomotorius des nystaktischen Auges zusammen. Mit dem Nystagmus geht fast regelmäßig eine sehr starke Deviation des nystaktischen Auges einher. Dieser einseitige Nystagmus läßt sich mit Wahrscheinlichkeit auf die Verletzung von Fasern zurückführen, die im Pedunculus cerebri verlaufen und mit dem Kleinhirn in Verbindung stehen.

---

8) **Störungen im Synergismus von Augenbewegungen,** von Eppenstein.

In 2 Fällen von Lähmung des N. III, in denen sich die Ptosis zurückgebildet hatte, reagierte der M. lev. palpebrae nicht auf den Impuls zur Blickhebung, wohl aber bei Innervation des M. rect. int. des gelähmten Auges; bei Senkung des Bulbus ließ der Tonus des Levator nur bei Innervation des Antagonisten des Zentrums nach, also senkte sich das Lid nur bei Abduktion des gelähmten Bulbus. Diese Lidphänomene beruhen darauf, daß bei Kontinuitätshemmungen im Stamm des N. III eine Anzahl der aus dem zentralen Stumpf auswachsenden Achsenzylinder in falsche Bahnen gerät, daß aber im Lev. palp. aus dem Internuskern kommende Fasern münden. Vielleicht sind schon normal Internusfasern in den Levatormuskel gewachsen, so daß man nicht ganz neue Anastomosen, sondern nur das Einwachsen besonders zahlreicher Nervenfasern in schon vorgebildete Anastomosen und an diesen entlang anzunehmen braucht.

---

9) **Ein Fall von atypischer Retinitis circinata,** von Bachsteg.

Netzhautaffektion, die durch ihre mit zentralem Skotom verbundene Makula-Erkrankung, charakteristische, weiße, kreisförmig angeordnete Herde, Ätiologie, chronischen Verlauf, Erfolglosigkeit der Therapie der Retinitis circinata nahe steht, von der sie aber durch die Lage des Fleckengürtels oberhalb der Papille und Makula, durch eigenartige Herde in der Makula und durch oberflächliche Netzhauttrübungen im Bereiche des Fleckengürtels zu trennen ist.

---

10) **Über die Verwendbarkeit der Lippenschleimhaut zur tektonischen Keratoplastik,** von v. Mende.

Erfolgreiche Benutzung bei progressiven Randgeschwüren in Fällen von noch nicht abgeheiltem Trachom mit starker narbiger Schrumpfung der Konjunktiva.

September.

1) **Zur Ätiologie des Keratokonus** (Untersuchungen mit dem Abderhalden'schen Dialysierverfahren), von E. v. Hippel.

In zwei typischen Fällen von Keratokonus und einer dieser Affektion nahestehenden Hornhaut-Erkrankung war mit dem Abderhalden'schen Dialysierverfahren eine Störung im Stoffwechsel der Drüsen mit innerer Sekretion nachweisbar. Stets abgebaut wurde der Thymus entweder aus-

schließlich oder am stärksten; auch die Nebenniere gab zweimal stark positives Resultat.

---

2) **Beitrag zur Ätiologie des Keratokonus.** von Behr.

(Keratokonus, blaue Sklera, habituelle Luxationen.) Mitteilung eines Falles, bei dem Lues congenita bestand.

---

3) **Über histologische Befunde beim Diplobasillen-Geschwür der Hornhaut.** Ein Beitrag zur Kenntnis der Abszeß-Bildung an der Hornhaut-Hinterfläche, von Arnold Löwenstein.

Eingehende Beschreibung des histologischen Befundes zweier Fälle.

---

4) **Nachtrag zu meiner Arbeit: „Über innere Skleralruptur nebst Bemerkungen über den Ring-Abszeß",** von B. Stölting.

Die mikroskopische Untersuchung eines Falles bestätigt die Ansicht, daß der Ring-Abszeß so entsteht, daß die Zellen auf ihrer Bahn aus der vorderen Kammer, dem natürlichen Wege folgend, zum Schlemm'schen Kanal auswandern, diese Bahnen dann verstopfen und durch ihre Masse den Zerfall der Membr. Descemetii veranlassen.

---

5) **Über wechselnde feinpunktierte Epithel-Trübungen der Hornhaut,** von Streiff.

Verf. sah in 2 Fällen schwer sichtbare, oberflächliche Epithel-Trübungen, die kleine Gruppen feiner, dunkelgrauer, scharf umschriebener Punkte darstellten, welche dicht unter der Flüssigkeitsschicht der Tränen lagen. Sie waren von nur geringen Beschwerden und leichter Hyperämie der Bindehaut begleitet, waren von nur kurzer Dauer, verschwanden und tauchten an wechselnden Stellen wieder auf.

---

6) **Cataracta nach Wespenstich,** von Carl Bär.

Das Insekt stach wohl durch Sklera, Iriswurzel, hintere Kammer oder durch das Corpus ciliare in die Linse. Anfangs nur umschrieben, wurde der Star bald vollständig. Außer einer mechanischen Einwirkung dürften auch chemische Veränderungen durch das Gift des Wespenstachels als ätiologische Momente in Frage kommen.

---

7) **Über die während der letzten 3 Jahre in der Straßburger Universitäts-Augenklinik beobachteten Eisensplitter-Verletzungen des Auges,** von Hüttemann.

Schluß folgt.

---

8) **Zur Behandlung der Linsenluxationen,** von Ask.

Bei einem Material von 59 Fällen bestand 33 mal Subluxation, 9 mal Total-Luxation (dort 17, hier 5 traumatischen Ursprungs); 9 mal erfolgte die Luxation in die vordere Kammer, 7 mal außerhalb des Bulbus (beide Arten stets infolge von Trauma). Die Subluxationen wurden meist konservativ behandelt. Von den Total-Luxationen wurden 2 in den Glaskörper luxierte Linsen erfolgreich extrahiert. Bei 8 Luxationen in die vordere Kammer gelang die Extraktion 5 mal. Die unter die Bindehaut luxierte Linse wurde 4 mal erfolgreich extrahiert. Trübt sich die luxierte Linse im reizlosen Auge, so daß die Sehkraft sinkt und das Augeninnere nicht sichtbar ist, so operiere

man baldigst. Die Primär-Extraktion in geschlossener Kapsel bietet bessere Aussichten, als die Diszission. Nur ausnahmsweise soll die Subluxation durch Operation in eine Total-Luxation in den Glaskörper verwandelt werden. Bei dauernder entzündlicher Reizung und Drucksteigerung versuche man die Extraktion. Bei Sekundärglaukom ist die Iridektomie allein nicht zu empfehlen. Die in den Glaskörper verlagerte Linse verursacht leicht Netzhautdegeneration und chorioretinitische Veränderungen, soll also unbedingt extrahiert werden. Auch die in die vordere Kammer luxierte Linse entferne man durch Lappenschnitt. Bei subkonjunktivaler Linsenverschiebung ist die Gefahr der sympathischen Augen-Entzündung sehr groß, ein Abwarten mit der Operation demnach nie oder fast nie angezeigt.

9) **Über einen Fall von periodischen und kontinuierlichen Schwankungen im Durchmesser der Pupille bei angeborener oder wenigstens frühzeitig erworbener linksseitiger Okulomotorius-Lähmung eines 9jährigen, sonst gesunden Mädchens,** von Uhthoff.

Die Änderungen im Pupillen-Durchmesser waren von der Belichtung unabhängig und hörten im Schlaf vollkommen auf.

10) **Operation einer Bulbuscyste mit gutem Erfolg,** von Carl Augstein.

Der Fall ist ein Analogon zu den von Hess und von Ginsberg mitgeteilten Fällen.

11) **Über Veränderung des Augendruckes durch osmotische Vorgänge,** von Hertel.

Intravenöse oder perorale Einverleibung von NaCl, Natr. acet., Natr. sulfon., Natr. phosphor., buttersauren Salzen, Harnstoff, Gelatine und Traubenzucker setzt die intraokulare Spannung des Kaninchen-Auges durch Osmose herab. Wägungen der Augen in getrocknetem Zustande ergaben H_2O-Verlust. Durch chemische Analyse und Messung des elektrischen Leitungsvermögens der Augenflüssigkeiten wurde ein Eindringen der zugeführten Stoffe ins Augeninnere konstatiert. Der Blutdruck beeinflußte die Hypotonie nicht. Sie zeigte sich auch bei experimentell primär oder sekundär glaukomatös gemachten Augen. Auch beim Menschsn sinkt die Spannung des Auges nach peroraler oder intravenöser Zuführung von NaCl.

12) **Über die kavernöse Sehnerven-Entartung,** von Rados.

Mitteilung zweier Fälle von Thrombose der V. centr. ret., bzw. Papilloretinitis haemorrhagica mit kavernöser Entartung des N. opt.

13) **Wiederherstellung des Bindehautsacks bei Schwund der Orbita,** von Weeks.

14) **Aderhaut-Ablösung nach Elliot'scher Trepanation,** von Schur.

Im ersten Fall wurde bei chronischem Glaukom des rechten das an absolutem Glaukom erblindete linke Auge trepaniert, im zweiten Falle wegen chronischen Glaukoms und im dritten wegen Glaucoma simplex. Von 85 trepanierten Augen zeigten $3 = 3{,}5\,\%$ Aderhaut-Ablösung. Sie bildete sich nach kurzer Zeit wieder zurück und hinterließ zweimal schwarze Striche und Linien.

15) Spätinfektion nach Elliot-Trepanation, von Schur.

Die Infektion erfolgte etwa 4 Wochen nach der Operation im Anschluß an ein Trauma. Die Trepanations-Öffnung lag etwas zu peripher, wodurch das Eindringen der Keime in den Glaskörper erleichtert wurde.

---

16) Ein Fall von Spätinfektion nach Elliot'scher Trepanation, von H. Harms.

Die Infektion wird wohl durch Epitheldefekte mechanischen Ursprungs auf dem Filtrationskissen zurückzuführen sein. Die Trepanation kommt für die Glaukomformen in Frage, bei denen die Iridektomie bisher versagte, also beim Gl. simplex, Gl. absolutum, Gl. haemorrhagicum und beim Hydrophthalmus, aber nicht beim akut oder chronisch entzündlichen Glaukom.

---

17) Bemerkungen zu der Londoner Diskussion über die neueren Glaukom-Operationen, von Axenfeld.

Die Methoden von Lagrange und Elliot erreichen nicht immer eine subkonjunktivale „Filtration“ oder „Fistulisation“. Besonders nach der Trepanation nach Elliot wird oft schon sehr bald die Trepan-Öffnung durch dichtes Gewebe wieder verschlossen, so daß ein freier Flüssigkeits-Austritt unter die Bindehaut unmöglich ist. Es gibt aber Fälle, in denen auch ohne Bildung eines Filtrationskissens eine Filtration stattfindet, an der trotz Elliot's Widerspruch die periphere Iridektomie schuld sein dürfte. Die Iridosklerektomie nach Lagrange hält Verf. technisch nicht für schwieriger, als den Elliot's. Die Beurteilung des Augenblickes, in dem der Trepan die Bulbuswand durchbohrt hat, wird erleichtert durch eine kleine Bewegung, die der Pupillarrand nach der Operationsstelle zu macht. Wegen der Gefahr der Spätinfektionen wende man die fistelbildenden Operationen nur da an, wo man auf andrem Wege der Drucksteigerung nicht Herr werden kann. Für das Gl. acutum inflammatorium soll man die klassische Iridektomie keinenfalls preisgeben, die man bei chronischen Formen auch lieber vorher versuche, ehe man zu den trepanierenden Instrumenten greift. Immerhin gibt es Augen, die zweifellos nur durch „Fistulation“ vor der Erblindung durch Glaukom zu retten sind.

---

18) Weitere Erfahrungen mit Skopolamin als Narkotikum, von Kümmell.

Die Patienten bekommen abends ein Sedativum (0,5 g Veronal), zwei Stunden vor der Operation 0,6—0,8 der Skopolamin-Pantoponlösung, event. später noch 0,4—0,6 dieser Lösung. Lokal wird Novokin-Suprarenin verwendet.

---

19) Ist die Hornhaut an der Resorption des Kammerwassers unbeteiligt? von Hamburger.

Auch die Kornea stellt ein Resorptionsorgan dar, wie die intravitale Färbung der Descemet'schen Membran nach Einführung von indigschwefelsaurem Natron bzw. Trypanblau in die Blutbahn oder in die vordere Kammer zeigt.

Kurt Steindorff.

III. The Ophthalmic Review. 1914. Februar.

1) **Klinischer Beitrag zur Pathologie des Glaukoms**, von W. F. Orr (in Melb).

Die Fehler des Schiötz'schen Tonometers können je nach der Hornhautkrümmung bei niederem Druck bis zu 3 mm, bei höherem bis zu 10 mm Hg betragen. Nach seinen Feststellungen können glaukomatöse Veränderungen wohl nur bei Drucksteigerung entstehen, Exkavation schon durch geringe Drucksteigerung, akutes und subakutes Glaukom auch ohne vorhergegangene feststellbare Hypertonie. Umgekehrt braucht selbst sehr starke Hypertonie — bei einem sonst gesunden jungen Mädchen lange dauernd und bis zu 80 mm Hg (!) — keine Glaukomsymptome zu verursachen. Die Ursache des Glaukoms sieht der Verf. nicht in Stauung, sondern in Giftigkeit der Lymphe und bekämpft deshalb die Verdrängung der Bezeichnung „inflammatorisch" durch „kongestiv".

2) **Korneosklerale Trepanation**, von Oberstleutnant R. H. Elliot.

Man nehme die Trepane nicht kleiner als 2 mm, lasse event. die sklerale Hälfte oder ein Drittel stehen, indem man zuerst korneal durchschneidet und nur die vordere freie Hälfte (bzw. $^2/_3$) gleichzeitig mit der nur peripheren Iridektomie abkappt. Man lege das Trepanationsloch nach Aufsplitterung der Hornhaut möglichst weit nach vorn.

3) **Nützliche Modifikation der Tränensack-Exstirpation**, von F. P. Maynard in Calcutta.

Nach Kuhnt hat schon Platner 1724 den Tränensack exstirpiert und auch schon eine Perforation des Os unguis nach der Nase zu zwecks Tränenabfluß damit kombiniert. Verf. legt Wert darauf, den Tränenschlauch erst möglichst tief im Kanal zu durchtrennen und dann erst die Kuppe des Sacks herauszupräparieren. (Platner hat nur das Verfahren seines Lehrers Woolhouse mitgeteilt. Vgl. m. Gesch. d. A. § 417. H.)

März.

1) **Quantitative Perimetrie, nebst Bemerkungen über Perimeter**, von H. M. Traquair in Edinburg.

Bei der meist gebräuchlichen Perimetrie pflegen kleine Ausfalls-Zonen der Entdeckung zu entgehen, worauf schon Berry, Wilbrand, Rönne Bjerrum u. a. hingewiesen haben. Perimetrie mit nur einer Objektgröße ist ebenso roh, wie Sehprüfung mit nur einer einzigen Leseprobengröße wäre. „Normale Außengrenzen" ist eine ganz ungenaue Angabe. Die Angabe muß die Größe und den Abstand des Prüfobjekts erkennen lassen. Befindet sich der Perimeterbogen in 300 mm Abstand, so erhält man mit größeren Weißobjekten kein weiteres Gesichtsfeld, als mit Weiß von 3 mm Seite. Objekte von weniger als 2,6 mm geben dann schon engere Grenzen. Im Gesichtsfeldschema ist dann einzutragen $^{2,6}/_{300}$ bzw. $^{3,0}/_{300}$. Nimmt man die Prüfung mit $^2/_{300}$, $^1/_{300}$, $^6/_{2000}$ vor, so verengert sich das Gesichtsfeld stufenweise. Das normale Weiß-Gesichtsfeld $^1/_{2000}$ ist schon fast kreisrund, also temporal nicht weiter, als nasal und hat einen Radius von etwa 26°. Feine Prüfungen lassen sich nur mit kleinen Objekten in großem Abstand ausführen und die Reinheit, Helligkeit und Größe der Farbenproben spielt eine sehr wichtige Rolle für die Aufnahme des Farben-Gesichtsfeldes. Besonders kann man die Abwesenheit von Skotomen nur mit sehr kleinen Objekten feststellen. Man soll nicht von normalem Gesichtsfeld reden, bevor man nicht mit Rot $^5/_{300}$

oder Rot, Grün oder Blau $^{1}/_{200}$, $^{5}/_{2000}$ oder sogar $^{2}/_{2000}$ geprüft hat. Solche Prüfung geht bei einiger Übung viel schneller, als man denkt. Statt unterschiedslos von parazentralem Skotom sollte man von supra-, infra-, naso- oder temporo-zentralem oder auch von zentrozaekalem (für die Region zwischen Fovea und Area caeca, dem blinden Fleck) sprechen und ebenso für juxtapapillare von supra-, infra- usw. zaekalen. Die Schemata für Rechts und Links brauchen nicht verschieden zu sein. Die teuersten Perimeter sind nicht die besten. Sie sind meist zu kompliziert. Eine einfache für 30 Mk. herstellbare Modifikation des Priestley-Smith'schen Instruments ist gut, und ausgezeichnet ist der aufrollbare Wandschirm von Bjerrum mit Sinclairschem Tangenten-Skalenhalter.

April.

1) **Bemerkungen zu zwei ungewöhnlichen Fällen von pulsierendem Exophthalmus,** von W. Odillo Maher in Sydney (Australien).

In beiden Fällen trat Pulsation bei Druck auf die Karotis der Gegenseite auf und Heilung nach Unterbindung der Carotis interna der Gegenseite. In beiden Fällen war ein Trauma schuld, einmal Gehirnerschütterung, einmal Schädelbruch.

2) **Ein Fall von Dakryops,** von T. Milnes Bride in Manchester.

Taubeneigroßer Dakryops.

3) **Große Cyste im Unterlid,** von T. Milnes Bride in Manchester.

Kirschgroße Cyste, die klinisch als Riesen-Hagelkorn imponierte, vom Pathologen auf Grund mikroskopischer Untersuchung als wahrscheinlich luetisch angesprochen wurde, ohne daß die 14jährige Patientin sonst irgend welche Zeichen von Lues aufgewiesen hätte. Halben, Berlin.

IV. Ophtalmology. 1914. Januar.

1) **Interstitielle Keratitis in der augenärztlichen Praxis,** von Dr. Juan Santos Fernandez in Havanna (Cuba).

Nachdem schon Hutchinson den Zusammenhang von hereditärer Lues und interstitieller Keratitis erkannt, ist er später durch die serologische Prüfung (Bordet, Gengou, Wassermann) und durch Spirochätenbefund in der Hornhaut (Morax) sichergestellt. Während einige Autoren in allen Fällen positive Wassermann-Reaktion fanden und jede interstitielle Keratitis als luetisch erklären, beharren andre dabei, für eine Minderzahl der Fälle auch andre Ätiologie gelten zu lassen, insbesondere Tuberkulose, Malaria und Trypanosomen-Erkrankungen (Stephenson). Dieser wie auch Bull verlangen Untersuchung aller Schulkinder auf Lueszeichen und gegebenenfalls Hg-Behandlung. Unter des Verf.'s sehr großem Material 0,8 % Erkrankungen an interstitieller Keratitis, bei Negern viel häufiger, als bei Mulatten und Weißen, beim weiblichen häufiger, als beim männlichen Geschlecht. Vergesellschaftung mit Iritis ist häufig, mit Chorioiditis selten. Diagnostisch wichtig ist Anästhesie der Hornhaut. Häufig bestehen Gelenk-Affektionen. Trotz der enormen Häufigkeit und Schwere der Tuberkulose auf Cuba hat er nie tuberkulöse interstitielle Keratitis gesehen, unter 11 Leprafällen zwei- oder dreimal interstitielle Keratitis. Ohne überzeugt zu sein, daß frühes Lebensalter sehr bevorzugt ist, hat er jedenfalls öfter auch in späteren Jahren

die Erkrankung beobachtet: 52 Fälle zwischen 2 und 7 Jahren, 120 zwischen 7 und 20, 97 zwischen 20 und 35, 35 zwischen 35 und 45 und 8 jenseits 45. 18 Fälle sah er mit kolossaler Vaskularisation und 15 völlig gefäßfrei, wobei die Hornhaut wie Mattglas aussah. Im Gegensatz zu andren Autoren hat er bestimmte klinische Unterscheidungen zwischen Keratitis auf Grund aquirierter und kongenitaler Lues nicht feststellen können. Eine ausgesprochen annuläre Form von Vossius und Grunert — nach Verf.'s, sowie nach Morax' und Pfister's Ansicht mit Unrecht — als besonderer Krankheitstyp angesprochen, hat er nie gesehen. Behandelt wurde spezifisch (mit Hg) und gleichzeitig allgemein roborierend. Den Einspritzungen hat er stets innerlichen Gebrauch, in Form von Kalomel oder Gilbert's Syrup, vorgezogen. Subkonjunktivale Injektionen hat er der Schmerzhaftigkeit wegen bald wieder verlassen. Lokal: warme Umschläge, Dampfduschen, Kalomel, Gelbe Salbe, Duboisin. Behandlung stets über die klinische Heilung hinaus bis zur Beseitigung der Wassermann-Reaktion. Im Gegensatz zu Fehr scheint ihm mit Bori weder die Unschädlichkeit, noch die Sterilisationskraft des Salvarsan genügend erwiesen. Er wendet es nur ausnahmsweise an. Die Diagnose ist meist leicht, die Prognose nur ausnahmsweise ernst. Selbst nach Aufhören der Wassermann-Reaktion muß, wenn noch Blutarmut besteht, weiter behandelt werden.

---

2) Die neueren Operationen gegen akutes und chronisches Glaukom, von L. Webster Fox in Philadelphia.

Historische und kritische Besprechung der klassischen Iridektomie, der Lagrange'schen und Elliot'schen Operation, der van Lint'schen T-förmigen Sklerotomie und durch gute Bilder illustrierte Beschreibung einer eigenen Modifikation der Elliot'schen Trepanation. Sie besteht im wesentlichen darin, daß er die Basis des Bindehautlappens nicht im Limbus wählt, sondern seitlich, den Lappen hart am Limbus abtrennt und über die ganze Trepanationsöffnung und ihre korneale und sklerale Nachbarschaft hinübernäht. Er rühmt diesem Verfahren erhebliche Vorzüge und sehr gute Erfolge nach.

---

3) Die T-förmige Sklerotomie, von Dr. van Lint in Brüssel.

Gegen alle Glaukomformen wendet Verf. seit Anfang 1912 an Stelle der bis dahin geübten Lagrange'schen und Elliot'schen Operation eine T-förmige Sklerotomie, mit oder ohne Iridektomie, an, die besser und technisch einfacher, als jene sein soll. Er präpariert die Bindehaut vom Limbus aus in der ganzen oberen Hälfte ab und legt jederseits zwei Fäden so an, daß ihr Zusammenziehen den Lappen über das obere Hornhautdrittel herabziehen muß. Dann legt er in $2-2^1/_2$ mm vom oberen Limbus einen konzentrischen Schnitt (genau wie bei der Iridektomie, nur etwa 1 mm weiter zurück) durch die Sklera, wobei die Iriswurzel meist durchschnitten oder abgelöst wird. Ob das mit Messer oder Lanze geschieht, ist weder aus Text noch Illustration zu erkennen. Manchmal schließt er daran eine periphere oder komplete Iridektomie an. Um so mehr Iridektomie, je akuter das Glaukom. Oft faßt er die Iris dabei von hinten. Dann schneidet er mit feiner gerader Schere, von der Mitte des Skleralschnitts aus und senkrecht dazu nach vorn die Sklera durch und dazu noch die Kornea bis auf $1-1^1/_2$ mm vom Limbus. Darauf werden die Fäden des Bindehautlappens geknüpft, die 4—5 Tage liegen bleiben. Das Verfahren ähnelt der Herbert'schen Operation, ist aber leichter ausführbar, durch einen breiteren Lappen gesichert und schont den

Ciliarkörper mehr. Bei der Heilung soll die Entspannung der Sklera eine wichtige Rolle spielen. Die Tension wird nicht so leicht subnormal, wie nach Elliot oder Lagrange. Die anfängliche Hypotension nach der Operation weicht oft zunächst einer — aber unbedenklichen — mäßigen Hypertension, um dann erst in normales Verhalten überzugehen. Noch nach über 1 Jahr war Ödem in der Lappengegend nachweisbar. Die Arbeit schließt mit sehr ausführlichen Betrachtungen über dem Modus der Wirksamkeit seiner Operation und ihrer einzelnen Komponenten.

---

4) **Star infolge gewerblicher Anwendung von Elektrizität,** von Edward Lauder in Cleveland (Ohio).

Außer von den physikalischen Eigenschaften hängen die Folgen einer Strom-Einwirkung vom betroffenen Körperteil und seiner jeweiligen Beschaffenheit, Feuchtigkeit, Leitfähigkeit usw. ab. Die Spannung ist der wichtigste Faktor, aber was der eine darin gut verträgt, ist für den andren schon sehr gefährlich. An zweiter Stelle kommt die Stromstärke. $^1/_{10}$ Ampère wird meist ohne Schaden vertragen. Bei niedriger Spannung gilt Gleichstrom für minder gefährlich, als Wechselstrom. Sein 22jähriger Patient war, durchnäßt, um sich zu trocknen, einem Umformer genaht, der Strom von 22000 Volt auf 1000 Volt zu bringen hatte. Ein elektrischer Schlag ließ ihn bewußtlos auf die Drähte zwischen zwei solchen Umformern fallen. Verbrennung dritten Grades, u. a. an Lidhaut, Brauen und Wimpern, war die unmittelbare Folge. Nach 3 Monaten begann erst am rechten, dann am linken Auge Entzündung und Lichtscheu sich einzustellen. 14 Monate nach dem Unfall suchte er darum den Verf. auf. Das korrigierte Sehvermögen betrug rechts $^1/_2$, links 1; es bestanden beiderseits teils zirkumskripte dichtere, teils wolkige Linsentrübungen unter der Vorderkapsel. Diese Trübungen nahmen noch langsam zu, so daß $1^1/_2$ Jahre später das rechte Auge nur noch $^1/_{10}$ Sehschärfe hatte. In einer kurzen Literatur-Übersicht bespricht Verf. sieben ähnliche Fälle und weist schließlich auf die Übereinstimmung mit den Hess'schen Experimenten hin, der Linsenepithel-Schädigungen durch elektrischen Strom nachwies, wie ja überhaupt das Epithel besonders empfindlich gegen elektrische Einwirkungen ist.

---

5) **Asthenopie infolge Muskelgleichgewichts-Störung,** von Howard F. Hansell in Philadelphia.

Nicht nur der okulare und orbitale Befund, sondern die gesamte Konstitution, vor allem die psychische, bedürfen der Beachtung. Heterophorie hängt meist von Ametropie ab. Seltener sind anatomische oder innervatorische Regelwidrigkeiten schuld. Ist Ametropie im Spiel, so ist die Prognose gut; oft bringt schon einfache Refraktions-Korrektion Heilung. Die andren Fälle bieten stets Schwierigkeiten und sind oft eher als Allgemein-Krankheiten, als wie Augenkrankheiten zu behandeln. Am häufigsten ist Esophorie bei unkorrigierter Hyperopie, — oft mit Hyperphorie gepaart, — und Exophorie bei unkorrigierter Myopie, — oft mit Hypophorie gepaart. Asthenopie bei Hyperopie beruht auf Akkommodations-Ermüdung und Überanstrengung der Divergenz-Muskeln, bei Myopie auf der der Konvergenz-Muskeln, denen die Anregung durch Akkommodation fehlt. Auch die relative Akkommodation und Konvergenz ist in der Jugend größer, als im Alter und außerdem individuell sehr verschieden. Die Asthenopie der Presbyopen beruht auf Veränderung der Beziehungen zwischen Akkommodation und Konvergenz nach

Presbyopie-Korrektion. Man kann da oft mit Prismen-Kombinationen helfen, darf aber nicht den Patienten auf Gewöhnung vertrösten. Besonders leicht heilt die vertikale Paraphorie, wenn sie unabhängig von horizontaler, sowie von Akkommodation ist, durch Prismen. Daneben ist stets allgemeine Behandlung der Nervosität, je nachdem mit Stimulantien oder Sedativen, Urlaub, Umgebungswechsel und Beruhigung, am Platze.

---

6) **Neue plastische Entropium-Operation**, von Flavel B. Tiffany in Kansas (City).

Ein doppelt gestielter, dem Lidrand paralleler, 3 mm breiter Lidhautlappen wird in der Mitte durchtrennt und durch je einen Schlitz in den offenpräparierten Intermarginalsaum gepflanzt und dort durch Katgutnaht wieder vereinigt.

---

7) **Adenoide Wucherungen und Amblyopie**, von Charles Franklin Adams in Trenton.

Nicht nur Nebenhöhlen-Erkrankungen, sondern auch Nasenrachenraum-Adenoide können Sehstörungen veranlassen. Es kommt dabei zu Hyperämie der Netzhaut und Störungen des Aderhaut-Pigments. Rechtzeitige Entfernung der Adenoide führt zu Restitutio ad integrum auch im Auge, mit voller Funktions-Erholung.

---

8) **Bericht über 20 Glaukom-Trepanationen**, von Dr. Nils Remmen in Chicago.

Nur in 2 Fällen ging die Tension nicht genügend herunter, in keinem ging vorhandenes Sehvermögen verloren. Infektion kam nicht vor, wohl aber leichtere Reizzustände, die auf Abführmittel, Atropin und Aspirin zurückgingen. In einigen der Fälle war vorher ein- oder zweimal ohne Erfolg iridektomiert. Iridektomie rettet nur die Hälfte der Fälle; Iridenkleisis war schon ein großer Fortschritt; aber die größten Entdeckungen sind die einfachsten: so die Trepanation. Spät-Infektion ist nicht so wichtig; denn das fortbestehende Glaukom würde 100 % der Augen zerstören, die Infektion vielleicht nur 1 %. Zweckmäßig befolge man Ask's Rat, ein paar Stunden vor der Operation Pilokarpin zu geben.

---

9) **Vierte Reihe von Fremdkörper-Verletzungen mit Röntgen-Untersuchung und Operations-Erfolgen**, von William M. Sweet in Philadelphia.

Diese vierte Reihe bringt die Zahl seiner insgesamt berichteten Fälle auf 982; der Nachweis wurde meist durch Röntgen gebracht. In 402 Fällen war damit kein Fremdkörper nachweisbar. Von den übrigbleibenden 580 Fremdkörpern saßen 3 in den Lidern, 40 in der Linse, 11 in Iris und Hinterkammer, 82 im Ciliarkörper, 193 in der Äquatorgegend, 179 in den hinteren Abschnitten und 62 in der Orbita. In 101 Fällen wurde primär oder nach vergeblichem Extraktionsversuch enukleïert, in 97 Fällen noch nach erfolgter Extraktion. Der Bulbus ließ sich in 27 Fällen ohne Operation, in 22 trotz erfolglosen Extraktions-Versuchs erhalten. In 64 Fällen wurde $S = {}^6/_{12}$ oder besser, in 54 $S = {}^6/_{15}$ bis ${}^6/_{60}$ erzielt. In 24 Fällen behielt der Patient nur Handbewegungen oder Fingerzählen, in 68 Lichtschein und Projektion, in 51 nur Lichtempfindung und nur einen blinden unverkleinerten Bulbus in 13, Phthisis bulbi erfolgte in 16 Fällen. 812 mal handelte es

sich um Eisen oder Stahl, 60 mal um Kupfer, Messing oder unmagnetisches Metall, 73 mal Schrot, 32 mal Glas und 5 mal Kohle. In 33 der letzten 280 Fälle doppelte Perforation, 28 mal mit Stahlsplittern, 10 mal mit Schrot.

10) **Drei Augen- und Gesichts-Operationen unter Regionär-Anästhesie,** von DDr. Robert und Marcel Danis in Brüssel.

Unter Injektion des Ganglion Gasseri nach Hertel wurde ein Karzinom der Wange und des Unterlides, unter Injektion des Infraorbitalis und der Nasenzweige des Trigeminus nach Braun wurde ein Tränensack und unter Injektion des Infraorbitalis allein ein spastisches Entropium operiert. Injiziert wurde 1—2%ige Novokaïn-Lösung. Im letzteren Falle hätte der Nasalnerv auch mit anästhesiert werden müssen, da so in seinem Bereich noch Schmerzen auftraten.

Halben, Berlin.

V. The American Journal of ophthalmology. 1914. Januar.

1) **Ein Fall von einseitiger interstitieller Keratitis infolge von Parotitis,** von W. A. Shoemaker in St. Louis.

Ein 32jähriger Patient erkrankte eine Woche nach Ablauf einer leichten doppelseitigen Parotitis an linksseitiger interstitieller Keratitis, mit vollständiger Trübung der Hornhaut und S = Handbewegung. Heiße Umschläge, Atropin, Dionin und innerlich Sublimat. Nach einer Woche schon $S = {}^{13}/_{30}$ und schneller Rückgang aller Entzündungs-Erscheinungen. Noch eine Woche später war die Hornhaut klar und Sehschärfe normal. In der Literatur nur noch 3 Fälle von interstitieller Keratitis nach Mumps. Sonst sind nach Mumps noch berichtet: Neuroretinitis, retrobulbäre Neuritis, Sehnervenatrophie, Iritis, Dakryoadenitis, Akkommodations-Lähmung und Augenmuskel-Lähmung.

2) **Doppelte Perforation durch röntgenologisch nicht lokalisierbaren Fremdkörper. Lochbildung in der Fovea und Riesenzellen in der Linse,** von Adolf Alt in St. Louis.

Der Inhalt ergibt sich im wesentlichen aus dem Titel. Das Auge wurde 1 Jahr nach der Verletzung wegen chronischer Iritis und sympathischer Reizung des andren Auges enukleïert. Es fand sich histologisch typische sympathisierende Entzündung. Innerhalb reichlicher, dichter, zelliger Infiltration im Innern der verletzten Linse fanden sich ziemlich zahlreiche Riesenzellen, die der Verf. glaubt als Fremdkörper-Riesenzellen ansprechen zu dürfen. Über die Natur des Fremdkörpers, seinen weiteren Weg und schließlichen Sitz hat sich auch nach der Enukleation nichts feststellen lassen.

Februar.

1) **Die Verwendung von heißen und kalten Umschlägen in der Augenheilkunde,** von Luther C. Peter in Philadelphia.

Über den Wert von Hitze und Kälte sind die Ansichten sehr geteilt. Kälte beruhigt, sie kontrahiert die Gefäße, mindert die Zirkulation und dämpft alle Lebensvorgänge in Zellen und Protoplasma. Sie taugt zur Blutstillung und beugt nach Verletzungen am besten der Blut-Unterlaufung des Auges vor. Hitze darf unterbrochen, Kälte muß ununterbrochen angewandt werden, da sonst bei der Unterbrechung die reaktive Umkehr der Erschei-

nungen gerade das Gegenteil bewirkt. Kälte setzt auch das Bakterienwachstum herab, sie ist darum in der ersten Zeit nach einer Augen-Verletzung sehr wichtig. Hitze steigert alle Lebens-Funktionen und wirkt bei 120° F. kräftig blutstillend; bei 130° unterbricht sie die Nervenleitung und wirkt deshalb schmerzstillend und außerdem zumeist verzögernd auf die Bakterien-Vermehrung. Wasser ist das beste Applikations-Mittel für Hitze und Kälte. Man kühle mit 7—8fachen Gaze-Kompressen von 3 Zoll Seitenlänge, und wechsle alle 3—5 Minuten. Zwei solche Kompressen haben auf Eis zu liegen, während die dritte, von wasserdichtem Stoff und darüber einer trockenen Schicht bedeckt, auf dem Auge liegen soll. Ununterbrochen bei Tag und Nacht muß diese Anwendung bei schweren Entzündungen erfolgen. Die kontinuierliche Kälte wird aber selten länger als 2 Tage vertragen. Warme Kompressen werden genau so verwandt, brauchen aber, da sie die Wärme 10 Minuten halten, nur alle 10 Minuten gewechselt werden. Man mache sie dreimal täglich eine halbe Stunde lang. Die Wirkung dauert jedesmal einige Stunden weiter. Zur Schmerzstillung kann man sie noch öfter und länger anwenden. Olivenöl oder Petrolat schützt die Haut vor Reizung. Breiumschläge sind zu verwerfen; sie halten zwar die Wärme gut, sind aber unsauber. Heißwasserbeutel, japanische Wärmedosen und elektrische Heizkörper haben durchaus keine praktischen Vorzüge vor den Wasserkompressen. Kälte ist am Platze bei gröberen Verletzungen und zur Schmerzstillung, z. B. nach subkonjunktivalen Einspritzungen. Doch nie bis zur Schädigung der Lebenskraft der Gewebe. Dann besser heiße, die außerdem gründlicher Schmerz stillen. Wärme wirkt lymphagog und ist besonders gut bei tiefer sitzenden Entzündungen, befördert die Atropinmydriasis, steigert die Dioninwirkung und stillt am besten die Blutung nach Enukleation.

---

2) **Eine Abänderung von Würdemann's Skiaskopie,** von J. F. Crouch und C. A. Clapp.

Zusammenstellung einer Reihe von doppelreihigen Linsenleitern zur Skiaskopie.

---

3) **Der Bindehautlappen bei der Katarakt-Extraktion. Neues Verfahren: Blasenbildung und Abpräparierung durch subkonjunktivale Einspritzung,** von Percy Friedenberg in New York.

Verf. empfiehlt das — übrigens sehr naheliegende und darum gewiß schon von vielen, und nicht nur vom Ref. oft geübte — Mittel, die Lappenbildung durch vorherige subkonjunktivale Einspritzung einer indifferenten oder besser anästhesierenden und anämisierenden Lösung. Man braucht dann bei der Extraktion den Lappen oben nicht zu durchschneiden, sondern kann die Linse seitlich austreten lassen. (Ähnlich wie bei der Czermak'schen subkonjunktivalen Extraktion. Ref.)

März.

1) **Einfache und vielfache Bindehaut-Papillome,** von W. H. Luedde in St. Louis.

Warzen der Lidhaut sind häufig, der Bindehaut selten. Meist ist es dann eine Einzelgeschwulst im inneren Lidwinkel. Manchmal kommen sie aber auch multipel vor. Seine beiden Fälle betrafen Negerknaben. Die

Angabe mancher Lehrbücher, daß nur gründliche Kauterisation des Stumpfes vor Rezidiven schützt, konnte er nicht bestätigen, sondern er kam mit einfacher Abtragung, milder Antisepsis und Verband aus.

2) Ein Fall von Glaukom infolge tuberkulöser Skleritis mit Keratitis und gebessert durch Tuberkulin, von J. W. Charles in St. Louis.

Es handelt sich um Sekundärglaukom bei Descemet'schen Beschlägen, Glaskörpertrübung und hinteren Synechien oder wenigstens Fußpunkten von solchen. Halben, Berlin.

Vermischtes.

1) Ein Streit ist entbrannt, der eines komischen Beigeschmacks nicht ganz entbehrt. Es handelt sich um ein noch ungeborenes Kind, genauer gesagt, um zwei Handbücher der Augenheilkunde, die erst zu schreiben sind, — ein kleines und ein kurzes.

Zwei gedruckte Erklärungen sind mir zugegangen, aus denen es genügen mag, die Hauptsätze hier abzudrucken.

I. Kurzes Handbuch der Ophthalmologie, herausgegeben von Prof. Dr. F. Schieck in Königsberg und Prof. Dr. W. Krauss in Düsseldorf. (Verlag von Julius Springer in Berlin W 9).

Düsseldorf, Königsberg, Ende Mai 1914.

Erklärung.

Im Herbste 1913 wurden Verhandlungen der Verlags-Buchhandlung Springer mit uns perfekt, welche die Herausgabe eines kurzen (fünfbändigen) „Handbuchs der Ophthalmologie“ bezweckten. Das Werk soll in der ersten Hälfte des Jahres 1916 vollständig vorliegen.

Auch Herr Privatdozent Dr. Harms in Tübingen erhielt eine solche als vertraulich bezeichnete Aufforderung, der eine genaue Disposition des neu zu schaffenden Handbuches beilag. . . . Herr Harms versprach in den nächsten Tagen seine definitive Antwort zu geben, welches Kapitel er in unsrem Handbuch bearbeiten würde. Indessen bekam der eine von uns, Schieck, erst am 16. Januar einen Brief von Herrn Harms des Inhalts, daß er sich die Angelegenheit anders überlegt und die Organisation eines im Verlage Engelmann erscheinenden kurzen Handbuches der Augenheilkunde selbst übernommen habe.

Wie wir jetzt erfahren, soll der Versuch gemacht werden, dieses Handbuch, das dem unserigen in Umfang und Anlage weitgehend gleicht, noch vor dem Erscheinungstermin unsres Werkes herauszubringen.

Es würde also nicht unsre Schuld sein, wenn die ophthalmologische Wissenschaft zu annähernd gleicher Zeit mit zwei gleichartig organisierten Handbüchern bedacht werden sollte. Die Herausgeber: Krauss. Schieck.

II. Kleines Handbuch der praktischen Augenheilkunde. Redigiert von Dr. Cl. Harms in Tübingen.

Ich bestreite ganz entschieden, von den Herren — abgesehen von der Nennung der Namen einiger Mitarbeiter — irgend welche wichtigen Einzelheiten über den Plan des Handbuches erfahren zu haben, welche nicht schon aus dem mir am 3. Januar zugegangenen Anschreiben zu ersehen gewesen

wären. Der Plan der Herausgabe eines neuen Handbuches wurde von der Firma Engelmann selbst gefaßt und nicht erst von mir in die Wege geleitet. Auch die als besondere Originalität des Schieck'schen Unternehmens bezeichnete Tatsache, daß dieses nur Mitarbeiter aus den Kreisen der jungen Fachgenossen hat, habe ich diesem vollkommen überlassen, und mich im Gegenteil auf den Standpunkt gestellt, daß ich in erster Linie Herren aufzufordern hätte, welche älter sind und daher über größere Erfahrungen verfügen, als ich.

In der ganzen Angelegenheit habe ich, was ich hier besonders betonen muß, weder einen Vertrauensbruch, noch irgend eine andre Handlung begangen, welche mit dem Recht und der Ehrenhaftigkeit in Widerspruch steht. Harms.

Ich selber habe wohl die Mehrzahl aller Lehr- und Handbücher der Augenheilkunde, welche von den ältesten Zeiten bis auf unsre Tage hin verfaßt (und noch erhalten) sind, sorgsam durchgesehen[1], — natürlich sie Wort für Wort durchzulesen, dazu reicht keines Menschen Lebensdauer oder Geduld hin; ich besitze auch die meisten, sogar in ihren verschiedenen Ausgaben.

„Kurze oder kleine" Handbücher der Augenheilkunde sind nichts Neues; Deutschland, Frankreich, Italien, England, Amerika haben sie hervorgebracht, im 19., wie in unsrem 20. Jahrhundert. Die Neuigkeit unsrer Tage liegt nur darin, daß sie nicht mehr von einem Manne, sondern von einer Körperschaft geschrieben werden.

Übrigens will ich doch die Tatsache hier erwähnen, daß etwa vor 16 Jahren zwei solche kürzere Handbücher in deutscher Sprache geplant wurden; beide Herausgeber trugen mir die Abfassung der Geschichte an: beide traten von ihrem Plan zurück, als sie erfuhren, daß für unser nationales Handbuch Graefe-Saemisch die zweite Auflage im Werke war.

Bezüglich der Anordnung der Kapitel ist schon alles dagewesen! Es kommt wohl mehr auf den Inhalt und die Darstellung an. Daß Niemand die Tagesfragen vergessen wird, ist selbstverständlich.

Über den Streit zwischen den Jungen und den Alten habe ich mich auch schon geäußert, z. B. in § 682 m. Geschichte d. A. („Englands Augenärzte"): „Ärzte haben Lehrbücher geschrieben im Beginn ihrer Tätigkeit, — zu ihrer eigenen Ausbildung; andre in der Blütezeit eines erfahrungsreichen Lebens, — auch zum Nutzen der Leser; noch andre gegen den Abschluß einer langen, ruhmreichen Tätigkeit, zur Krönung ihres Lebenswerkes: die letztgenannten sind nicht frei von der Gefahr, schon veraltet zu sein, ehe sie fertig geworden."

Eines aber möchte jeder Unparteiische den geehrten Fachgenossen, (professional brethrenheißen sie auf englisch,) ans Herz legen, sich zu vertragen und diesen Prioritäts-Streit, der eine wissenschaftliche Begründung nicht zuläßt, den beiden Firmen anheimzugeben.

Was das kurze, und was das kleine Handbuch zu leisten imstande ist, das wird sich zeigen. Hoffentlich sind beide gut und nützlich für die Entwicklung unsrer Wissenschaft. Julius Hirschberg.

2) The American Encyclopedia and Dictionary of Ophthal-

---

[1] Mit Ausnahme der slawischen, ungarischen und japanischen, deren Sprachen mir leider nicht bekannt sind.

mology (I—III, 1913—1914) enthält etliche geschichtliche Abhandlungen, wie As-Sadili, As-Samarquandi aus der arabischen Zeit, aber auch solche aus der neueren, wie Marcus Elieser Bloch, die meiner Geschichte der Augenheilkunde entnommen sind. Es wäre doch sehr einfach gewesen, auch hier ein Wort (after Hirschberg o. dgl.) hinzuzufügen, wie dies der geschätzte Verf. ja bei andren Abhandlungen, z. B. Ali ben Isa und Ammar, getan hat. Die allgemeine Bemerkung (I, S. 316) genügt nicht, da man eine Encyklopädie nicht von der ersten bis zur letzten Seite durchliest, sondern nur zum Nachschlagen benutzt.

3) Prof. v. Gallemaerts (Brüssel) und die Doktoren Dupuy-Dutemps und Rochon-Duvigneaud (Paris) sind in die Redaktion der Annales d'Oculistique eingetreten.

4) Vom 5. bis 17. Oktober findet in München unter Leitung von Herrn Geheimrat v. Hess ein augenärztlicher Fortbildungskursus statt. Näheres durch Dr. Laas in Frankfurt a. Oder.

5) Deutschlands Augenheilanstalten.

In meiner Geschichte von Englands Augenärzten (1800—1850) habe ich die deutsche Statistik zum Vergleich herbeigezogen und glaube, daß dieselbe für die deutschen Fachgenossen von Interesse ist. Da unsre amtliche Zählung die Augen-Heilanstalten mit weniger als elf Betten gar nicht berücksichtigt, möchte ich die Leiter dieser kleinen Augen-Heilanstalten bitten, mir gefälligst bald ihre Betten-Zahl schriftlich mitzuteilen, damit wir die wirkliche Zahl der in Deutschland zurzeit für Augenleidende verfügbaren Betten kennen lernen. Julius Hirschberg.

Die deutschen Heilanstalten 1905 und 1910.

	A. Allgemeine Krankenhäuser						B. Anstalten für Geisteskranke, Epileptiker, Idioten, Schwachsinnige und Nervenkranke					
	1a	b	c	2a	b	c	1a	b	c	2a	b	c
1905	2197	1468	61	129 918	75 408	9 173	191	282	15	86 620	31 717	2378
	3726			214 499			488			120 715		
1910	2254	1697	69	151 120	97 214	10 105	194	302	19	99 883	36 762	2649
	4020			258 439			515			139 294		

	C. Entbindungsanstalten					
	1a	b	c	2a	b	c
1905	61	26	22	1961	366	1324
	109			3651		
1910	64	24	22	2501	512	1414
	110			4427		

1. = Zahl der Heilanstalten
2. = Zahl der Betten

	D. Augenheilanstalten					
	1a	b	c	2a	b	c
1905	26	108	21	949	2417	1428
		155			4794	
1910	24	115	21	1101	2683	1591
		160			5375	

a) = öffentliche Heilanstalten } außer c)
b)[1] = private „ }
c) = Universitätskliniken.

[1] Soweit sie mehr als 11 Betten haben.

Die Angaben 1905 entstammen dem Statistischen Jahrbuch d. D. R. 1911, S. 273.
„ „ 1910 „ den Medizinalstatistischen Mitteilungen des Kaiserl. Gesundheitsamts 16. Bd. 1913, S. 267 ff.

Bibliographie.

1) Phénomènes circulatoires et respiratoires produits par la compression oculaire, par Petzetakis. (Compt. rent. hebdom. des Séances de la Soc. de biol. 1914. Bd. 76. Heft 9.) Der durch Kompression des Auges hervorgerufenen Bradykardie folgt oft eine Steigerung des arteriellen Blutdrucks. Die respiratorischen Erscheinungen beruhen auf einer Verminderung der Atemfrequenz; die Atmung kann anfangs spasmodisch sein, später können inspiratorische Pausen eintreten. Durch Einspritzung von Atropin können alle respiratorischen Erscheinungen zum Verschwinden gebracht werden. Durch Kompression des Auges kann Kälte- und Wärmegefühl, Schwindel, Kopfschmerz, Schwitzen und Erbrechen hervorgerufen werden.

2) Über die Strömung der Augensäfte durch die Suprachorioidea, von H. R. Gerbrandy. (Inaug.-Dissert. Amsterdam. 1914.) Die Suprachorioidea, die aus einem mit Endothel bezogenen Lamellensystem elastischer Fasern besteht, das zahlreiche, künstlich zu erweiternde Hohlräume einschließt, kommuniziert durch die Venenscheiden mit den orbitalen Lymphräumen. Dies zeigen subsklerale Injektion von indigschwefelsaurem Na und die bei einer sympathischen Ophthalmie gefundene Infiltration der Scheiden einer Wirbelvene. Es besteht ein Zusammenhang zwischen den intramuskulären Spalten des M. cil. und den Fontanaschen Räumen zur einen und der Suprachorioidea zur andren Seite. Der M. cil. ist Tensor chorioid. und trägt den intraokularen Druck zum Teil. Bei der Kontraktion erweitern sich die Räume der Suprachorioidea und die Spalten des Fontana'schen Raumes, die im Muskel verengen sich; bei der Erschlaffung geht das Umgekehrte vor sich. Vielleicht pumpt der M. cil. das Kammerwasser in die Suprachorioidea. Verf. ließ in die vordere Kammer bei Kaninchen und Hunden indigschwefelsaures Na oder Hämoglobin (3—5%) einströmen oder spritzte die Lösungen ein. Wurde die Sklera vorher trepaniert, so trat der Farbstoff nicht wie nach subskleraler Injektion aus der Öffnung unter die Bindehaut; der Farbstoff ließ sich mikroskopisch in den tiefern Hornhautschichten, im Stroma und um die Gefäße der Iris, den innern Skleralschichten um die perforierenden

Venen, das Hämoglobin außerdem im Fontana'schen Raum und zwischen den Fasern des M. cil., nie in der Suprachorioidea nachweisen. Die Spalten des M. cil., haben nach vorn und hinten Abfluß, sie werden nicht in einer Richtung durchströmt. Die Aderhaut-Ablösung, die ebenso wie die Zyklodialyse in besonderen Abschnitten behandelt wird, entsteht vornehmlich durch intraokulare Hypotonie und durch Flüssigkeitszunahme in der Suprachorioidea, die durch Operation oder konstitutionelle Krankheiten angeregt, durch Druckabnahme begünstigt auf eine analoge Saftströmung unter normalen Verhältnissen hinweist, aber nicht auf einer Strömung aus der vorderen Kammer beruht.

3) The visual discrimination of two points, by J. Herbert Parsons. (R. London ophth. hosp. rep. 1914. Bd. 19. H. 2.) Verf. erörtert die Hering'sche Unterscheidung zwischen Raumsinn und Auflösungsvermögen und Thorner's Untersuchungen über den Einfluß der Pupillenweite. Von allen andren Betrachtungen unabhängig ist das rein physikalische Problem der Leistungsfähigkeit des Auges als optisches Instrument. Die physiologischen Elemente beruhen auf dem Lichtsinn; ihre drei Grade sind der optische Raumsinn oder Minimum visibile, das optische Auflösungsvermögen oder Minimum separabile, der optische Formensinn oder Minimum legibile s. cognoscibile. Der optische Raumsinn hängt ab von der Licht-Intensität, dem Kontrast zwischen Objekt und Untergrund, Irradiation und Adaptation. Das optische Auflösungsvermögen ist komplizierter, und der Formensinn wird von psychischen Faktoren erheblich beeinflußt.

4) The importance of precise determination of ocular filtration, by John Carpenter. (Pennsylv. med. Journ. 1914. Bd. 17. H. 4.) Neben dem Augendruck muß auch die Filtrationsgröße bestimmt werden. Der mit dem Tonometer von Schiötz ermittelte Wert sinkt, wenn das Gewicht längere Zeit auf das Auge drückt. Die Diagnose „Glaukom" wäre leichter, wenn man außer der Hypertonie das Fehlen jeglicher Drainage feststellen könnte. Auch glaukomverdächtige Augen (16—24 mm Hg) zeigen eine Verminderung der Filtrationsfähigkeit.

5) The persistence of the nerve plexus of the iris after excision of the ciliary ganglion and the superior sympathetic ganglion, by W. B. Inglis Pollock. (Arch. f. vergl. Ophth. 1914. Bd. 4. Heft 1.) 14 Tage nach Entfernung des Ciliarganglions sinkt die Zahl der markhaltigen Nervenfasern in der Kaninchen-Iris und schwindet ganz, wenn außerdem das Ganglion supremum entfernt wurde. Im Sphinkter und Dilatator pupillae liegt zwischen den einzelnen Muskelzellen ein feinfaseriger motorischer Plexus mit Nervenzellen, der nach Isolierung der Iris vom Zentralnervensystem durch die genannten Eingriffe nicht zerstört wird. Es ist demnach ein Analogon zum Auerbach'schen und Meissner'schen Plexus in den Eingeweiden. Kurt Steindorff.

6) Das Weber-Fechner'sche Gesetz und die Abhängigkeit des Reizwertes leuchtender Objekte von ihrer Flächengröße, von P. Lasareff (Ztschr. f. Sinnesphysiol. 1913. Bd. 48.) Rechnerische Ableitungen zeigen, daß das für die Fovea centralis genau erfüllte allgemeine Gesetz für die Peripherie nicht gültig ist.

7) Ein Beitrag zur Kenntnis des Lichtsinns der Nachtvögel, von G. Revesy. (Ztschr. f. Sinnesphysiol. 1913. Bd. 48.) Untersuchungen an ausgesprochenen Stäbchentieren, ob auch die „Stäbchen unter den Bedingungen des Tagsehens sich der Funktionsweise der Zapfen zu nähern ver-

möchten". Zu diesem Zwecke wurde die pupillomotorische Wirksamkeit spektralen Lichtes für das helladaptische Auge geprüft. Der helladaptierte Kauz gab dieselben Werte, wie der helladaptierte Mensch; auch bei Dunkeladaptation zeigte sich Übereinstimmung zwischen Kauz und Mensch.

8) Über die kompensatorische Gegenwendung der Augen bei spontan bewegtem Kopf, von H. Gutz. (Zeitschr. f. Sinnesphys. 1913. Bd. 47/48.) Betrachtung der Verschiebungen des blinden Fleckes anf einem nicht zum Fixationszwange anregenden Felde ergaben, daß nicht zu schnelle Kopfbewegungen von 10^0-30^0 um die Quer- oder Höhenachse durch gegensinnige Augenbewegungen von gleicher Schnelligkeit fast ganz ausgeglichen wurden. Die konstante Unterkorrektion der Blickrichtung beträgt durchschnittlich noch nicht $4^0/_0$ des Drehungswinkels, oft kaum $2^0/_0$. Eine Modifikation der Versuchsanordnung ergab, daß die Ursache nicht nur ein labyrinthär ausgelöster Reflex ist, sondern auch eine Intention zum Fixieren und ein deutliches Bewußtsein von der Lageveränderung des Kopfes.

9) Versuche über binokulare Mischung von Spektralfarben, von Trendelenburg. (Zeitschr. f. Sinnesphysiol. 1913. Bd. 48.) Die Versuche ergeben auffallende Verschiedenheiten gegenüber der monokularen Farbenmischung; in den untersuchten Mischungen ist binokular das nötige Mengenverhältnis der kurzwelligen Komponenten viel geringer. Verf. untersuchte am Helmholtz'schen Spektralfarben-Mischapparat; an Stelle des gewöhnlichen Okularrohrs war eine besondere Einrichtung angebracht worden. Mischlichter waren 671 $\mu\mu$, 535 $\mu\mu$, 498 $\mu\mu$. Die binokulare Mischung gelang gut bei Verwendung genügend kleiner Felder.

10) Weitere Untersuchungen über den Einfluß der Digitalis auf die Farben-Empfindlichkeit für Grün und Rot, von Hugo Schulz. (Pflüger's Arch. 1914. März.) Nach Aufnahme von nur 2 Tropfen der offizinellen Tct. digit. stieg das Unterscheidungs-Vermögen für Hell und Dunkel bei Grün ganz deutlich; einem anfänglichen Erregungs-Stadium folgt eine Ermüdung der grünempfindenden Elemente. Auch nach Aufnahme von $^1/_2$ Tropfen Digitalis-Tinktur erfolgt die typische Reaktion, doch zeigen sich individuelle Verschiedenheiten im Zeitpunkt ihres Eintretens und Abklingens. Bei den mit Rot angestellten Versuchen verhält sich das Kurvenbild umgekehrt wie das, das sich aus den Experimenten mit Grün ergab. Santonsaures Natron hat also umgekehrt gewirkt, wie die Digitalis.

11) Über die mit Hilfe des Stereoskopes nachweisbare Verschiedenheit der Lokalisation zwischen den in den gekreuzten und den ungekreuzten Sehnervenfasern fortgeleiteten Gesichtsempfindungen, von Emil Berger. (Pflüger's Archiv. 1914. März.) Die Versuche des Verf.'s ergeben, daß die von der Retina auf dem Wege der gekreuzten Sehnervenfasern fortgeleiteten Gesichts-Empfindungen richtig lokalisiert werden, die auf dem Wege der ungekreuzten Fasern fortgeleiteten dagegen falsch. Die Erfahrung lehrt schließlich eine richtige Lokalisation auch der in den ungekreuzten Fasern fortgeleiteten Erregungen. Die durch die tägliche Erfahrung erworbene Lokalisation der von der Außenwelt uns übermittelten Empfindungen bleibt nur dann richtig, wenn sich die übrigen Bedingungen nicht ändern, unter denen diese Erfahrung erfolgt.

12) Über den Stellungsfaktor der Sehrichtungen. Eine experimentelle Studie, von Paul Happeler. (Inaug.-Dissert. Zürich. 1914.) Die Aufgabe, bei Ausschluß aller Vergleichsobjekte durch das Auge zu entscheiden, ob ein Lichtstrahl wagerecht einfällt, lösen die meisten Menschen nur

ungenau. Der Winkel, innerhalb dessen alle Abweichungen liegen, beträgt bei dem untersuchten Material 7°; es besteht eine deutliche Neigung, die Wagerechte zu tief zu nehmen. Der Geübte vermag die vorliegende Aufgabe präziser zu lösen, als sie meist erreicht wird.

13) Die Zenker'sche Theorie der Farbenperzeption, von Minkowski. (Zeitschr. f. Sinnesphysiol. 1913. Bd. 48.) Zenker hat als erster (1867) in der lichtempfindenden Schicht der Retina stehende Wellen angenommen, die infolge der Plättchenstruktur der Außenglieder der Seh-Elemente entstehen. Kurt Steindorff.

14) Über traumatische Linsen-Luxation (zugleich ein Beitrag zur Entstehung der Sphinkterrisse und Aderhaut-Ablösung), von Dr. Hermann Davids. (Samml. zwangloser Abhandl. von Prof. Vossius. IX. Bd. Heft 3.) Verf. behandelt nach den Veröffentlichungen in der Literatur und eignen Erfahrungen den Mechanismus der Luxationen und Subluxationen der Linse nach hinten in den Glaskörper, nach vorn in die Vorderkammer und unter die Sklera, ebenso die verschiedenen angegebenen Methoden der Linsen-Extraktion und deren Prognose. Aus eigner operativer Erfahrung empfiehlt er zur Verringerung von Glaskörper-Verlust nach Anlegung eines linearen Kornealschnittes sofort eine Sutur anzulegen, deren ungeknotete Fäden vom Assistenten gekreuzt angezogen werden, um jederzeit Wundschluß herbeiführen zu können. Auch ohne Verletzung durch bloße Erschütterungen wie beim Husten, Niesen, Bücken werden Linsen-Dislokationen beobachtet, wenn eine gewisse Disposition dazu besteht.

15) Über Herpes iridis und andre seltnere herpetische Augen-Erkrankungen, von Dr. W. Gilbert. (Ebenda. IX. Bd. Heft 2.) Verf. faßt das Symptomenbild des Herpes iridis so zusammen: Charakterisiert ist er 1. durch neuralgische Schmerzen, die den Prozeß einleiten (sie können aber z. B. bei der Keratitis neuroparalytica fehlen); 2. durch circumskripte Irisschwellungen, die den Zoster-Eruptionen an der Haut entsprechen; 3. durch allgemeine oder circumskripte Hyperämie der Iris, besonders innerhalb des kleinen Kreises; 4. durch folgende einmalige oder wiederholte Vorderkammerblutungen, worauf die Schmerzen nachlassen. Namentlich die beiden letzten Symptome sind konstant. Sie kommen auch kaum anderswo mit solcher Regelmäßigkeit vor. Differentialdiagnostische Schwierigkeiten bestehen nicht, zumal da meist Herpes corneae oder Zoster vorliegen. Nur noch Iritis mit Hyphaema bei Lues, Gonorrhoe, Rheuma oder Gicht kommen in Betracht. Die Prognose ist günstig und wird nur durch wiederholte Blutungen bedenklicher, die zu Iris-Atrophie, Pupillar-Verschluß und auch zu Sekundärglaukom führen können. Pathologisch-anatomische Befunde von unzweifelhaften Fällen liegen noch nicht vor. Auch der Ciliarkörper kann an dem herpetischen Prozeß teilhaben, von der Beteiligung der hinteren Partien des Uvealtraktus ist zwar nur eine spärliche Literatur bekannt, doch weisen Beobachtungen von Glaskörper-Trübungen bzw. Chorioiditis bei Vitiligo-Kranken, mit ganz charakteristischem Verlauf, unzweifelhaft darauf hin. Manche Fälle chronischer Uveïtis werden noch durch die Serodiagnostik geklärt und als trophische oder vasomotorische Störungen erkannt werden. Peltesohn.

Um Einsendung von Separat-Abzügen wird gebeten (Berlin NW. 26 Schiffbauerdamm).

Verlag von Veit & Comp. in Leipzig. — Druck von Metzger & Wittig in Leipzig.

Centralblatt
für praktische
AUGENHEILKUNDE.

Herausgegeben von

Prof. Dr. J. Hirschberg, Geh. Med.-Rat, in Berlin.

Unter ständiger Mitwirkung der Herren Prof. G. Abelsdorff in Berlin, Dr. Berger in Paris, Prof. Birnbacher in Graz, Dr. Brailey in London, Prof. Cl. du Bois-Reymond in Schanghai, Dr. Crzellitzer in Berlin, Dr. Oscar Fehr in Berlin, Prof. C. Gallenga in Parma, Dr. Ginsberg in Berlin, Hofrat Prof. Goldzieher in Budapest, Dr. Gordon Norrie in Kopenhagen, Dr. R. Halben in Berlin, Dr. Issigonis in Smyrna, Dr. Leo Jacobsohn in Berlin, Priv.-Doz. Dr. H. Lauber in Wien, Dr. May in Berlin, Lt. Col. F. P. Maynard, I. M. S., Calcutta, Dr. F. Mendel in Berlin, Dr. Moll in Berlin, Dr. W. Mühsam in Berlin, Dr. Neuburger in Nürnberg, Dr. Peltesohn in Hamburg, Dr. Pergens in Maeseyck, Prof. Peschel in Frankfurt a. M., Dr. Purtscher in Klagenfurt, Dr. M. Reich in Petersburg, Dr. H. Rönne in Kopenhagen, Obermed.-Rat Dr. Scheer in Oldenburg, Prof. Schenkl in Prag, Prof. Schwarz in Leipzig, Dr. Spiro in Berlin, Dr. Steindorff in Berlin, Dr. Stern in Berlin.

Monatlich ein Heft. Preis des Jahrganges 12 Mark. Zu beziehen durch alle Buchhandlungen des In- und Auslandes und die Postanstalten des Deutschen Reiches.

1914. Achtunddreißigster Jahrgang. Juli.

Aus vergilbten Papieren.

Von **J. Hirschberg.**

I. Ausziehung eines Blasenwurms aus dem Glaskörper. Erfolg nach 29 Jahren.

Ich glaube nicht, daß ein ähnlicher Fall in der Literatur vorliegt. Man könnte mir vorhalten, daß demselben nur noch eine vorgeschichtliche Bedeutung zukommt, da seit 20 Jahren die Finnenkrankheit des menschlichen Auges, dank unsrer genauen Fleisch-Schau, aus Deutschland überhaupt

verschwunden ist.[1] Aber Glaskörper-Operationen müssen wir doch auch heute noch machen, zur Entfernung von Fremdkörpern, mögen dieselben dem Zug des Magneten folgen, wie die aus Eisen, oder nur durch Haken und Zänglein herauszubefördern sein, wie die aus Kupfer oder Messing. Manche Fachgenossen behaupten, daß nach solchen Glaskörper-Operationen stets Netzhaut-Ablösung folge, d. h. Vernichtung der Sehkraft des verletzten Auges. Ich habe die entgegengesetzte Ansicht verfochten, schon vor nahezu dreißig Jahren.[2]

„Das sicherste Mittel, die spätere Schrumpfung des Glaskörpers und Netzhaut-Ablösung zu vermeiden, besteht darin, daß man gleich bei dem Schnitt durch die Augapfelhäute mit dem Messer, den Glaskörper tief spaltend, bis in die Gegend des Fremdgebildes vordringt und dadurch einen sofortigen und ungezwungenen Austritt des letzteren sicherstellt." Der Glaskörper ist keine Feuchtigkeit, sondern ein Gewebe; mechanische Reizung desselben bewirkt bindegewebige Schrumpfung.

Der vorliegende Fall ist ein neues (oder altes) Beispiel für die Richtigkeit der vorgetragenen Anschauung.

Frau L.[3], 30 Jahre alt, aus der Altmark, hatte seit Weihnachten 1884 über Sehstörung des linken Auges zu klagen und zeigte am 5. März 1885 einen etwa 8 mm großen, lebhaften Cysticercus ganz in der Tiefe des Glaskörpers nach außen-unten. (Finger auf 7′; Gesichtsfeld beschränkt nach oben bis 20°, i. o. 18°, i. 20°, u. 60°, a. 90°.)

Unter Chloroform spaltete ich den Lidwinkel schläfenwärts, maß mit dem Zirkel vom Schläfenrande der Hornhaut nach außen-unten die 13 mm bis zum Äquator ab und stieß von hier eine breite Lanze fast 10 mm tief in den Augapfel hinein. Sowie ich das Messer zurückziehe, kommt sofort, ohne jeden Glaskörperverlust, der zierliche Blasenwurm heraus. Reizlose Heilung. Nach 4 Wochen ist die Sehkraft verdoppelt (Finger auf 15′); nach 8 Wochen noch besser (Snellen VII in 8″), Gesichtsfeld wie zuvor. Nach 2 Jahren Snellen V in 8″, Gesichtsfeld besser (o. 20°, i. o. 20°, i. 20°, i. u. 50°, u. 70°, a. 90°). Glaskörper klar, mit dem Augenspiegel sieht man die Schnittnarbe und das ursprüngliche Nest des Wurms, einen etwa 6 mm breiten, hellen, länglich runden Herd, etwa 7—8 mm schläfenwärts vom Sehnerven-Eintritt. Am 19. Oktober 1891, also $5^1/_2$ Jahre nach der Operation sieht das Auge vortrefflich aus. Bei gewöhnlicher Betrachtung bemerkt man gar nicht, welches von beiden Augen das operierte ist: man muß das Unterlid stark abziehen, um die Stelle der Bindehautnaht zu entdecken.

[1] Vgl. meine Mitteilung in der Berliner klin. Wochenschr., 1904, Nr. 25. Centralblatt f. Augenheilk. 1904, S. 241, 269, 386. (Ausgewählte Abh., 1913, S. 669.)

[2] Centralbl. f. Augenheilk. 1885, S. 417—419. (Ausgewählte Abhandlungen, 1913, S. 244.)

[3] Vgl. Berliner klin. Wochenschr. 1892, Nr. 14.

decken. Das Auge liest Snellen IV in 8″, Gesichtsfeld a. 90°, a. u. 80°, u. 65°, u. i. 55°, i. 22°, o. i. 18°, o. 20°, o. a. 30°. Brechende Mittel vollkommen klar, keine Spur von Netzhaut-Ablösung.

Bald nach der Operation (Juli 1885) wurde bei der Kranken Taenia solium bemerkt und mit Farnwurzel-Auszug beseitigt.

Am 17. März 1888 hat Herr Dr. Harry Friedenwald, damals mein erster Assistent, jetzt Professor der Augenheilkunde in Baltimore, zwei Zeichnungen angefertigt und dem Kranken-Tagebuch einverleibt, die ich hier wiedergeben möchte.

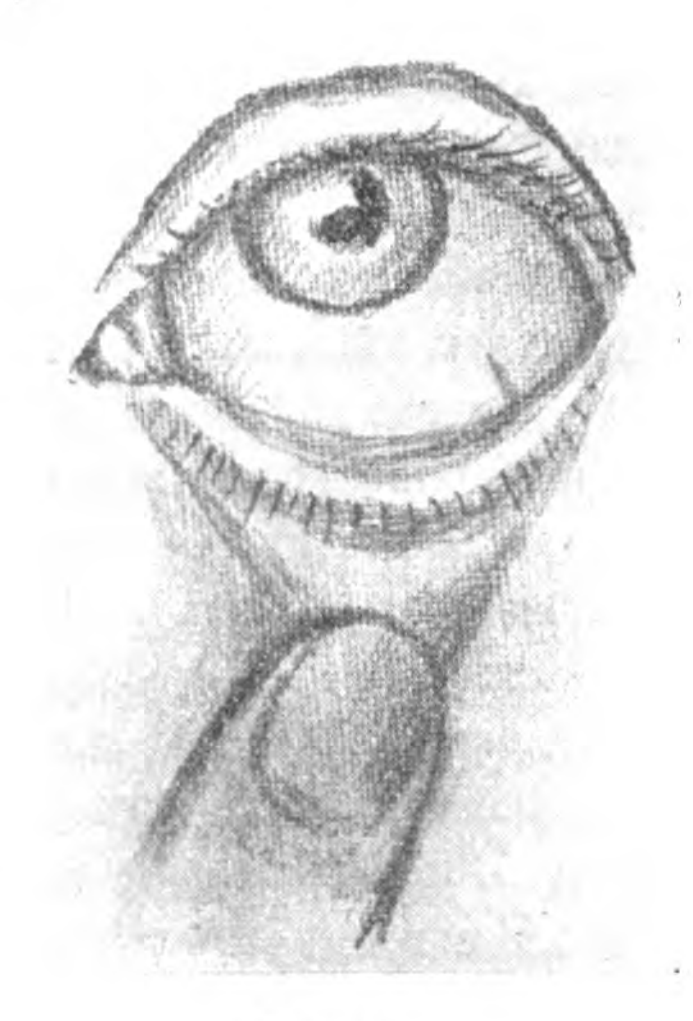


Fig. 1.

Fig. 1 zeigt die Schnitt-Narbe, wie sie uns außen-unten am Augapfel erscheint, wenn die Operierte den Blick hebt, und gleichzeitig das Unterlid abgezogen wird.

Fig. 2 gibt den Augengrund, im aufrechten Bilde. Wir sehen das schläfenwärts vom Sehnerven-Eintritt gelegene, große Nest des Blasenwurms, ein helles Feld mit teilweiser Pigment-Umrandung und zahlreichen kleinen Pigment-Inseln.

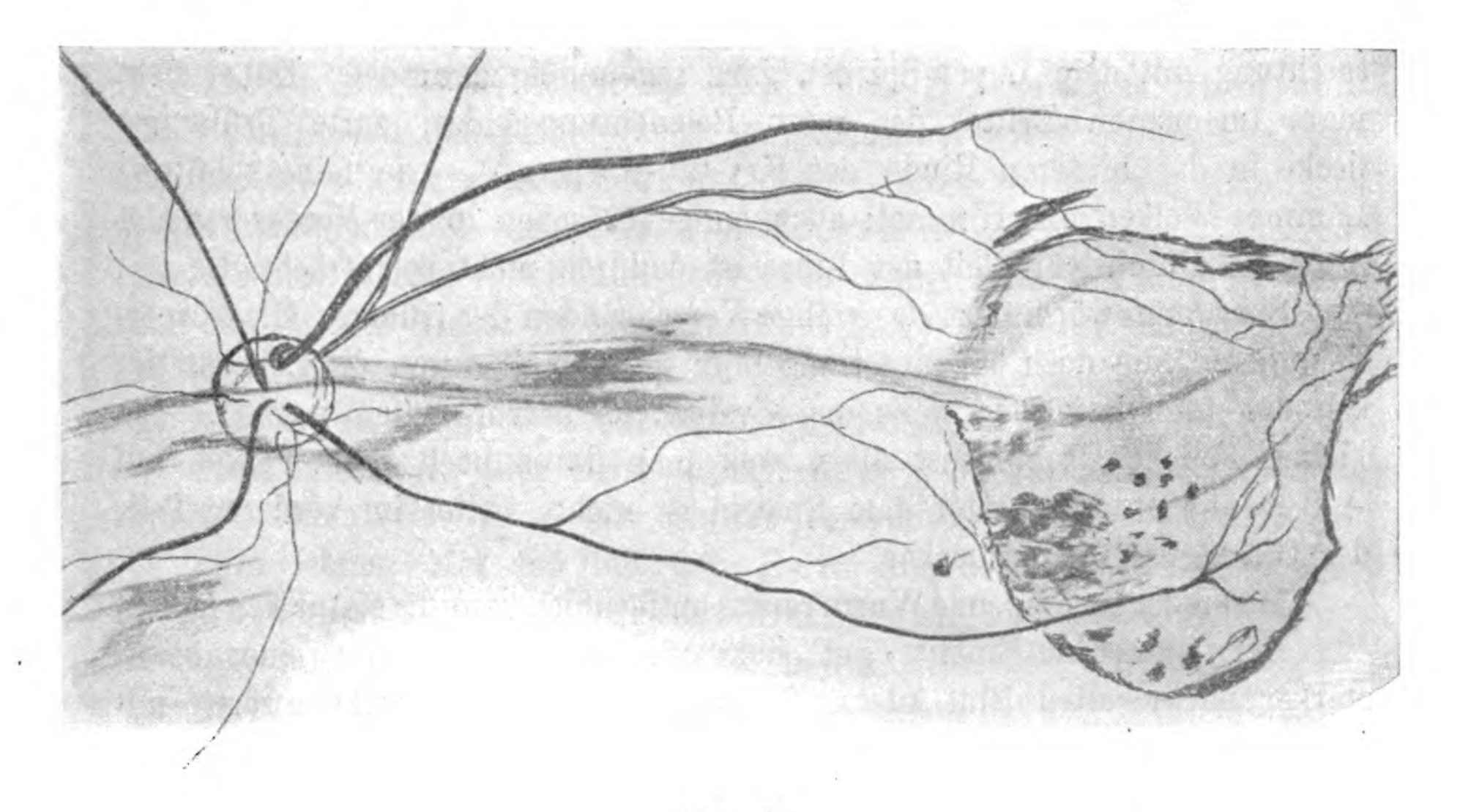


Fig. 2.

Die untere Schläfen-Blutader zieht über das untere Drittel des weißen Herdes hin.

Feine, glashelle Fäden ziehen vom Schläfen-Rand des Sehnerven zum Nasen-Rand des hellen Fleckes. Unterhalb des Sehnerven sind feine Trübungen im Glaskörper angedeutet.

Am 26. Juni 1914, also mehr als 29 Jahre nach der Operation, kam die jetzt 59jährige Frau L. zu mir und erbat ein Zeugnis, um Aufnahme in ein Stift zu erlangen. Die Arme war nicht dazu zu bewegen, eine leidliche Sehkraft des linken Auges zuzugestehen. Sie gab nur zu, damit Finger in der Nähe zu zählen.

Das Gesichtsfeld zeigte dieselbe Gestalt, wie früher: die obere Hälfte fehlte bis 8 Grad oberhalb des Fixier-Punktes; der Nasen-Teil der unteren Hälfte war eingeengt, im wagerechten Meridian bis zum 10., im inneren unteren bis zum 30. Grad. Der Umstand, daß das Auge so gut fixierte, um eine zuverlässige Gesichtsfeld-Zeichnung zu ermöglichen, bewies mir klar, daß der Fixier-Punkt nicht verloren gegangen, und die zentrale Sehschärfe vielleicht noch ebenso gut war, wie sie im Jahre 1891, bei der vorletzten Untersuchung, gefunden worden.

Den Hauptwert lege ich allerdings auf die objektive Prüfung, welche ich am 26. Juni 1914 dem (allerdings vergilbten) Tagebuch einverleibte.

Das operierte Auge ist völlig reizlos, die Spannung fast normal, allenfalls — $^1/_2$. Die Pupille, nach einem Tropfen Homatropin-Lösung, vollkommen rund und vollständig erweitert. Die dreieckige Narbe schimmert dunkelbläulich durch die Augapfel-Bindehaut. Das Auge ist nicht anders und nicht stärker gerötet, als das gesunde. Die Regenbogenhaut frei von Blut-Gefäßen, bei Lupen-Betrachtung. Die Pupille erscheint, auch bei Betrachtung mit dem Lupen-Spiegel, ganz regelmäßig gerundet. Dabei sieht man, im oberen Drittel des roten Beleuchtungsfeldes, zarte Trübungsflecke in der hinteren Rinde des Krystall-Körpers, — wie feine schüttere Lämmer-Wolken am Himmel; auch einige Bläschen in der Vorder-Schicht. Aber die Durchsichtigkeit der Linse ist dadurch nicht beeinträchtigt.

Sehr merkwürdig ist das völlige Verschwinden der früheren Glaskörper-Trübungen, die doch bekanntermaßen in jedem Fall durch die Lebenstätigkeit des im Glaskörper weilenden Cysticercus hervorgerufen werden. Ein kleines Fädchen hinten ist alles, was man davon noch sieht. Auch mit + 8 D und + 6 D hinter dem Spiegel ist nichts weiter im vorderen Teile des Glaskörpers zu entdecken.

Wenn der schädigende Wurm reizlos entfernt ist, kann die Natur sich helfen.

Der Sehnerven-Eintritt gut sichtbar, zart rötlich, mit einer etwas stärker entwickelten Blut-Ader. Der große helle Herd schläfenwärts, mit Pigment-Umrandung, sendet einen zarten grauen Streifen aus, bis halbwegs zum Sehnerven. Der ganze äußere-untere Quadrant des Augengrundes zeigt Pigment-Verringerung, mit schütteren, kleinen, schwarzen Herden.

Wendet die sitzende Frau die Sehachse dieses Auges nach außen-unten, so erkennt der stehende Arzt, wenn er von der Nasenseite in das Auge hineinblickt, im Augenspiegelbilde ganz gut die dreieckige, helle Schnitt-Narbe; ihre Grenzlinien sind etwas ausgebuchtet, die Mitte wohl ein wenig vertieft, die Spitze von kleinen Pigment-Herden umgeben. Keine Spur von Netzhaut-Abhebung.

II. Stauungs-Papillen durch spezifische Hirnhaut-Entzündung. Heilung durch Hg. 34jährige Beobachtung.

Von der Hochzeitsreise mußte ein 31jähriger schleunigst heimkehren, da er von heftigsten Kopfschmerzen, Krämpfen, Anfällen von Bewußtlosigkeit befallen worden. Zuerst wurde ein innerer Arzt von hervorragendem Rufe befragt. Derselbe gab den Kranken auf. Da brachte ihn der Hausarzt in meine Anstalt (September 1879). Wir stellten fest: 1. Alte Lues mit Knochen-Erkrankung. 2. Frische Stauungs-Papille beiderseits, rechts stärker. Rechts $S = 1/3$, links $1/4$, bei leidlichem Gesichtsfeld. Eine gründliche Einreibungs-Kur wurde sofort eingeleitet. Nach 4×15 g grauer Salbe war erhebliche Besserung deutlich. Sehschärfe fast normal, Gesichtsfeld gut; Stauungs-Papille geschwunden: es besteht eher das Bild einer diffusen Netzhaut-Entzündung.

Der Kranke wurde von seinem Arzt gründlich nachbehandelt, Jahre lang, auch wiederholentlich nach Aachen gesendet; mir hat er von Zeit zu Zeit sich vorgestellt, stets in befriedigendem Zustand.

27. August 1880 Sehkraft und Gesichtsfeld normal. Der Augengrund zeigt, selbst im aufrechten Bilde, keine Abweichung. 14. März 1883 und 20. Januar 1891 ebenso.

Am 24. Mai 1897 kehrte er wieder mit linksseitiger Abduzens-Lähmung; auch der rechte innere Augenmuskel wirkt schwach. Keine Doppelbilder. Sonst alles in Ordnung. Der Kranke wurde nach Kreuznach gesandt und machte dort eine Einreibungs-Kur durch. Die Abduzens-Parese wurde geringer, schwand aber nicht völlig. Am 8. Dezember 1905 kam der Kranke wieder zu mir: über das Auge klagte er gar nicht, nur über Mattigkeit, die anfallsweise auftritt. Der linke Abduzens und der rechte Internus waren noch ein wenig geschwächt.

Sonst alles gut. Der Urin enthielt 0,12 % Zucker sowie Spuren von Eiweiß. Pillen (aus Hg + KJ) wurden verordnet.

Zum letzten Mal sah ich den Herrn am 6. Dezember 1913, also 34 Jahre nach den schweren Erscheinungen von Hirnhaut-Entzündung, von denen nichts in der ganzen Zeit wiedergekehrt war.

Er hat jetzt keinerlei Beschwerden bei seinen 65 Jahren; ist zurzeit frei von Eiweiß und Zucker: Sehkraft, Gesichtsfeld, Augengrund normal. Allerdings besteht eine leichte Parese des linken Abduzens.

Unser Büchertisch.

Neue Bücher.

1. Die Naturwissenschaften in ihrer Entwicklung und ihrem Zusammenhange dargestellt von Friedrich Dannemann. Vier Bände. Leipzig (W. Engelmann) 1910—1913. Erster Band, 1910, 373 S. Zweiter Band, 1911, 433 S. Dritter Band, 1911, 400 S. Vierter Band, 1913, 500 S.

Soviel ich sehe, ist diese Schrift ohnegleichen. Denn, abgesehen von dem klassischen Werke von Whewell, aus dem Jahre 1837, gibt es nur noch Grundrisse.

Aus seinem eignen Grundriß (2 Bände, 1896 und 1898) hat Dannemann sein Werk herausgestaltet, nachdem 1908 die 3. Auflage des ersten Bandes seines Grundrisses unter dem Titel „Aus der Werkstatt großer Forscher" uns mit den Quellen der Entdeckungen bekannt gemacht und gewissermaßen zu Ostwald's „Klassikern der exakten Wissenschaften" eine Ergänzung geliefert hatte.

Wer wird von der Geschichte der Naturwissenschaften mehr gefesselt, als die Ärzte? Haben sie doch selber einen Teil dieser Geschichte gemacht. Ist doch die wissenschaftliche Heilkunde angewendete Naturwissenschaft, — sie sollte es sein; vor allem die Wissenschaft vom gesunden und kranken Auge.

2. Graefe-Saemisch-Hess. 235. bis 236. Lieferung. Die Krankheiten der Netzhaut, von Prof. Dr. Th. Leber in Heidelberg. (Bogen 21 bis 24.) Von diesem wichtigen Teil des Handbuchs erscheinen die Lieferungen in so rascher Folge, daß wir hoffen dürfen, sehr bald das Ganze vollendet zu besitzen.

3. Prof. Guiseppe Albertotti. Intorno al mal d'Occhi che rese cieco Ludovico Antonio Muratori. Padova, 1914.

Kultur-historische Arbeit von großem Reiz.

*4. Gehirn und Auge, von Robert Bing, Dozent für Nervenheilkunde, Basel. Wiesbaden, J. F. Bergmann, 1914. (89 S.)

*5. Über die Ernährung des Auges, von Dr. med. C. Hamburger, Augenarzt in Berlin. Leipzig 1914, H. Thieme. (117 S., mit 26 Text-Abbildungen und 8 farbigen Tafeln.)

*6. Atlas zur Entwicklungs-Geschichte des menschlichen Auges, von Ludwig Bach, weil. Prof. in Marburg, und R. Seefelder, Privat-Dozent in Leipzig. 3. Lieferung Mit 28 Figuren im Text und Tafel XXXV—L. Leipzig und Berlin, Wilhelm Engelmann, 1914.

So ist denn dies bedeutsame Werk, dessen einer Verfasser in der Blüte des Lebens dahingerafft worden, zu einem glücklichen Abschluß gediehen. Über den Inhalt dieser letzten Lieferung werden wir demnächst berichten.

7. Photography in colours, a Textbook for amateurs and Students in physics with a chapter on Kinematography in colours of nature, by George Lindsay Johnson, M. B., M. D., B. S., F. R. C. S. With 13 full-page Plates (5 in colour) and numerous illustr. in the Text. Second (revised) Edition, London 1914, G. Routledge & Sons Ltd. (243 S.)

Enthält zahlreiche neue Funde und Entdeckungen des Verf.'s (S. 9—11, 44, 45—47, 51, 90 und 91).

*8. Eine Methode der Farbensinn-Prüfung mit variabler Pigment-Farbengleichung auf drehbaren Scheiben. Von Dr. med. Hembold, Augenarzt in Danzig. Wiesbaden 1914, J. F. Bergmann. (11 und 3 S., mit drehbaren Farben-Scheiben.)

*9. Sclerocorneal-trephining in the operative treatment of Glaucoma. By Robert Henry Elliot, M. D., R. S. London, Sc. D. Edinb., F. R. C. S. Eng., Lieutnant Colonel J. M. S. . . . Prof. of ophth. in the Med. C. Madras . . . 1914, London, G. Pulman & Sons. (187 S.)

Ich begrüße die neue Auflage des ausgezeichneten Werkes, auf dessen Inhalt das Centralbl. f. Augenheilk. bald zurückkommen wird. Aber, wenn Herr E. das Folgende in der Vorrede anführt: „Sclerectomy has materialised the dream of von Graefe, and has converted the longing foresight of that great Serman into the practical triumph of the surgery of to-day“; so möchte ich wohl wissen, da ich auf eine vierzigjährige, ausgiebige und erfolgreiche Praxis in der Glaukom-Iridektomie zurückblicke, ob der berühmte Verf. dieses Werkes gleichfalls nach vierzigjähriger Übung seiner eignen Operation noch dieselben enthusiastischen Überzeugungen, wie heute, bewahrt haben wird. Nutzlose Opfer fallen der Neuheit; z. B. ist Sekundär-Glaukom nach Iritis heilbar durch Iridektomie.

*10. Tafeln zur binokularen Untersuchung des Gesichtsfeld-Zentrums vermittelst des Stereoskops, von Dr. Ernst Haitz, Augenarzt in Mainz. Wiesbaden, J. F. Bergmann.

Gesellschaftsberichte.

1) Berliner Ophthalmologische Gesellschaft.

Vorsitzender: Herr Krückmann. Schriftführer: Herr Wertheim.

Sitzung vom 28. Mai 1914.

1) Herr G. Abelsdorff: Die Wirkung experimenteller Thorium X-Einspritzungen auf das Auge. (Ausführliche Veröffentlichung in den Klin. Monatsbl. f. Augenheilk.)

Unsre Kenntnis von der Einwirkung der Strahlen radioaktiver Substanzen auf das normale Auge beruht auf Bestrahlungsversuchen, bei welchen die Strahlen von vorn in das Auge gelangen. Naturgemäß werden hierbei die einzelnen Teile des Auges in sehr ungleichem Grade von den Strahlen getroffen. Um diese Ungleichmäßigkeit zu vermindern und so einen genaueren Einblick in die Wirkungsart der Strahlen zu gewinnen, hat Vortr. die strahlende Substanz in Form von Thorium X-Lösung in das Auge selbst eingeführt.

Die Einspritzung von Thorium X-Lösung in die Vorderkammer erzeugt beim Kaninchen Entfärbung der Iris, die sich bei geeigneter Dosis bis zur vollständigen Atrophie steigern kann. Bei größeren Dosen gesellt sich eine Keratitis parenchymatosa, auch Geschwürsbildung der Hornhaut und heftige Conjunktivitis hinzu.

Bei Injektionen in den Glaskörper treten starke Veränderungen in den Netzhaut-Gefäßen, Blutungen und Exsudate auf, die schließlich das Bild einer abgelaufenen Chorioiretinitis mit partieller Atrophie des Sehnerven erzeugen. Auch hierbei tritt eine Entfärbung der Iris ein. Die Linse bleibt durchsichtig.

Alle diese, teils primär, teils sekundär durch Gefäß-Alteration mit Thrombosen-Bildung entstandene Veränderungen sind ausschließlich auf die in der Thorium X-Lösung enthaltenen Strahlen zu beziehen. Sehr deutlich ist die verschiedene elektive Empfindlichkeit der verschiedenen Gewebe gegen die Strahlen-Einwirkung. Den Gegensatz zu der durchsichtig bleibenden Linse bilden die Chromatophoren der Iris, welche auf die kleinsten Dosen mit Degeneration reagieren.

Die mehrfach erörterte Frage, ob dem Thorium X außer einem centralen Einfluß auf die Zirkulation auch eine direkte Schädigung der Gefäß-Wandungen selbst zukomme, ist durch die Augenspiegel- und anatomische Untersuchung in letzterem Sinne entschieden. (Demonstration lebender Tiere und anatomischer Präparate.)

2) Herr Römer: Die mikrochemische Bestimmung des Kochsalz- und Eiweiß-Gehaltes des Kammerwassers und das Wesen der intraokularen Drucksteigerung nach subkonjunktivalem Kochsalz-Reiz.

Vortr. bringt einen Schluß-Überblick über die Untersuchungen, die Kochmann und Römer gemeinsam über den pathologischen Flüssigkeits-Wechsel des Auges angestellt haben. (Die Arbeit erscheint im Graefe'schen Archiv.) Hervorgehoben sei nur folgendes: Die nach intravenöser Injektion von Koma-Serum beim Kaninchen auftretende Hypotonie kann durch eine veränderte Blut-Verteilung erklärt werden.

Die Schwankungen des intraokularen Druckes sind lediglich abhängig von den Gesetzen der arteriellen Blut-Verteilung, der mit Vorliebe betonte Parallelismus zwischen Augendruck- und Blutdruck-Schwankungen betrifft nur eine von neun Möglichkeiten.

Die Drucksteigerung, welche nach subkonjunktivalem Kochsalz-Reiz im Auge eintritt, beruht nicht auf einem Reflex, sondern das Kochsalz dringt in die vordere Augenkammer ein und bewirkt hier eine osmotische oder chemische Schädigung der Gefäße im Augen-Innern, wie die Ergebnisse der mikrochemischen Bestimmung nach Ivan Bang dartun.

Das Maximum des Eiweiß-Gehaltes in der Vorderkammer nach subkonjunktivalem Kochsalz-Reiz fällt nicht mit dem Gipfelpunkt der intraokularen Drucksteigerung zusammen.

Es wird zum erstenmal nachgewiesen, daß diese intraokulare Drucksteigerung nach subkonjunktivalem Kochsalz-Reiz durch therapeutische Maßnahmen vom allgemeinen Kreislauf aus verhütet werden kann.

Sitzung vom 25. Juni 1914.

1) Herr West (als Gast): Über 2 Jahre Erfahrungen mit der endonasalen Eröffnung des Tränensacks bei Dakryostenose.

2) Herr Schwartzkopff berichtet über seine an der Berliner kgl. Universitäts-Klinik gesammelten Erfahrungen mit Optochin. hydrochloric. (Äthyl-Hydrocuprein) beim Ulcus serpens.

Die Wirkungen der bisher geübten Therapie waren häufig unbefriedigend wegen der Unbeeinflußbarkeit und Variabilität folgender Faktoren: 1. Der Virulenz der Bakterien; 2. der Widerstandsfähigkeit des Organismus, speziell der Kornea; 3. des Zuspätkommens der Patienten.

Erst durch die Chemotherapie und die von Morgenroth nachgewiesene Affinität des Optochins zum Pneumococcus wurde die Grundlage für eine

aussichtsreiche Ulcus serpens-Behandlung geschaffen. Vortr. verwandte Optochin seit Ende August 1913 mit sehr befriedigendem Erfolge. Bei der Zusammenstellung der Resultate wurden nur die Fälle berücksichtigt, bei denen Pneumokokken-Nachweis gelang, — im ganzen 27 Fälle. Anfangs wurde 1 stündlich eine 1 % ige wäßrige Lösung verwendet, später 2 stündlich ausschließlich eine von Goldschmidt empfohlene Salbe folgender Zusammensetzung:

Optochin. hydrochloric. . .	0,1
Atropin. sulfur.	0,1
Amyl.	2,0
Vasel. flav.	10,0

Es stellte sich heraus, daß die Lösung nach etwa 14 Tagen in der Wirkung nachließ, während dies bei der Salbe nicht beobachtet wurde. — Die erste Applikation des Mittels verursacht ziemlich heftiges Brennen, das durch vorherige Kokainisierung zu vermeiden ist. Bei den folgenden Verabreichungen ist solche unnötig, da Optochin eine ausreichende Anästhesie hinterläßt. Länger als 4 Tage Optochin zu geben, ist unzweckmäßig und überflüssig, da in dieser Zeit in der Mehrzahl der Fälle Rückbildung des Ulcus zu erzielen ist. Wo solche nicht eintrat, handelte es sich um sehr schwere, vernachlässigte Fälle, bei denen auch Optochin nichts mehr helfen konnte. — Nachbehandelt wurde mit gelber oder Noviform-Salbe.

Bei Dakryocystitis hatte die vorläufige Nichtentfernung des Sackes und das Abwarten der Reinigung des Ulcus bessere Erfolge, als die sofortige Exstirpation, insofern, als das Zubinden des Auges dadurch vermieden und die „offene Behandlung" in den ersten Tagen durchgeführt werden konnte. Versuche, die Tränensack-Eiterung durch das Mittel selbst zu beeinflussen, hatten in 2 Fällen keinen Erfolg.

Durchschnitts-Alter der Geschwüre vor der Aufnahme war 15 Tage. Die Sehschärfe bei der Entlassung betrug in 18,5 % der Fälle $^1/_2$—1, in 30 % $^1/_4$—1. Bei 37 % mit einer Sehschärfe von Fingerzählen in 3—1 m Entfernung bestanden gleichzeitig noch andre Komplikationen, wie z. B. Cataract. incip. oder Hintergrunds-Erkrankungen usw. 22 % der Fälle heilten mit einer Sehkraft von Handbewegungen und Lichtschein aus. Es waren dies ausnahmslos sehr schwere, vernachlässigte Fälle, deren Prognose schon bei der Aufnahme infaust gestellt werden mußte. 2 Augen wurden enukleiert, doch handelte es sich hierbei nicht um Ulcera serp., sondern einmal um typische Ring-Abszesse, einmal um perforierende Verletzung.

3) Herr v. Haselberg stellt eine Patientin vor, bei der Herr Geh.-Rat Prof. Dr. Fröhlich am 13. Juni 1913 eine Hornhaut-Transplantation mit sehr günstigem Erfolge gemacht hat. Die Patientin hatte seit ihrer Kindheit an häufig rückfälligen Hornhaut-Entzündungen gelitten und war in den letzten Jahren ganz erblindet, so daß sie sich nicht allein bewegen konnte. Die Hornhaut zeigte hochgradige Entartung mit Verkalkungen. Es bot sich Gelegenheit, ein gut durchsichtiges Hornhautstück von einer 22 jährigen Patientin zu bekommen, bei der ein Auge wegen schmerzhaften Schwundes entfernt werden mußte. Beide Patientinnen lagen auf Operationstischen nebeneinander. Zuerst wurde bei der ersten Patientin ein Stück der getrübten Hornhaut mit dem Hippel'schen Trepan genau in der Mitte ausgestanzt (5 mm), die Descemet'sche Membran aber nicht entfernt. Sodann wurde ein gleicher Lappen von $^1/_2$ mm Dicke bei der andren Patientin ausgestanzt,

bei der ebenfalls die Descemet'sche Membran nicht mitgenommen wurde, und dieser sofort in den neuen Boden übertragen. Der Lappen wurde durch zwei vertikale, in der Konjunktiva 3 mm vom Limbus entfernte, senkrechte, parallele, saitenähnlich ausgespannte Fäden fixiert und ein Verband angelegt. Als dieser am dritten Tage gewechselt wurde, war der Konjunktivalsack voll von Schleim, der Lappen aber trotzdem eingeheilt. Er trübte sich einige Tage leicht, wurde dann aber wieder durchsichtig. Man sieht jetzt einen tiefschwarzen Kreis an der Stelle, die gut durchsichtig ist: Das Seh-Vermögen ist jetzt $^1/_{60}$, Finger werden in 3 m gezählt, Schriftprobe Nieden 13 (Schweiger 1,1) werden in etwa 5 cm gelesen. Patientin kann jetzt ganz allein in Berlin umhergehen und besorgt ihren ganzen Haushalt. Es ist dies der vierte derartige, günstig verlaufene Fall; in vielen Beziehungen wohl der günstigste überhaupt. Die andren sind der von Ziem-Olmütz, Erfolg nach 7 Monaten; der von Schimanowsky-Kiew mit einer Sehschärfe von $^1/_8$, die Patientin aber auch schon vorher gehabt hatte, und der von Plange-Münster (Dauer-Erfolg), operiert 1907 und 1912, zuletzt vorgestellt. Man sollte auf tierische Hornhaut jetzt gänzlich verzichten, den Lappen unmittelbar transplantieren, nicht erst (wenn auch nur auf einige Minuten) konservieren. Die Descemet'sche Haut darf nicht mit übertragen werden, sonst trübt sich das Stückchen. Die Befestigung mit Fäden ist nötig, die hier geübte Art der Befestigung ist besser als die von Ziem, der Kreuzfäden einlegte. Hornhaut-Naht ist nicht zweckmäßig, sie gefährdet die Ernährung. Der Erfolg ermuntert entschieden zu weiteren Versuchen; in Berlin muß es möglich sein, durch kollegiales Zusammenwirken stets gesunde, frische Kornea für solche Fälle zu bekommen. In Blinden-Anstalten befinden sich sicher viele Fälle, denen noch geholfen werden könnte.

---

2) Ophthalmologische Gesellschaft in Wien.

Sitzung vom 25. Mai 1914.

H. Ulbrich stellt ein junges Mädchen vor, das seit 3 Jahren das Vorhandensein kleiner Bläschen in der nasalen Pinguecula des rechten Auges bemerkt. Es befinden sich an dieser Stelle kleine wasserhelle Bläschen, deren Inhalt sich in einen oberen klaren und einen unteren trüben Teil scheidet. Bei Neigungen des Kopfes bleibt die Trennungslinie horizontal, wie bei einem Hypopyon. Es handelt sich somit um einen sedimentierten Inhalt der Bläschen.

E. Guzmann: Über Gliosis retinae diffusa. Vortr. hat im Jahre 1906 zwei Fälle sog. v. Hippelscher Krankheit gezeigt. Im ersten Falle war das Sehvermögen eines 16 jährigen Burschen am rechten Auge seit 2 Jahren gesunken, und es bestand nur Fingerzählen in 3 m. In der Makula fand sich eine 2 Papillen große Vorwölbung mit geringer Pigmentierung und Gefäßbildung; sie war von einem Fleckenkranz umgeben, der wie der bei Retinitis circinata vorkommende aussah. Die Netzhaut außen-unten war grau getrübt, wies sehr stark verbreiterte und geschlängelte Gefäße auf. 2 Monate später trat eine Glaskörperblutung auf, die sich wieder resorbierte; ein nach 1 Jahr aufgetretenes Rezidiv hob die Möglichkeit ophthalmoskopischer Untersuchung dauernd auf. Es trat später Iritis mit Seclusio pupillae auf, das Auge erblindete und bot das Bild einer komplizierten Katarakt nach Netzhaut-

ablösung, da es auch weich war. Das linke Auge ist bis jetzt normal geblieben.

Im zweiten Falle hatte ein 29jähriger Mann seit 5 Monaten eine Abnahme der Sehschärfe des linken Auges bemerkt, das das bessere gewesen war. Das rechte Auge wies Maculae corneae auf und hatte nur 0,3 Visus. Am linken Auge war die Papille gerötet und verschleiert. Im oberen inneren Quadranten war die Netzhaut grau getrübt und zeigte in der äußersten Peripherie eine ballonförmige Vorwölbung, deren Randteile rötlich, deren Mitte gelblich war. Auch hier bestanden ähnliche Veränderungen in der Makula, wie im ersten Falle, ebenso die Gefäßerweiterungen und deren mitunter korkzieherartige Schlängelung. Die Gefäße wiesen auch an vielen Stellen graue Einscheidungen auf. Es entstand auch hier Iridocyclitis, Seclusio pupillae und Katarakt. 1908 war das Auge erblindet. 1911 trat Glaukom mit Schmerzen auf, das zur Enukleation nötigte. In der Hornhaut bestand in der Mitte eine Stelle, in der die Bowman'sche Membran verkalkt war. Die Iris war atrophisch und vorgewölbt, der Druck hoch.

Die anatomische Untersuchung zeigte ein beginnendes atheromatöses Geschwür in der Hornhaut, Verwachsung der Kammerbucht, Atrophie der Iris und des Ciliarkörpers, Verschluß der Pupille durch eine dünne kernarme Membran. Die Netzhaut in der nasalen Hälfte ist stark verdickt und besteht aus reichlichen, leicht spindelförmigen Zellen, deren Zwischensubstanz stellenweise größere Mächtigkeit gewinnt. Das pathologische Gewebe hat stellenweise die Lamina vitrea der Chorioidea durchbrochen, besonders wo größere Gefäße direkt von der einen Membran in die andre übergehen. Die Geschwulst weist weniger Gefäße auf, als nach dem ophthalmoskopischen Bilde hätte erwartet werden können; die Gefäße sind stellenweise nur mit einem Endothelbelag versehen, an andren Stellen haben sie mächtige bindegewebige Wände. Das Pigmentepithel ist zum Teil verschwunden, zum Teil gewuchert und in das neugebildete Gewebe eingedrungen. An mehreren Stellen befinden sich in der Geschwulstmasse und in der Chorioidea rein bindegewebige Knoten; stellenweise sind die Gefäße der Netzhaut, seltener die der Chorioidea von mononukleären Leukocyten umgeben. Gegen die Chorioidea ist die Neubildung fast überall scharf abgegrenzt und hat nur an wenigen Stellen einen aggressiven Charakter. Gegen den verdichteten Glaskörper dringen neugebildete Kapillaren vor.

Das histologische Bild entspricht nicht vollständig dem letzten ophthalmoskopischen Befunde, da dieser lange vor der Enukleation erhoben wurde, und das später eingetretene Glaukom das histologische Bild im Sinne der Atrophie verändert haben dürfte. Besonders die im ophthalmoskopischen Bilde so auffallende Erweiterung der Gefäße tritt nicht so deutlich hervor, wie man es hätte erwarten können; allerdings sind die Zentralgefäße im Opticus deutlich erweitert. Die in der Makulargegend gesehenen gelben Pünktchen, die als ein Zeichen des Fortschreitens des Prozesses zu deuten sind, lassen sich am Präparat nicht nachweisen.

Es sind bis jetzt 7 Fälle histologisch untersucht worden. Der Fall von Treacher Collins ist dem vorgestellten sehr ähnlich. Er bezeichnete das als eine Gefäßneubildung von der Retina ausgehend. Czermak fand in seinem Falle kleine Angiome; v. Hippel hält den Vorgang für eine Gefäßneubildung, die Gliawucherung sei ein sekundärer Vorgang. Meller kam auf Grund rein klinischer Untersuchung zum Schluß, es handle sich um eine Gliawucherung mit sekundärer Beteiligung der Gefäße. Der Fall von Gins-

berg und Spiro ist in seinen verschiedenen Teilen nicht ganz gleichmäßig aufgebaut, doch scheint auch hier die Gliawucherung zu überwiegen. Die letzteren Autoren haben den neuen Namen der Angiogliomatose eingeführt. Fälle, die mit den besprochenen entweder identisch sind oder ihnen sehr nahe stehen, hat auch Coats veröffentlicht.

E. Fuchs glaubt nicht, daß die Bildung einen deutlich aggressiven Charakter hat, da sie trotz langer Dauer die Nachbargewebe nicht substituiert hat. Auch bei der hohen Myopie hat Salzmann gezeigt, daß das Netzhautgewebe durch die Risse der Lamina vitrea in die Chorioidea hineinwächst. Ferner vermißt er die Differenzierung des neugebildeten Gewebes mittels spezifischer Färbungen zwischen Bindegewebe und Gliagewebe. Er selbst glaube wohl, daß es sich um Glia handle.

Guzmann konnte wegen der Fixierung mit Müller-Formol die Gliafärbung nicht ausführen.

Meller glaubt bestimmt, daß es sich um Gliagewebe handelt, da die umschriebenen charakteristischen Bindegewebs-Bildungen scharf abgegrenzt erscheinen und anders aussehen als die Hauptmasse der Bildung. Er weist auf die Verbindung der Netzhaut und Aderhaut-Gefäße hin; die Aggressivität des Gewebes sei besonders deutlich im Falle von Treacher Collins ersichtlich, wo die Hornhaut und die Vorderkammer in den Tumor einbezogen waren.

Meller: Über Nekrose bei sympathisierender Entzündung. Der erste Fall betrifft ein 8jähr. Mädchen, das durch einen Schlag einer Gerte verletzt worden war. Es entstand eine Entzündung des verletzten Auges und sehr bald darauf auch des andren Auges. Am verletzten Auge bestand eine Hornhaut-Narbe; die Hornhaut war nicht durchsichtig genug, um Einzelheiten in der Tiefe erkennen zu lassen. Das Auge war blind und weich. Der genau erhobene interne Befund war normal! Es bestand nur im Blute Lymphocytose (35 % Lymphocyten). Im histologischen Bilde ist die Iris in einen mächtigen Tumor verwandelt, der einen knötchenartigen Aufbau erkennen läßt. Neben massenhaften Lymphocyten Knötchen epitheloider Zellen, Riesenzellen, zum Teil von Langhans'schem Typus, und reichliche nekrotische Herde. Die Chorioidea ist auch schwer erkrankt, zeigt zum Teil einzelne Knötchen, zum Teil eine zusammenhängende Masse von neuen Zellen, Lymphocyten und epitheloiden Zellen. Die Choriocapillaris und das Pigment-Epithel sind normal. Gegen die Sklera zu ist der Prozeß dagegen nicht scharf abgegrenzt. Knoten sind entlang den durchtretenden Gefäßen und Nerven zu sehen, ferner auf der Oberfläche der Sklera, im Opticus mehrere Millimeter hinter der Lamina cribrosa im blinden Ende des Intravaginal-Raumes. Durch die Hornhaut-Narbe dringt das pathologische Gewebe nach vorne vor.

Zweiter Fall. 8jähriger Knabe, Verletzung mit einer Schere. Rasche Entwicklung der Entzündung des verletzten Auges und des andren. Beide Augen erblindeten. Der histologische Befund ist dem des ersten Falles außerordentlich ähnlich. Trotzdem die Iris einen sehr großen Tumor darstellt, war dieser Umstand klinisch nicht zu erkennen; die Iris sah verwaschen gelbbraun aus.

Die Ähnlichkeit des mikroskopischen Bildes der sympathisierenden Ophthalmie mit dem der Tuberkulose ist von Hirschberg, Axenfeld, Peters und Schirmer hervorgehoben worden. Diese Autoren sprachen sich jedoch gegen die Identität der beiden Prozesse aus. Auch wurden Bazillen niemals gefunden. Die Beobachtung Bernheimer's, daß die an sympathischer Oph-

thalmie Erkrankten oft tuberkuloseverdächtig waren, und seine später von andrer Seite bestätigten, günstigen therapeutischen Versuche mit Tuberkulin machten auf den möglichen Zusammenhang der sympathischen Ophthalmie mit der Tuberkulose aufmerksam. Klinisch sehen einander die sympathische Ophthalmie und die konglobierten Tuberkel der Iris durchaus unähnlich. Die schwere Tuberkulose des Auges greift niemals auf das andre über, tritt nicht als Folge von Verletzungen auf, auch nicht als Folge von Operationen. Klinisch ist die sympathisierende Entzündung nicht zu erkennen, das Bild der Iris ist nicht charakteristisch. Auch im vorliegenden Falle war nicht zu erkennen, daß die Iris in einen Tumor umgewandelt war, da die vordere Grenzschicht der Iris intakt war. Die konglobierten Tuberkel des Auges bleiben umschrieben, breiten sich nicht diffus über die ganze Uvea aus; ihr Wachstum ist ein exquisit aggressives, sie zerstören die umgebenden Gewebe und führen zur Perforation. Schon frühzeitig greifen sie das Pigment-Epithel an, während die sympathisierende Uveitis diffus die ganze Uvea ergreift, entlang den Emissarien die Bulbuswand durchbricht, die Chorio-Capillaris und das Pigment-Epithel lange intakt läßt.

Allerdings kommen beide Erkrankungen vorwiegend bei Kindern vor, die Tuberkulose nach stumpfen Verletzungen. Bei der ungemeinen Häufigkeit der Tuberkulose beweist die positive Tuberkulin-Reaktion nichts für die tuberkulöse Natur der sympathisierenden Uveitis. Das histologische Bild kann für die Annahme verwertet werden, da es sich um eine bazilläre Affektion handelt, nicht um eine durch Eiter-Erreger hervorgerufene.

---

3) Bericht über die Ophthalmologische Gesellschaft in Ägypten.

Sitzung vom 1. März 1913.

Dr. Meyerhof: Beitrag zur Kurzsichtigkeit als Rassen- und hereditäre Erkrankung bei den Ägyptern.

Die ägyptische Rasse ist besonders unterworfen der hereditären Schwäche der Sclera posterior, welche durch ihr Nachgeben den Ursprung zur Kurzsichtigkeit gibt. Die Zahl der Kurzsichtigen in Ägypten, trotz der geringen Bildung der unteren Klassen, ist fast ebenso hoch, wie in den europäischen Ländern, wo die Kurzsichtigkeit am meisten verbreitet ist.

Dr. Peretz: Die Entropion-Trichiasis bei den Kindern und die Behandlung nach der Truc'schen Methode.

Die Resultate sind sehr befriedigend, die Lider erleiden keine Deformation.

Dr. Samels Bey: Eine neue Exenterations-Methode bei der Panophthalmie.

Dr. Jacovidès: Das Pterygium in Ägypten und seine chirurgische Behandlung.

Dr. Samels Bey: Die Hornhautfisteln und die Iridektomie.

Die Iridektomie hat einen günstigen Einfluß auf die Ernährung des Auges. Die Operation ist auch wirksam bei der Behandlung der einfachen Keratocele.

F. Mendel.

Journal-Übersicht.

I. A. v. Graefe's Archiv für Ophthalmologie. LXXXVI, 3.

1) **Untersuchungen über die natürlichen und künstlichen Temperatur-Verhältnisse am Auge mit Hilfe der Thermopenetration,** von Prof. Dr. Krückmann und Privat-Dozent Dr. Telemann.

Krückmann ging von dem Gedanken aus, ob es möglich sein würde, durch lokale Wärme-Applikation die thermolabilen Erreger des Ulcus serpens, die Pneumokokken, und vielleicht die wenn auch noch hypothetischen Erreger des Trachoms zu vernichten. Er gewann als Mitarbeiter Telemann, der sich schon eingehend mit diesem Gebiete beschäftigt hatte.

Thermopenetration (Transthermie, Diathermie) bedeutet Wärmeerzeugung durch den elektrischen Strom. Der Gleichstrom würde durch Elektrolyse zerstörend wirken, dagegen bewirkt der Wechselstrom in Gestalt des Hochfrequenzstromes nur Wärme-Erzeugung ohne Zersetzung des Gewebes.

Thermometer sind für die Messung der im Gewebe, z. B. in der Lederhaut, herrschenden Temperatur nicht brauchbar. Die Verff. setzten einen Apparat zusammen, welcher die Messung mit einer in das Gewebe eingestochenen Nadel gestattet. Der Apparat beruht auf dem Prinzipe, daß ein elektrischer Strom entsteht, wenn die Lötstellen verschiedener Metalle, welche hintereinander geschaltet verbunden sind, eine ungleiche Temperatur besitzen. Befindet sich die eine Lötstelle in dem Inhalte einer Thermosflasche von bekannter Temperatur, die andre in Gestalt einer Nadel im Gewebe, so kann an einer empirisch festgestellten Skala mit dem Ausschlage der Galvanometernadel der Wärme-Unterschied gemessen werden.

Die Temperatur-Verhältnisse der einzelnen Gewebsteile des Auges sind den elektrischen Widerständen direkt proportional. Der Widerstand der äußeren Augenhüllen beträgt etwa das Dreifache des Widerstandes des Augeninnern. Wenn die Lederhaut bis zur Grenze der Verbrennung erwärmt ist, hat die Temperatur des Glaskörpers nur um wenige Grade zugenommen. Nur wenn man schwache Ströme (0,2 Ampère) einwirken läßt, findet eine Wärmestauung im Glaskörper statt, weil die Bulbushüllen als schlechte Wärmeleiter dem sich langsam erwärmenden Glaskörper einen Temperaturausgleich unmöglich machen.

Am lebenden Auge werden Temperaturen von 45° ohne jede Schädigung von den Geweben vertragen.

Um eine isolierte Erwärmung der Hornhaut zu erzielen, wurde nach mancherlei unbefriedigenden Versuchen eine hohle Glas-Elektrode konstruiert, welche mit Kochsalzlösung gefüllt auf die Hornhaut aufgesetzt werden kann. Hat die Hornhaut die höchste zulässige Temperatur erreicht, so kann sie durch Einfüllen von kalter Salzlösung in die Elektrode abgekühlt werden. Trotz dieser Abkühlung steigt die Temperatur im Glaskörper langsam weiter. Wie von vornherein zu erwarten war und wie Versuche bestätigten, gleicht die Blutzirkulation die Wärmestauung aus. Im übrigen ist das Augeninnere durch die schlecht leitende äußere Hülle gegen Wärmeschwankungen gut geschützt, so daß das Auge gewissermaßen einen kleinen Wärme-Isolator, wie eine Thermo-Flasche, darstellt.

Da beim Menschen das Einstechen einer Nadel in die Hornhaut ausgeschlossen sein würde, so bedarf es einer andren Art der Wärmemessung. 12,5 ccm physiologischer Kochsalzlösung, mit 100 ccm destillierten Wassers

gemischt hat denselben Widerstand wie die Hornhaut. In der Tat ergab sich, daß diese über der Hornhaut befindliche Lösung und die Hornhaut selbst gleiche Temperatur zeigten.

Die Versuche haben vorläufig nur theoretische Bedeutung.

---

2) **Anatomischer Befund bei einem Falle von Retinitis exsudativa** (Coats), von Prof. E. v. Hippel in Halle.

Das Auge der 49jährigen Patientin kam 2 Jahre nach Beginn der Erkrankung zur Enukleation. Der klinische Befund bestand in Glaskörper-Trübungen und einer blasigen Abhebung der Netzhaut in ihrem vorderen Abschnitte, so daß an Tumor oder Blutung gedacht wurde. Später traten entzündliche Erscheinungen hinzu, hintere Synechien, Schmerzen, Amaurose. Die anatomische Untersuchung ergab, daß es sich um eine Chorioiditis exsudativa handelte und nicht um die Folgezustände primärer Blutungen in die Netzhaut und den subretinalen Raum. Das Trabekelwerk im unteren Kammerwinkel zeigte Pigment-Infiltration, und die Iriswurzel war zum Teil der Hornhaut angelagert. Im Sehnerven lagen Schnabel'sche Kavernen. Vorwiegend in den vordersten Partien fand sich eine mächtige subretinale Bindegewebs-Entwicklung, weiter noch hinten vaskularisierte Schwarten auf der Außenfläche der Netzhaut und gefäßhaltige Membranen auf ihrer Innenfläche sowie Gewebs-Neubildung im Glaskörper. Daneben lagen besonders im vorderen Bulbusabschnitte Bezirke mit frischen entzündlichen Veränderungen der Aderhaut, aus der das zellige Exsudat an der Außenfläche der Netzhaut vorwiegend stammt. Das Exsudat auf der Innenfläche der Retina deutet auf eine selbständige Retinitis hin. Die Ätiologie wurde nicht aufgeklärt.

---

3) **Über eine unter dem Bilde der Netzhaut-Ablösung verlaufende erbliche Erkrankung der Retina,** von Dr. N. E. Pagenstecher, Privat-Dozent und Oberarzt der Universitäts-Augenklinik Straßburg i. E.

Das Leiden trat unter dem Bilde der Netzhaut-Ablösung schon bei Kindern in den ersten Lebensjahren auf. Der Verlauf war schleppend, und einzeln legte sich die Netzhaut wieder an. Außer der Netzhaut-Erkrankung wurde Nystagmus, Hypermetropie und Strabismus convergens vererbt. Die weiblichen Mitglieder der Familie blieben verschont. Von 5 Töchtern des Ersterkrankten vererbten zwei die Anlage auf je einen Sohn.

---

4) **Über erworbene Pigmentflecke der hinteren Hornhautwand,** von Dr. J. de Graaf in Wien.

Bei Verwachsung der Iris mit der Hornhaut oder der vorderen Linsenkapsel kommt es gelegentlich zur Bildung von braunen Pigmentflecken, welche sich nach und nach vergrößern können. So sieht man, daß vordere und auch hintere Synechien von einem braunen sich allmählich verbreiternden Hof umgeben sind. Bei vorderen Synechien kann dieser Hof auf verschiedene Weise entstehen: An der Hornhaut bleiben Chromatophoren zurück, wenn Verklebungen zwischen der Vorderfläche der Iris und der M. Descemeti sich lösen. Die Chromatophoren wachsen aktiv auf die M. Descemeti oder werden durch schrumpfendes Exsudat auf die Hornhaut gezogen. Die Endothelzellen der M. Descemeti oder die Hornhautkörperchen der hintersten Hornhautschichten nehmen Pigment auf. Diese verschiedenen Arten der Pigmentierung können sich kombinieren.

5) **Zur Physiologie und Pathologie des Lichtreflexes der Pupille,** von Privat-Dozent Dr. Carl Behr in Kiel.

Vorwiegende Reizung einer Netzhauthälfte des sehenden Auges beeinflußt bei einseitiger amaurotischer Starre die beiden Pupillen in verschiedener Weise. Bei gleicher Gesamtmenge des in das sehende Auge fallenden Lichtes wird die Pupille des amaurotischen Auges weiter, wenn die nasalen sich im Chiasma kreuzenden Bahnen enger, wenn die temporalen ungekreuzten Bahnen vorwiegend erregt werden. Umgekehrt ruft im sehenden Auge Reizung der nasalen Bahnen eine engere, Reizung der temporalen Bahnen eine weitere Pupille hervor. Aus diesem Verhalten wird wahrscheinlich, daß jede Netzhauthälfte überwiegend mit einem Kerngebiete in direkte Verbindung tritt. Da Reizung der gekreuzten nasalen Bahnen im sehenden Auge Verengerung, im amaurotischen Auge Erweiterung der Pupille bewirkt, so müssen diese Bahnen hauptsächlich mit dem Kerngebiet des sehenden Auges und bei dem geschilderten Verhalten der Pupillen nach Reizung der temporalen Netzhauthälften des sehenden Auges die ungekreuzten Bahnen hauptsächlich mit dem Kerngebiet des amaurotischen Auges in Verbindung stehen. Die von einem Auge ausgehenden zentripetalen Pupillenbahnen beider Netzhauthälften gelangen also nicht wieder zusammen, sondern jede Hälfte strahlt in das gegenseitige Kerngebiet ein Es muß demnach zentral eine nochmalige Kreuzung stattfinden.

Dasselbe Verhalten zeigen auch die Fälle von einseitiger reflektorischer Pupillenstarre. Da, wie die Konvergenz-Reaktion zeigt, das Kerngebiet und die zentrifugale Bahn intakt ist, so wird die Ursache der Starre in einer Leitungs-Unterbrechung des zentripetalen Teiles des Reflexbogens kurz vor dem Einstrahlen in das Kerngebiet zu suchen sein. Bei der einseitigen totalen Starre wird der Herd im Kerngebiete selbst liegen, wodurch auch die weitere Pupille erklärt wird.

Wenn einseitige partielle Gesichtsfelddefekte bei Erkrankung der temporalen Netzhauthälfte nasal gelegen sind, so kann die Pupille des normalen Auges erweitert sein.

Bei Traktus- und bitemporaler Hemianopsie mit einer durch den Fixierpunkt gehenden vertikalen Trennungslinie pflegt die direkte und indirekte Pupillenreaktion erhalten zu sein. Man darf darauf schließen, daß die von der Makula ausgehenden Pupillenbahnen mit beiden Kerngebieten in Verbindung treten.

Bei den mit Miosis verbundenen Fällen von reflektorischer Pupillenstarre kann durch Dehnungsatrophie des Gewebes die Iris ein eigenartiges Aussehen gewinnen. Die Oberfläche zeigt nur die radiären Leisten, und die Farbe wird heller. Die reflektorische und die totale Pupillenträgheit kann zunächst nur an einem Teile des Sphinkters sichtbar werden und sich allmählich verbreitern. Für feinere Untersuchungen der Pupillen ist das Hornhaut-Mikroskop oder eine Binokular-Lupe unentbehrlich.

Eine typische reflektorische Pupillenstarre kann Folgezustand einer angeborenen oder in früher Jugend überstandenen Gehirn-Erkrankung und daher unbedenklich sein.

---

6) **Klinische Beiträge zur Degeneratio circinata retinae [Retinitis circinata (Fuchs)], mit besonderer Berücksichtigung der atypischen Formen des Krankheitsbildes,** von Dr. O. Heinricy und Dr. Cl. Harms, Privat-Dozent in Tübingen.

Die Verff. bereichern das in der Literatur vorliegende Material durch einige neue klinische Beobachtungen, von denen zwei eine bisher noch nicht beschriebene atypische Form der Erkrankung darstellen. Bei einem 43jähr. scheinbar gesunden Manne fanden sich im rechten Auge mehrere vollständige und unvollständige Fleckengürtel nasal, oben und oben-außen von der Papille und unten-außen von der Makula-Gegend. Eingestreut waren Blutungen zum Teil mit dunkelrotem, zum Teil mit weißlichem Zentrum. In der Makula lag ein graurötlicher, unscharf begrenzter Fleck. Die Gefäße waren anscheinend nicht verändert. Nach $1^1/_4$ Jahren war der Makula-Herd etwas größer, heller und mit weißen Flecken und Krystallpunkten durchsetzt. Die Fleckenringe hatten ein mehr gleichmäßig gelbes Aussehen gewonnen. Zwei farbige Tafeln geben ein Bild der Verhältnisse. Ebenso ist dem zweiten Falle eine gute farbige Abbildung beigegeben. Ein 24jähriger Mann mit Struma zeigte links neben Blutungen zwei vollständige Fleckenringe außen von der Makula, einen unvollständigen Fleckenring oben-außen in der Peripherie, und in der Makula einen hellen Fleck mit zum Teil glitzernden Krystallmassen, welche garbenförmig in den Glaskörper ausstrahlten.

Die Erkrankung tritt einseitig oder zweiseitig auf. In den einseitigen typischen Fällen liegt ein Fleckengürtel um die veränderte Makula, während in den atypischen einseitigen Fällen zwar ein oder mehrere Fleckengürtel vorhanden sind, aber nicht immer um die Makula liegen.

Von den bisher bekannten 23 Fällen doppelseitiger Erkrankung zeigten 14 beiderseits typische, 8 atypische Veränderungen, ein Fall auf dem einen Auge typische, auf dem andren atypische Veränderungen.

Die Peripherie des Hintergrundes ist meistens frei, doch treten auch hier gelegentlich Blutungen, weiße Flecke, flächenhafte Veränderungen, Ödem, Pigmentverschiebung und Cholestearin-Krystalle auf. Die Netzhautgefäße sind häufig normal, manchmal aber deutlich erkrankt. Blutungen finden sich auch bei nicht nachweislich veränderten Gefäßen. In den brechenden Medien wurden Glaskörper-Trübungen und beginnende Katarakt beobachtet. In den einseitigen Fällen zeigte das zweite Auge nicht selten Veränderungen in der Makula und helle Flecke, Blutungen und Pigment-Verschiebungen in der Peripherie.

---

7) **Über die Veränderungen und Schädigungen des Auges durch die nicht direkt sichtbaren Lichtstrahlen,** von Sanitätsrat Dr. Fritz Schanz in Dresden.

Die Lichtstrahlen wirken nur auf die Zellen, von denen sie absorbiert oder verändert werden. Von den Zellen, welche sie unverändert passieren lassen, ist keine Reaktion zu erwarten. Die Hornhaut beginnt bei 360 $\mu\mu$ Wellenlänge zu absorbieren und absorbiert bei 310 $\mu\mu$ die Strahlen der offenen Nernstlampe vollständig. Die Linse beginnt im Blau zu absorbieren und absorbiert im Ultraviolett sehr intensiv. Das Absorptionsvermögen der Linse nimmt mit den Lebensjahren zu. Die Augenmedien absorbieren aber nicht nur, sondern verwandeln auch einen Teil dieser Strahlen in Licht von größerer Wellenlänge. Man erkennt das an der Fluorescenz. Netzhaut und Linse fluorescieren, letztere am stärksten bei ultravioletten Strahlen von 400 bis 370 $\mu\mu$ Wellenlänge. Kurzwellige Lichtstrahlen schädigen bei intensiver Einwirkung das Linsen-Epithel und die Netzhaut und können auch die Dunkeladaptation der Netzhaut beeinträchtigen (Behr). Diese Schädigungen sind vermutlich nur die übertrieben gesteigerten physiologischen Wirkungen. Zu diesen physiologischen Wirkungen gehören leichtere Ermüdungs-Beschwerden,

wie Brennen, Drücken, Kratzen im Auge, und wenn die Strahlen die Netzhaut erreichen, Fluorescenz-Erscheinungen, die wir als Lichtnebel wahrnehmen. Euphosgläser lassen den Nebel verschwinden und schaffen klare Bilder. Der dauernde, wenn auch schwache Lichtreiz verbraucht Sehstoffe und beschleunigt dadurch die Ermüdung der Netzhaut. Es schädigt aber auch die Linse und kann vielleicht Altersstar hervorrufen.

Wer von seinen Augen hohe Ausdauer verlangt tut gut, die ultravioletten Strahlen auch in physiologischer Dosis möglichst fernzuhalten. Euphosgläser gewähren den besten Schutz.

---

8) **Lichttherapie bei Augenleiden**, von Dr. Fritz Schanz in Dresden.

Verf. ging von der Erwägung aus, ob das kurzwellige Licht, welches unter Umständen das Auge schädigt, in geeigneter Dosierung nicht heilend wirken könnte. In erster Linie kamen Hornhaut-Erkrankungen in Frage. Um die Netzhaut zu schützen, müssen die vorderen Augenteile seitlich belichtet werden, oder man muß Lichtfilter benutzen, welche die auf die Netzhaut wirkenden Strahlen stark abschwächen und diejenigen Strahlen durchlassen, welche von der Hornhaut absorbiert werden. Verf. benutzte eine Quarzwechselstrom-Lampe, vor der ein mit Wood'schem Filter gefüllter Trog von blauem Uviolglas angebracht war. Die durchgehenden Strahlen wurden mittels einer Quarzlinse auf das Auge konzentriert. Hornhautgeschwüre, tiefe Infiltrate, Keratitis parenchymatosa, Lid-Ekzeme wurden günstig beeinflußt. Auch beim Ulcus serpens war ein Erfolg sichtbar, doch ist die Zahl der Versuche bisher klein.

Wenn es richtig ist, daß kurzwelliges Licht bei entzündlichen Erkrankungen der Hornhaut heilsam wirkt, so wird es sich empfehlen, in derartigen Fällen die Augen mit einer blauen Schutzbrille bewaffnet dem intensiven Tageslichte auszusetzen. Das Euphosglas bleibt da am Platze, wo Schutz gegen kurzwellige Strahlen geboten ist. Scheer.

II. Klinische Monatsblätter für Augenheilkunde. 1913. Oktober bis November.

1) **Zur spezifischen Therapie der Pneumokokken-Infektion des menschlichen Auges, besonders des Ulcus corneae serpens durch Äthylhydrokupreïn**, von M. Goldschmidt.

Stündlich wurden reichliche Mengen der 1 %igen wässrigen Lösung von Äthylhydrokupreïn. hydrochlor. eingeträufelt, und zwar bis das Geschwür gereinigt ist und event. vorhandene Infiltrate sich zurückgebildet haben; daneben wird Atropin, aber weder Verband, noch heiße Umschläge angewendet. Später Massage mit 5—10 %iger Noviformsalbe. Die öligen Lösungen geben keine ermutigenden Erfolge, wohl aber die subkonjunktivale Injektion von 0,5 ccm einer 1—2 %igen Lösung. Behandelt wurden 14 Fälle von unkompliziertem Ulcus corneae serpens, 2 von beginnendem, 3 mit Dacryocystitis, 3 mit Lagophthalmus komplizierte, eine akute Dacryocystophlegmone und 7 Bazillenträger. Bei diesen gelingt schnell und sicher eine Sterilisation des Bindehautsacks ebenso bei den Fällen von Hornhautgeschwür ohne Tränensackeiterung; bei denen mit Dacryocystitis gelingt es zwar nicht, den Bindehautsack keimfrei zu machen, aber der Verlauf ist ebenso günstig, wie bei den nicht komplizierten Fällen. Das Äthylhydrokupreïn hemmt sofort bei sachgemäßer Anwendung die Progression des Geschwürs.

---

2) **Klinische Beobachtungen über die Wirkung des Äthylhydrokuprein gegen Ulcus corneae serpens (Pneumokokken),** von Scheer.

In den acht zur Behandlung gelangten Fällen war die Wirkung „vielfach geradezu erstaunlich". Gegen Staphylo- und Streptokokken erwies sich das Mittel viel weniger wirksam. Die Anwendung erfolgte nicht in Gestalt von Einträufelungen, sondern durch Betupfen mit einem in die 2 $^0/_0$ige Lösung eingetauchten Wattebausch; Verf. glaubt, so eine bessere Lokalisierung und durch leichten Druck ein schnelleres Eindringen in die Hornhaut erzielen zu können. Ältere Lösungen verlieren an Wirksamkeit. Die Narben sind nach Behandlung mit Äthylhydrokuprein viel zarter, als nach den bisher üblichen therapeutischen Verfahren. (Eine Erfahrung, die Ref. durchaus bestätigen kann.)

---

3) **Über die während der letzten 3 Jahre in der Straßburger Universitäts-Augenklinik beobachteten Eisensplitter-Verletzungen des Auges,** von R. Hüttemann.

Die meisten Kranken hatten ein Lebensalter von 30—40 Jahren (30,9 $^0/_0$), im Kindesalter bis zu 8 Jahren standen 7,27 $^0/_0$. Die meisten Verletzungen waren Betriebsunfälle, und zwar kamen viele in landwirtschaftlichen Betrieben vor. Nur 10 mal war der Splitter sichtbar (2 mal in der vorderen Kammer, 4 mal in der Linse und ophthalmoskopisch 1 mal im Glaskörper, 3 mal an der hinteren Bulbuswand). Zur Sideroskopie ist das Hertel'sche Instrument mehr zu empfehlen, als das von Asmus; es zeigte noch Splitter von 0,00015 g prompt an. Man kann nicht von der Ausschlagsgröße auf die Splittergröße schließen. Fiel die Sideroskopie unsicher aus, so wurde eine Röntgen-Aufnahme zur Sicherung der Diagnose gemacht, die dann Klarheit brachte. Der Sitz des Splitters war 2 mal in die vordere Kammer (3,6 $^0/_0$), 4 mal in der Linse (7,2 $^0/_0$), 48 mal (67,3 $^0/_0$) im hinteren Bulbusabschnitt, 1 mal (1,8 $^0/_0$) in der Orbita. Zur Extraktion wurde der Haab'sche und der Hirschberg'sche Magnet kombiniert benutzt; wo dieses Verfahren versagte, richtete auch der Mellinger'sche Innenpol-Magnet nichts aus. In 4 Fällen gelang die Extraktion nicht. Schon bei der ersten Untersuchung zeigten 18 Fälle = 32,7 $^0/_0$ Wundinfektion, von denen noch 5 erhalten werden konnten. Von den übrigen 37 Fällen erzielten 59,5 $^0/_0$ nach der Extraktion ein brauchbares Sehvermögen, davon 43,3 $^0/_0$ ohne Starglas. Operation des Wundstars, die 10 mal (27 $^0/_0$) nötig war, war in 21,6 $^0/_0$ erfolgreich. Die Siderosis ändert sich nicht nach Entfernung des Splitters; die Gefahr der Siderosis wächst mit zunehmender Größe des Splitters, ist aber nicht allein von ihr abhängig. Der Sitz des Fremdkörpers ist für die Ausdehnung der Verrostung von Bedeutung.

---

4) **Beitrag zur Kenntnis der primären Iris-Sarkome,** von Laven.

Es handelt sich um eine zirkumskripte Geschwulst, die sich in der Gegend der Iriswurzel ringförmig ausbreitete; die Geschwulstzellen waren entlang der ringförmigen Irisfaserung weitergekrochen. In dem Tumor fanden sich cystenartige Hohlräume, die erweiterte Lymphspalten darstellen.

---

5) **Zur pathologischen Anatomie des Glaucoma simplex,** von Henning Rönne.

Die Untersuchung des klinisch völlig typischen Falles ergab nirgends Zeichen einer Entzündung; der Kammerwinkel war weit geöffnet, die ober-

flächlichen Schichten des Trabekelsystems in den Fontana'schen Räumen zeigte Skleresierung mit Pigment-Ablagerung. Die die Kammerbucht nach außen begrenzenden Organe schienen nach vorn gerückt. Die Papille war ausgehöhlt, die zur Netzhautperipherie gehörenden Nervenbündel waren atrophiert, die papillo-makularen Bündel dabei verhältnismäßig wenig geschädigt. Obwohl der Kammerwinkel ganz frei war, setzte Pilokarpin stets den gesteigerten intraokularen Druck prompt herab. Trotz der recht bedeutenden Atrophie der peripheren Fasern war die Gesichtsfeld-Einengung nur gering.

---

6) **Zur pathologischen Anatomie und Pathogenese des Buphthalmus bei Neurofibromatosis,** von Murakami.

Der Zusammenhang zwischen beiden Prozesen dürfte der sein, daß durch Bindegewebswucherung eine Zirkulationsstörung eintrat, die vermehrte Sekretion und damit Drucksteigerung veranlaßte. Der Verschluß der Kammerbucht und die Obliteration des Schlemm'schen Kanals waren sekundär.

---

7) **Beobachtungen nach erfolgreicher Operation eines 15jährigen Blindgeborenen über sein Sehenlernen,** von Augstein.

Es sind 3 Stadien zu erkennen: a) die Perzeption der Retina fehlt noch wie zur Zeit der bisherigen Blindheit; b) genügende Perzeptionsfähigkeit der Netzhaut mit Eintreten zentraler Fixation; c) Ausbreitung des Gesichtsfeldes, Eingewöhnung der Reflexbewegungen, schnelle Zunahme der Sehschärfe nach Korrektion der Ametropie. Außer dem zerebralen Geschehen spielt also für die Anfangszeit auch das Verhalten der Netzhaut insofern eine Rolle, als ihre Aufnahmefähigkeit mit zunehmender Übung steigt.

---

8) **Zur Ätiologie rheumatischer Augen-Erkrankungen und zur Behandlung von Augen-Entzündungen auf „sekundär tuberkulöser" Basis,** von Streiff.

Der positive Nachweis von Tuberkelbazillen im strömenden Blute ist kein brauchbares Kriterium für Differentialdiagnose und Prognose. Es gibt sicher viele Fälle von Pseudo-Rheumatismus, die in Wirklichkeit auf „sekundärer Tuberkulose" beruhen; der positive Befund von Bazillen im Blute ist nur dann beweisend, wenn die Diagnose gleichzeitig durch die Anamnese und klinischen Tatsachen (Tier-Experiment, tuberkuloseverdächtige Organe, Tuberkulinreaktion) gestützt wird. Es ist unbestreitbar, daß viele rheumatische Erkrankungen nichts mit Tuberkulose zu tun haben. Rheumatische Augenaffektionen, bei denen der Zustand der Augen und der Befund an den übrigen Organen gegen; Anamnese, event. probatorische Tuberkulin-Injektion und der durch den Tierversuch gestützte Blutbefund für Tuberkulose sprechen, eignen sich nicht für eine systematische Tuberkulinkur: hier ist die Darreichung großer Salizyldosen sehr nützlich (6,0—8,0 g täglich). Sie lösen oft am Auge eine lokale Salizylreaktion aus (Hyperämie, stärkere Trübung der Membrana Descemetii zwischen den Beschlägen, Hypotonie); zur Nachbehandlung der sekundär Tuberkulösen werden warme Seebäder oder Inhalationen mit Salsomaggiore-Dämpfen empfohlen. Auch bei den skrophulösen Augen-Entzündungen älterer Kinder leistet Natr. salicyl. (1,0—2,0 g) gute Dienste.

---

9) **Pigmentflecke und Pigmentgeschwülste der Bindehaut bei verschiedenen Rassen,** von Steiner.

Die Naevi pigmentosi der Bindehaut sind bei farbigen Rassen etwas ganz Gewöhnliches; nur bei den Kaukasiern ist die Konjunktiva nicht pigmenthaltig. Bösartige Pigmentgeschwülste sind bei den farbigen Rassen dabei sehr selten.

---

10) **Zur Lehre vom Sarkom der Aderhaut mit Berücksichtigung der experimentellen Geschwulstforschung und der modernen Anschauungen der Histogenese der Tumoren**, von weil. O. Lange.

Bei einer 57 Jahre alten Patientin war im phthisischen Bulbus ein Aderhautsarkom in die Orbita durchgebrochen. Bei der Exenteratio orbitae zeigte es sich, daß der N. opt. bis zum Foramen opt. schwarz degeneriert war. Obwohl also die Operation vollkommen unzulänglich gemacht werden mußte, war die Patientin wider alles Erwarten noch nach $6^1/_2$ Jahren vollkommen gesund. Dieses eigentümliche Verhalten ist mit der von Ehrlich experimentell festgestellten Tatsache zu vergleichen, daß es bei schnellwachsenden zerfallenden Impfgeschwülsten selten zur Bildung von Metastasen kommt, daß durch Resorption von Tumormassen Antikörper gebildet werden und eine aktiv erworbene Immunität eintritt. Die Seltenheit klinischer Beobachtung solcher Fälle kann auf die meist relativ frühe Operation vor dem Eintritt ausreichender aktiver und atreptischer Immunität zurückgeführt werden. Das schnelle Auftreten innerer Metastasen bei kleinen und kleinsten Geschwülsten der Aderhaut spricht dafür, daß man bei diesen ebenso wie bei den pigmentierten Naevi der Bindehaut nicht zu schnell bei der Hand sein soll.

Die mikroskopische Untersuchung kann nie Klarheit darüber schaffen, woher die Sarkomzellen stammen.

---

11) **Hypophysis-Erkrankungen und Augensymptome mit Bericht über drei beobachtete Fälle**, von Boer.

Bei 2 Kranken bestand der Fröhlich'sche Typus der Dystrophia adiposa-genitalis. Das wichtigste diagnostische Zeichen bei Affektionen der Hypophysengegend, die Hemianopsie, fehlte auch bei diesen Kranken nicht, die außerdem Stauungspapillen zeigten; die Prüfung auf hemiopische Pupillenreaktion und der Wilbrand'sche Prismenversuch waren nicht ausführbar. Der eine wenig intelligente Patient war verdächtig auf totale Farbenblindheit. Der dritte Patient hatte Hypergenitalismus. Therapeutisch kommt nur die Operation in Betracht.

---

12) **Über einen Fall von isolierter Lähmung des M. obliquus inf.**, von Kurt Steindorff.

Es handelte sich um eine Patientin, bei der die Lähmung nach einer Stirnhöhlen-Operation aufgetreten war, ob durch Abreißung des Muskels von seiner Ursprungsstelle, ob durch Kompression oder Läsion der Nerven, bleibt unentschieden. Der Fall zeigt die pathognomonische Unmöglichkeit der Hebung des adduzierten Bulbus. Die Tenotomie des kontralateralen M. rect. sup. nach A. v. Graefe's Vorschlag hatte ebensowenig ein Verschwinden der so störenden Doppelbilder im Gefolge, wie eine ausgiebige Vornähung des kontralateralen M. rect. inf.

---

13) **Drei Fälle mit verzögerter und vorübergehender Lähmung des Abducens nach Schädelbasisfraktur**, von Dutoit.

Es dürfte sich um ein Hämatom in der Gegend der Spitze der Felsenbeinpyramide handeln.

14) Zur Tuberkulin-Behandlung Augenkranker, von Bernheimer.

Verf. bespricht die Augenkrankheiten Tuberkulöser oder Tuberkulose-Verdächtiger. Bei den Augenleiden der Skrophulösen (Conjunctivitis, Keratitis ekzematosa), bei der nicht syphilitischen Uveïtis chronica und Keratitis parenchymatosa mit positiver diagnostischer Probe-Einspritzung von Alttuberkulin, bei bestimmten Erkrankungen des hinteren Abschnittes der Uvea, der Retina und des N. opt. bietet die Tuberkulin-Behandlung glänzende Erfolge. Für die Behandlung ist nicht die Rückbildung der Krankheits-Erscheinungen am Auge maßgebend, sondern der Allgemeinzustand und die Reaktion auf erneute Probe-Injektionen. Diese wurden nur bei diagnostisch unsicheren Fällen ausgeführt. Verwendet wurde die Bazillen-Emulsion; auch das albumosefreie Tuberkulin ist brauchbar. Die perkutane Einverleibung ist zwar weniger wirksam, aber leicht ambulant durchführbar, immerhin ist sie als alleinige Methode der Behandlung nicht zu empfehlen, sondern eine Kombination beider ist zu verwenden. Für die Dauer der Kur, Höhe und Häufigkeit der Dosen ist kein Schema anzugeben. Nach einigen Monaten muß die Kur wiederholt werden, auch wenn keine lokalen Krankheits-Erscheinungen vorhanden sind. Die Zahl der Rückfälle ist bei der Tuberkulinbehandlung von 50 % auf 20 % gesunken. Kurt Steindorff.

III. Wochenschrift für Therapie und Hygiene des Auges. 1914. Nr. 16.

Noviform bei Lidrand-Entzündung, von cand. med. Dernovsek.

In der I. Universitäts-Augenklinik in Wien wird die 10 %ige Noviformsalbe bei Blepharitis ulcerosa und squamosa mit gutem Erfolge verwendet.

Nr. 20.

1) Zur Hornhaut-Trepanation, von Geh. San.-Rat Dr. Ohlemann.

Eine mechanisch getriebene Trephine, die sich mit größter Geschwindigkeit dreht und mit sehr scharfer Schneide, gibt bessere Resultate und weniger Trauma, als eine Handtrephine.

Die Schwierigkeit wird etwas vermehrt, indem man die Bindehaut von der Kornea löst. Atropin soll gleich nach der Operation gegeben werden und ebenso noch 3 Tage lang nachher, um hintere Synechien zu vermeiden, gleichgültig, ob Iridektomie gemacht wurde oder nicht. Den Bindehautlappen hält man am besten während der Operation mit etwas Verbandwatte zurück anstatt mit einem Haken.

Bindehautnaht nach der Operation verlängert dieselbe nur wenig, sichert aber dauerndes Anliegen und Anheilung binnen 24—48 Stunden.

2) Noviform-Behandlung der Blennorrhoea neonatorum, von San.-Rat Dr. Wolffberg.

Neben einem Silberpräparat soll die Noviform-Salbe angewandt werden.

Nr. 21.

Frühjahrskatarrh, von Geh. San.-Rat Dr. Ohlemann.

Die Elektrolyse gibt gute Resultate. Man kann narkotisieren oder kokaïnisieren. Meist genügen vier Einstiche für jede Granulation mittlerer

Größe. Nach Beendigung der Elektrolyse wird das Auge 2—3 Tage verbunden gehalten. Die Reaktion pflegt nicht stark zu sein, meist besteht auch nur schwache Sekretion. Die Behandlung dauert 2 Monate.

Man benutzt nur feinste Nadeln und anfangs nur 1—2 M.A.

Nr. 22.

Euphthalmin als diagnostisches Mydriatikum bei alten Leuten, von Ernst Schmerl.

1. Es erzeugt innerhalb $^{1}/_{2}$ Stunde eine genügende Mydriasis, die höchstens 8 Stunden anhält.
2. Es läßt den intraokularen Druck unverändert.
3. Es ruft in jüngeren Jahren eine sehr geringe Akkommodationsparese hervor, die praktisch nicht von Bedeutung ist, da sie nur bis zu 8 Stunden dauert.
4. Es läßt das Epithel der Kornea intakt, bewirkt keine Hyperämie und wird völlig schmerzlos eingeträufelt.
5. Es ist ungiftig in therapeutischen Dosen, wie etwa Holocaïn.

Nr. 30.

Ein Apparat zur Bestimmung der Sehschärfe bei Verdacht auf Simulation, von Stabsarzt Dr. Beck.

F. Mendel.

IV. La Clinique Ophtalmologique. 1914. 10. Februar.

1) **Über das Eingreifen bei Verletzungs-Staren,** von R. Jocqs.

2) **Über das Vorlegen der Bindehaut bei der Star-Operation,** von Dr. Constantinesco.

Verf. meint durch das Überlagern der Bindehaut über die Hornhautwunde nach der Star-Ausziehung die Infektion verhindern zu können.

3) **Beitrag zum Studium der traumatischen Augenmuskel-Lähmungen,** von S. Baudry.

4) **Das Neosalvarsan in der Augentherapie,** von Dr. S. Fradkine.

Die intravenösen Injektionen sind allein wirksam.

Die Affektionen der Adnexe des Auges, primäre, sekundäre oder tertiäre, sind schnell durch das Arsenobenzol heilbar.

Die frische Keratitis parenchymatosa ist besonders günstig beeinflußt durch das Neosalvarsan. In einer großen Anzahl von Fällen hat das Arsenobenzol eine prophylaktische Wirkung für das noch nicht affizierte Auge. Bei der akuten Regenbogenhaut-Entzündung, der Iridocyklitis, der Chorioiditis und Chorioretinitis ist die Heilung eine schnelle und gründliche.

Bei der sekundären und tertiären Neuritis optica erhält man fast sichere und schnelle Erfolge.

Infolge der sicheren und schnellen Wirkung ist das Arsenobenzol dem Quecksilber und dem Jod vorzuziehen.

10. März.

1) **Serologische Untersuchungen und ihre Anwendung in der Ophthalmologie,** von Dr. A. Dutoit.

2) **Die lokale Anästhesie in der Augenheilkunde,** von Dr. Reinflet.

Verf. bedient sich folgender Lösung für Injektionen:

Novocaïn . . . . 0,20 g
Adrenalin (1,0/1000,0) . . . . . . 5 Tropfen
Physiologische sterilisierte Kochsalzlösung 20 ccm.

Die Lösung muß frisch sein, sie muß reichlich injiziert werden, und man muß bis zur Wirkung geduldig warten.

---

3) **Die Iridektomie bei der Star-Operation,** von Dr. F. Bonnand.

Nach der Ansicht des Verf.'s soll die Iridektomie, die dem Glaskörperverlust Vorschub leistet, nur ausnahmsweise gemacht werden.

---

4) **Relative Gutartigkeit der oberflächlichen melanotischen Karzinome des Augapfels (3 Beobachtungen),** von Dr. Boulai.

---

10. April.

1) **Die Behandlung der Neuritis optica,** von Dr. Dutoit.

---

2) **Die sklero-korneale Trepanation von Elliot beim Sekundärglaukom,** von Dr. Elena Puscarin.

Nach der vorgenommenen Trepanation schwanden die Symptome des Sekundärglaukoms, die Schmerzen ließen nach und die Sehkraft nahm zu.

---

3) **Jodtinktur in der Augenheilkunde,** von Dr. E. Astruc.

Bindehaut und Hornhaut vertragen die Jodbehandlung ausgezeichnet.

---

10. Mai.

1) **Einige Resultate über die Behandlung der Stauungspapille bei den Hirngeschwülsten,** von Dr. Dutoit.

---

2) **Einige Fälle von Augen-Verletzung beim Ballspiel,** von Dr. Marbair.

---

3) **Behandlung eines Nasen-Epithelioms durch Radium bei einem 80jährigen Manne. Heilung,** von Dr. Nogier. F. Mendel.

V. L'Ophtalmologie Provinciale. 1913. Nr. 12.

Behandlung des Alters-Stars, von Prof. H. Frenkel.

1. Medikamentöse Behandlung.
2. Operative Behandlung.
3. Wahl der Methode bei den verschiedenen Star-Formen.
4. Komplikationen bei den Operationen.

1914. Nr. 1.

Neue Ptosis-Fälle durch die Motais'sche Operation geheilt, von Dr. Camille und Henri Fromaget.

Nr. 2.

Die Seh-Bedingungen des Schießens. Bericht, nach der Aussage eines Sachverständigen, von einem Mordfall in der Dunkelheit durch einen Amblyopen begangen, von Dr. H. Frenkel. F. Mendel.

Vermischtes.

The Indian Operation for Cataract. By Flavel B. Tiffany, M. D., Kansas City. 1914. (16°, 12 S.)

„Lieutnant Colonel Smith scheint gleichgültig gegen die Forderungen der modernen Asepsie. ... Er operiert mit der Zigarre im Munde. ... Dabei versicherte er dem Besucher, daß er nicht mehr als 1 $^0/_0$ Verlust durch Infektion habe. ... Er ist gleichgültig gegen Kritik seiner Methoden, aber ein furchtloser, kühner Operateur und gewiß ein Mann von großer Geschicklichkeit und eine Persönlichkeit. ... Fast immer heilte die Iris ein. Da die meisten Kranken nicht wiederkehren, so ist es nicht möglich, die Erfolge dieser intrakapsularen Star-Ausziehung festzustellen. Wegen ihrer Gefahren kann sie nie zu allgemeiner Anwendung gelangen. Tatsächlich sah ich selbst in Indien, außerhalb Amritsars, nur wenige intrakapsulare Operationen."

„Dr. Maynard in Kalkutta erklärte, daß die Operation für Europa und für Amerika nicht paßt. In Indien macht er sie bei 30 $^0/_0$ der Fälle: die Hindus kommen meist erst, wenn der Star überreif ist."

Bibliographie.

1) Zwei Fälle von Augen-Erkrankung bei Alveolarpyrrhoe, von Sydney G. Tibbles in Edinburg. (Brit. med. Journ. 1914. 4. April. Zwei Fälle von Chorioiditis, bzw. Iridochorioiditis bei und wohl infolge von Alveolarpyrrhoe, mit Atropin, Hg und Jodkali geheilt.

2) The use of the head mirror in ophthalmic operations, von W. M. Killen in Ulster. (Brit. med. Journ. 1914. 11. April.) Einer Dame war ein Dorn durch Oberlid und Sklera in den Glaskörper gedrungen und war abgebrochen hinter der Linse zu sehen. In Atropinmydriasis und unter Beobachtung mittels Stirnspiegels wurde er durch einen kleinen V-förmigen Skleralschnitt mit einer Irispinzette herausgeholt. Das Auge heilte reizlos mit $^6/_6$ Sehschärfe.

3) Achsenmyopie, ihre Ätiologie und Prophylaxe, von Luther C. Peter in Philadelphia. (Pennsilvania medical Journal. 1913. Dezember.) Der Sehnerven-Eintritt und die Pressung des Augapfels zwischen den äußeren Augenmuskeln bei der Nahearbeit spielen nach Verf.'s Ansicht die Hauptrolle in der Ätiologie; daneben hereditäre und individuelle Disposition, schlechte Hygiene, schlechte Ernährung und schlechte Beleuchtung. Die Prophylaxe erfordert ärztliche Überwachung aller Menschen in Schule und Fabrik mit obligatorischer Korrektion aller Refraktionsfehler, besondere Schulklassen für Myopen und zweckmäßige bauliche Anlage von Schule und Fabrik.

4) Augenstörungen bei Hypophysen-Erkrankung, von Arnold Knapp in New York. (New York state Journal of medicine. 1913. September.) Die Störungen beruhen auf den näher geschilderten anatomischen Beziehungen zum Chiasma. Nach Henschen treten zuerst kleine makulare oder bitemporale paramakulare Skotome auf, dann bitemporale Quadrantenhemianopsie, danach Erblindung eines Auges bei temporaler Hemianopsie des andren oder auch doppelseitige Erblindung. Manchmal wird zunächst nur das Farbensehen, besonders im temporal oberen Quadranten geschwächt. In Wirklichkeit ist der Verlauf weniger schematisch, sondern sehr irregulär. Nach Uhthoff trifft man temporale Hemianopsie in 50 $^0/_0$, aber unsymmetrisch

und unregelmäßig begrenzt. Nach Cushing beginnt es meist mit unvollständiger Hemidyschromatopsie eines obern temporalen Quadranten, aus der sich dann völlige Hemiachromatopsie entwickelt. Die Erblindung greift dann allmählich kontinuierlich auf die nasale Hälfte über, oft unter einstweiliger Verschonung der Makulagegend. Manchmal ist ein Auge schon fast blind, während das andre noch fast intakt ist. Homonyme Hemianopsie ist nach Uhthoff sehr selten, während sie nach Cushing mindestens halb so häufig wie bitemporal ist. Konzentrische Einengung ist selten. Meist ist die Entwicklung schleichend, manchmal aber setzt sie gleich stürmisch mit Erblindung ein. de Kleijn betont besonders tägliche Schwankungen in den Gesichtsfeld-Defekten. Uhthoff fand einfache Atrophie in 20 %. Stauungspapille nur halb so oft. Das ist durch den Verschluß des Opticus-Scheidenraums durch den Druck des Tumors zu erklären. Nach Cushing kann sich eine Stauungspapille zu einfacher Atrophie gesellen, wenn sich der Tumor mit Hydrocephalus kompliziert. In 10—25 % der Fälle kommen nach Uhthoff Augenmuskel-Störungen vor, und zwar meist Okulomotorius-Paresen, oft in Form von Ptosis. Totale und doppelseitige Okulomotorius-Lähmung ist recht ungewöhnlich und Abducenslähmung sogar sehr selten. Nystagmus, Pupillenstörungen und Exophthalmus kommen vor, sind aber ohne diagnostische Verwertbarkeit.

5) Untersuchungen zur Physiologie des Gesichtssinnes der Fische, von C. Hess in München. (Zeitschr. f. Biologie. Bd. 63. Heft 6/7.) Junge Weißfische sammeln sich im Gelbgrün und Grün des Nernstlampenspektrums, sie weichen bei fortschreitender Verdeckung vom Violett her widerstrebend ins Rot und umgekehrt, um sofort nach Freigabe des ganzen Spektrums wieder ins Grün zurückzukehren. Am lebhaftesten verhalten sich in diesem Sinne vorher hellgehaltene Tiere. Bei schwacher Belichtung des ganzen Gefäßes von einer Seite halten sie sich alle nahe der Eintrittsfläche des Lichtes. Ihr Sehapparat gleicht prinzipiell dem des Totalfarbenblinden. Im von farbigen Schirmen reflektierten Licht sammeln sie sich ebenfalls in der dem Totalfarbenblinden hellst erscheinenden Zone. Das Vorhandensein von Zapfen in der Netzhaut beweist keinen Farbensinn, und die „Hochzeitsfärbungen“ ebensowenig. Sie sind in der Tiefe überhaupt nicht zu erkennen. Schon hinter gelbgrünem Fenster erscheint rot fast schwarz, orange dunkelgrau, und ist gelb und gelbgrün kaum zu unterscheiden. In 6—7 m Wassertiefe sind die Unterscheidungs-Bedingungen noch ungünstiger, und gerade die lebhaftest gefärbten Saiblinge machen Hochzeit in der zehnfachen Tiefe. Der Silberglanz der Fische soll nicht nach oben hin spiegelnde Wasserfläche imitieren, sondern durch Reflex nach unten, den Fisch, von unten gesehen, möglichst wenig gegen den hellen Himmel kontrastieren lassen. Umgekehrt ist der Fischrücken meist dunkel, damit er, von oben gesehen, sich vom dunklen Wassergrund möglichst wenig abhebt. Die Phototaxis dient wohl der Nahrungssuche, vielleicht auch der Gymnastik, indem sie die Tiere in Bewegung hält und dadurch ihre Körper-Entwicklung fördert.

6) Untersuchungen über den Lichtsinn mariner Würmer und Krebse, von C. Hess (Archiv f. d. ges. Physiol. Bd. 155) Man wußte schon, daß verschiedene Röhrenwürmer bei Belichtung ihre Kiemenkronen in ihre Gehäuse zurückziehen. Serpula contortuplicata reagiert derart schon auf geringste Helligkeits-Verminderung und verhält sich entsprechend bei Farbenwechsel im Sinne totaler Farbenblindheit. Die Serpulacen haben in Gehirnnähe Pigmentbecher-Anhäufungen, die jedenfalls die Sehorgane dar-

stellen. Verf. verwandte seine bekannte Versuchsanordnung. Lichtstärkenherabsetzung von 1 auf 0,95 (!) wirkte noch prompt und sicher. Die Kiemenflucht nach Lichtherabsetzung trat sogar ein, wenn das Licht nur $^1/_{100}$ Sekunde aufgeblitzt hatte. Der Rankenkrebs Balamus zeigt ein ganz ähnliches Verhalten, indem er unter gleichen Umständen seine Rankenfüßchen einzieht. Für beide Tiere scheinen die Helligkeitsvalenzen farbiger Lichter gleich denen aller andren untersuchten niederen Tiere und denen der totalfarbenblinden Menschen zu sein.

7) Zur Frage der Aderhaut-Abhebung nach Star- und Glaukom-Operationen, von Dr. Boit, Stabsarzt, kommandiert zur Universitäts-Augenklinik Berlin. (Samml. zwangl. Abhandl., aus d. Gebiete der Augenheilk., herausgeg. von Vossius, Halle a. d. Saale. 1914.) Zwölf eigne Fälle. In zwei Fällen expulsiver Blutung keine Fuchs'schen Dehiszenzen zu finden. Als Ursache wird Zug an der Aderhaut durch den rasch nach vorn rückenden Ciliarkörper mit Ruptur subchorioidalen Gewebes und größerer subchorioidaler Gefäße angenommen. In sieben Fällen nach Elliot'scher Trepanation ebenfalls Fuchs'sche Dehiszenzen unwahrscheinlich, da die Operation ja überhaupt keine stärkere Ciliarkörper- oder Aderhaut-Zerrung bewirkt und das Kammerwasser viel bequemer, als in dem Suprachorioidalraum durch die Trepanationsöffnung nach außen fließen kann. Verf. nimmt an, daß die Aderhautgefäße und vielleicht auch der Ciliarkörper durch Gewebszerreißungen und Blutextravasate gereizt, ein seröses Transsudat in den Suprachorioidalraum hinein absondern. Auch in den drei weiteren Fällen — nach einfacher, bzw. kombinierter Exstraktion und nach Glaukom-Iridektomie — genügt die Fuchs'sche Erklärung nicht, da die Aderhaut von der Glaskörperseite her doch unter demselben Druck steht, der angeblich das Kammerwasser unter die Aderhaut treiben soll.

8) Netzhaut-Elemente im Opticusstamm, von F. Nehl, Medizinalpraktikant. (Studien zur Pathologie der Entwicklung. Bd. 1, Heft 2. 1914.) Verirrung retinaler Körnerzellen, teils unregelmäßig gruppiert, teils in Rosettenform, in den Opticus eines Neugeborenen. Kein räumlicher Zusammenhang mit den Körnerzellen — der übrigens rudimentär entwickelten — Netzhaut. Ähnliches ist schon in mehreren Fällen von Sehnervenkolobom beobachtet. Wahrscheinliche Ursachen sind Störungen beim Augenspaltenschluß.

9) Beiträge zur Morphologie der behaarten Kopfhaut und der Augenbrauen. Über eine Haarbrücke zwischen der behaarten Kopfhaut und den Augenbrauen, von Emil Berger. (Morpholog. Jahrbuch. Bd. 48. Heft 1. 1914.) Eine Haarbrücke schob sich von der Kopfhaut längs der Linea temporalis in der Schläfengrube vor und bis auf 2 cm an die Augenbraue heran. In 6 Fällen stets doppelseitig. Die Haare der Brücke trugen den Charakter von Brauenhaaren. Eine zweite Varietät ist die Verbreiterung der Braue temporalwärts bis zum Schläfenfortsatz der behaarten Kopfhaut oder bis zum Oberlid. In allen Fällen war der allgemeine Haarwuchs stark entwickelt.

10) Das Oto-Ophthalmotrop, ein Apparat zur Demonstration der vom Ohrlabyrinthe ausgelösten kompensatorischen Augenbewegungen, von J. Rothfeld, Assist. d. Nervenklin. Lemberg. (Berliner klin. Wochenschr. 1914. S. 256.) Apparat zur Demonstration der komplizierten Beziehungen zwischen Labyrinth und Augenbewegungen, besonders

für das Verständnis des Nystagmus. Den Verhältnissen beim Kaninchen nachgebildet.

11) Experimentelle Untersuchungen über die Entstehung angeborener Anomalien und Mißbildungen im Säugetier-Auge, von Dr. Hermann E. Pagenstecher, Oberarzt und Privatdozent. (Münch. med. Wochenschr. 1914. S. 583.) Verf. hat Linsen-Mißbildungen und Partialstare an Föten und Neugeborenen durch wiederholte Naphthalin-Fütterung der schwangeren Muttertiere (14 Kaninchen) erzeugt. Die Stare waren streng zentral gelegen, Polstare, Spindelstare und Zentralstare, einmal Pyramidalstar mit Pupillarmembran-Resten, zweimal (in verschiedenen Würfen) Lenticonus posterior, einmal angeborene vordere Synechie und viermal Netzhaut-Mißbildungen (Duplikaturen und Rosetten). Die Katarakte blieben nach der Geburt stationär. Mißbildungen traten in 50—70 % der Versuche, Partialkatarakte fast konstant auf.

12) Der kataraktöse Zerfallsprozeß der Linse und seine Darstellung im Reagenzglase, von Dr. Michael Hoffmann, Assistent. (Münchener med. Wochenschr. 1914. S. 584.) Ein ständiges Merkmal, ja wohl ein spezifisches Symptom des kataraktösen Zerfalls ist das Auftreten des Myelinkörpers, eines anisotropen, in Alkohol leicht löslichen, mit Osmium grau färbbaren und nach Behandlung mit Müller-Lösung auch mit Sudan leidlich darstellbaren Körpers, der sich nie in der gesunden frischen Linse findet. Identische Myelinkörper bilden sich nun auch bei der Autolyse der Linse, und zwar bei der aseptischen ebenso wie bei der antiseptischen. Außerdem werden die mit einem geringen Quantum atmosphärischer Luft in Glasröhrchen eingeschmolzenen, anfangs farblosen Linsen gelb, derb, und es tritt Karyorhexis und Kernwand-Hyperchromatose, die sonst nur in älteren Fasern vorkommen, schon im Epithel und den jüngsten Fasern auf. Daß die Autolyse durch ein Ferment verursacht wird, schließt der Verf. daraus, daß er dem Wesen nach fast gleiche, nur dem Grade nach viel stärkere Wirkungen durch schwachen Trypsin-Zusatz zu einer übrigens fast isotonischen aseptischen Linsenaufbewahrungs-Flüssigkeit erzielen konnte. Analog sieht er auch die Ursache der Katarakt in Fermentwirkung. Das wirksame Ferment ist wahrscheinlich präformiert auch in der gesunden Linse vorhanden, kann aber erst bei Hinzutritt andrer — für die verschiedenen Starformen verschiedener — Schädigungen seine katarakt-erzeugende Wirksamkeit beginnen.

13) Über lokale Anästhesie in der Augenheilkunde mit Novokaïn-Kalium sulfuricum, von Prof. Dr. Gebb in Greifswald. (Münchener med. Wochenschr. 1914. S. 609.) Seine Injektionslösung ist nicht wie in seiner früheren Arbeit versehentlich gedruckt, mit Kal. chlorat. bereitet; das Rezept lautet also: Novokaïn 0,5, Sol. Kal. sulf. (2 %) 20,0, Sol. Natr. chlorat. (0,9 %) ad 100,0, Sol. Supraren. hydrochlor. (1 prom.) gtt. XX.

14) Über familiäre Syphilis, zugleich ein Beitrag zur Keratitis parenchymatosa, von Fritz Lesser und Paul Carsten. (Deutsche med. Wochenschr. 1914. S. 755.) Die Verff. kommen zu dem Schluß, daß die parenchymatöse Keratitis ausschließlich auf Lues beruht und durch Tuberkulose hereditär luetischer Kinder nicht einmal begünstigt wird. Daß ferner antiluetische Kuren sehr unsicher wirken und die Erkrankung des zweiten Auges fast nie verhüten. Daß klinisch gesunde Mütter luetischer Neugeborener fast stets positiven Wassermann zeigen, also ihre Immunität durch latente Lues erklärt wird, ohne daß sich sagen läßt, ob sie ihre Lues

direkt vom Schwängerer oder von der a patre luetischen Frucht haben. Daß nur die Hälfte aller hereditär luetischen Kinder sich in den ersten Lebensjahren klinisch als luetisch offenbart, die andre Hälfte mit latenter Lues zu ernsten Bedenken in der Ammenfrage Anlaß gibt. Daß mit der Reihenfolge der Geburten, also mit dem Alter der mütterlichen Lues, nicht die Intensität der kindlichen Lues, aber die Häufigkeit der Übertragung abnimmt; daß aber Infektion der Nachkommenschaft bei Müttern mit positiver Wassermann-Reaktion noch 6—12 Jahre nach der mütterlichen Infektion vorkommt und der Ehekonsens darum solchen Frauen zu versagen ist, während der positive Wassermann der Väter weniger verhängnisvoll für die Kinder zu sein scheint.

15) Messung der Augenmuskel-Ermüdung, von Lucien Howe in Buffalo (New York). (Journal of the american medical association. 1912. 21. September.) Durch einen mit einem Crété'schen rotierenden Doppelprisma verbundenen, selbsttätig auf eine Trommel schreibenden Ergographen registriert er die jeweils aufgewandte Kraft der Konvergenz, Abduktion, Super- und Subduktion der Augen. Für die Konvergenz stellt er verschiedene Typen auf, zwischen denen es allerdings allerhand Übergänge gibt, nämlich: Kräftige Konvergenz mit langsamer Ermüdung, dieselbe mit schneller, und schwache Konvergenz mit langsamer, bzw. schneller Ermüdung und schließlich den sog. Treppentyp, bei dem die Ermüdung mehrfach ruckweise durch steile, plötzliche Wiederanstiege der Arbeitskurve unterbrochen wird. Sehr vorsichtig muß der Untersucher bei der Registrierung der Ausdauer in der Überwindung von Vertikalprismen sein. Von besonderem praktischem Interesse ist die Registrierung der Konvergenz-Leistungen bei Exo- und Esophorie. Die Ermüdung tritt in der Regel bei Exophorie sehr viel schneller ein, als bei Esophorie. Verf. hofft mit dieser Methode, nach der er ein großes Material bearbeitet hat, von dem er zunächst nur einige Beispiele veröffentlicht, Klarheit in das komplizierte Problem der Augen-Erschöpfung zu bringen.

16) Temperatur der Bindehaut, von Lucien Howe in Buffalo (New York). (Journ. of the americ. med. assoc. 1913. 27. September.) Durch Messungen mit einer Thermosäule, die lidhalterartig unter das Oberlid zu schieben war, gegenüber einer andren, die in die Mundhöhle eingeführt wurde, konnte er feststellen, daß die Bindehaut-Temperatur 0,2 bis 0,3° C. unter der Mundhöhlen-Temperatur läge, nahe dem äußern und innern Augenwinkel sogar 0,3 bis 0,4° und unmittelbar oberhalb der Hornhaut noch wieder 0,1° niedriger. Die absolute Temperatur in der Mundhöhle wurde durch gleichzeitig eingeführtes, genau geeichtes Hg-Thermometer zu 36,9° gefunden. Eiswasser-Umschläge auf die Lider drückten die Bindehaut-Temperatur schon nach 4—5 Minuten um 1 bis 1,5°. Noch weitere Herabsetzung der Temperatur war kaum zu erreichen. Man kann demnach die Bindehaut so stark kühlen, daß das Bakterienwachstum in ihr dadurch verhindert würde. Diese Art Bindehaut-Temperaturmessung wird sich auch bei Entzündungen der Hornhaut, Uvea und andrer Augenteile, sowie bei Augenermüdung bei Nahearbeit empfehlen.

17) Über die mit Hilfe des Stereoskopes nachweisbare Verschiedenheit der Lokalisation zwischen den in den gekreuzten und ungekreuzten Sehnervenfasern fortgeleiteten Gesichts-Empfindungen, von Dr. Emil Berger. (Archiv f. d. ges. Physiologie. Bd. 156.) Verf. kommt zu dem Schluß, daß die auf dem Wege

der gekreuzten Sehnervenfasern fortgeleiteten Gesichts-Empfindungen richtig, die — beim Stereoskopversuch — auf den ungekreuzten Fasern zum Hirn geleiteten Gesichts-Erregungen falsch lokalisiert werden, und zwar werden diese auf die entgegengesetzte Seite, als wo der Gegenstand wirklich ist, projiziert. Im gewöhnlichen Leben schwindet diese anatomisch begründete falsche Lokalisation infolge der Erfahrung, die die richtige Lokalisation erlernen läßt. Diese Erfahrung bleibt aber nur richtig, so lange alle Bedingungen, unter denen sie erworben wurde, nämlich die des Sehens im gewöhnlichen Leben, die gleichen bleiben. Halben, Berlin.

18) Die spontane Netzhaut-Ablösung, ihre Beziehungen zu Alter, Beruf, Geschlecht, Refraktion und ihr Verlauf. Nach dem Material der Tübinger Universitäts-Augenklinik vom Jahre 1900 bis 1911, von Carl Malz. (Inaug.-Dissert. Tübingen 1912.) Die Zusammenstellung erstreckt sich auf 325 Patienten mit 357 spontan an Netzhaut-Ablösung erkrankten Augen. Bei beiden Geschlechtern ist die Häufigkeit der Erkrankung mit 0,5 $^0/_0$ die gleiche. Das Durchschnittsalter aller Patienten betrug 43,4 Jahre. Die günstigsten Resultate, also Heilung, erreichten die Patienten mit beiderseitiger Netzhaut-Ablösung. Auf sie fällt mehr als ein Drittel der geheilten Fälle.

19) Klinisch-statistische Mitteilungen über Augen-Verletzungen bei Kindern nach dem Material der Tübinger Klinik, von Karl Huppenbauer. (Inaug.-Dissert. Tübingen 1912.) Unter dem Gesamt-Material der Tübinger Augenklinik finden sich 1,4 $^0/_0$ augenverletzte Kinder bis zum 14. Lebensjahr. Die Augen-Verletzungen der Kinder machen 13,9 $^0/_0$ aller Augen-Verletzungen aus. Augen-Verletzungen sind bei Knaben $2^1/_2$ mal häufiger, als bei Mädchen zur Beobachtung gekommen. Zum Verlust des Sehvermögens führten von 1000 Kinder-Verletzungen 132 (= 13,2 $^0/_0$) Fälle, davon gelangten 112 zur Enukleation. Die Augen-Verletzungen der Kinder sind also häufig sehr schwere. Wunden des Bulbus führen bei Kindern sehr häufig zur eitrigen Infektion. Das Maximum der Verletzungen fällt bei den Knaben ins 12., bei den Mädchen ins 4. Lebensjahr.

20) Ergebnisse vergleichender Refraktions-Untersuchungen an höheren Schulen der Levante und Ostindiens, von Prof. Dr. Franz Krusius (Deutsche med. Wochenschr. 1913. Nr. 27.) Als praktisch wichtigste Feststellungen sind zu betonen: 1. Es gibt eine Inzuchts-Erscheinung angeborener astigmatischer Refraktions-Anomalien. 2. Es gibt eine generelle Schädigung, d. h. ein hereditär disponierendes Moment für die Schulmyopie. 3. Es gibt eine unter Umständen schon an sich zur Myopie führende Individual-Naharbeits-Schädigung. Mithin muß gerade unter Berücksichtigung hereditär disponierender Momente eine Schulhygiene des Auges nicht nur nützen können, sondern auch gefordert werden. F. Mendel.

21) Über das Verhältnis von Blinzel-Reflex und Bell'schen Phänomen, von Prof. A. Pick in Prag. (Prager med. Wochenschr. 1914. Nr. 14.) Verf. beschreibt einen Fall ausgebreiteter Enzephalitis in der linken Großhirn-Hemisphäre, dessen Beobachtung die, zunächst vom Verf. theoretisch gemachte Annahme, daß unter bestimmten Bedingungen das normalerweise beim Blinzeln nicht vorhandene Bell'sche Phänomen merkbar sein mußte, bestätigt.

22) Über 2 seltene Bulbusinfektionen, von Dr. R. Budek, Klinik des Prof. Elschnig in Prag. (Prager med. Wochenschr. 1914. Nr. 9.) Über einen Fall von Spät-Infektion nach Elliot oder Skleraltrapa-

nation, bei dem eine bakteriologische Untersuchung vorgenommen wurde, berichtet Verf. Es handelte sich in diesem Falle um den Bac. mesentericus (Kartoffelbazillus). Dieser saprophytär auf der Bindehaut vorkommende Bacillus dürfte die dünnen Wände der Polsternarbe über den Skleraldefekt durchwandert haben, in den Glaskörper gedrungen sein, wo das Auskeimen seiner Sporen zur Entzündung führte. Anschließend an diesem Fall wird über eine Infektion des Bulbus nach Punktion einer Netzhautabhebung und Injektion physiologischer Kochsalzlösung in den Glaskörper berichtet. Die Infektion wurde auf die normalerweise im Bindehautsacke nicht selten vorkommenden Hefen zurückgeführt.

23) Dreiundzwanzigster Bericht über die Abteilung für Augenkranke im Landesspitale zu Laibach. (Vom 1. Januar bis 31. Dezember 1913). Von Primararzt Dr. Emil Bock. In dem Jahre 1913 wurden an der Augenabteilung des Landesspitales zu Laibach 108 Staroperationen vorgenommen und zwar: 53 Starausziehungen mit Lappenschnitt (51 mit, 2 ohne Iridektomie) 19 Starausziehungen mit dem Lanzenschnitte, 36 Zerschneidungen des Stares; Iridektomien 98, darunter 15 bei Drucksteigerung. Im ganzen wurden 473 Operationen ausgeführt. Alle Staroperationen sind ohne Eiterungen verlaufen; ein tauber Mann hatte sich 4 Tage nach der Star-Operation im Delirium das operierte Auge zerstört. Die Zahl der Augenkranken betrug, im Jahre 1913, 1743; die höchste Zahl seit Bestand der Abteilung.

24) Conjunctivitis crouposa bei zwei Geschwistern, hervorgerufen durch den Koch-Week'schen Bacillus, von Dr. Rudolf Bergmeister in Wien. (Wiener med. Wochenschr. 1914. Nr. 12,) Zwei Fälle von Conjunctivitis crouposa bei 2 Geschwistern, mit dem seltenen Vorkommen des Koch-Week'schen Bacillus als Erreger der Erkrankung, werden vom Verf. veröffentlicht. Die Indentität des bei beiden Geschwistern als Erreger der krupösen Bindehaut-Entzündung vorgefundenen Bacillus mit dem Koch-Week'schen konnte nicht nur durch die Diagnose aus dem Deckglaspräparate, sondern auch durch das Kulturverfahren sichergestellt werden. In klinischer Beziehung waren die beiden Fälle insofern interessant, als der hochgradig kontagiöse Charakter der Infektion durch Koch-Week, sowie die kurze Inkubationsdauer (24 Stunden) bei der Erkrankung des Zweiterkrankten evident wurden. Trotz der Schwere der Bindehaut-Entzündung blieb die Hornhaut beider Augen in beiden Fällen intakt, auch war keine Störung des Allgemeinbefindens zu verzeichnen.

25) Über Operation inoperabler Lid-Orbitakarzinome, von Prof. Elschnig. (Wiener med. Wochenschr. 1914. Nr. 1.) Verf. hat auch bei schon verjauchten und weit auf die Nachbarschaft, speziell auf die Dura mater übergreifenden Karzinomen der Lider beziehungsweise Orbita, deren radikale Entfernung nicht mehr möglich war, durch möglichst weitgehende Exzision alles kranken Gewebes und Deckung des Defektes durch einen gestielten Hautlappen aus der Galea des Schädels des Patienten große und wesentliche Vorteile erreicht, welche jedenfalls die Gefahren der Operation weitaus überboten. Verf. hält im übrigen an der Forderung fest, alle Lid-Karzinome frühzeitig dem chirurgischen Messer zu überweisen; von der Röntgen-Radiumbehandlung hat er nur schlechte Resultate gesehen, ganz besonders bei den Karzinomen in den Lidwinkeln.

26) Der orbitogene Hirn-Abszeß und seine Operation, von Prof. A. Elschnig. (Prager med. Wochenschr. 1914. Nr. 6.) Über 3 Fälle von

orbitogenen Abszeß, von denen in zweien der Abszeß operativ eröffnet werden konnte, berichtete Verf. Einer dieser Fälle wurde geheilt; es scheint dies der erste Fall einer Heilung eines orbitogenen Abszesses zu sein. Alle 3 Fälle erwiesen neuerdings, daß der rhinogene und ebenso der orbitogene Hirnabszeß ihren typischen Sitz im Stirnhirn haben und zwar dicht über dem Dache der Orbita entsprechend deren vordersten Partien, so daß von da aus die Eröffnung am leichtesten und sichersten durchgeführt werden kann. Verf. gibt eine genaue Beschreibung seines Vorgehens bei der Eröffnung derartiger Abszesse; er hält es für die wichtigste Aufgabe in solchen Fällen, den Abszeß möglichst frühzeitig zu diagnostizieren. Es ist in allen jenen Fällen, in welchen nach Orbital-Eiterung der leiseste Verdacht auf eine Abszeßbildung im Gehirne bestehen kann, auf alle begleitenden Symptome genauestens zu achten und auch bei nicht absolut sicherem Verdacht zur Feststellung bzw. Eröffnung des Abszesses auf dem vom Verf. betretenen orbitalen Wege zu schreiten. Schenkl.

27) Retinitis pigmentosa mit Sehnervenatrophie und cerebellarer Ataxie bei 3 Schwestern, von Prof. Henri Frenkel und Maurice Dide. (Revue Neurologique 1913. Nr. 11.) Die Verff. hatten Gelegenheit, eine Familie zu beobachten, in welcher 3 Schwestern nacheinander von Retinitis pigmentosa befallen wurden, von Geistesstörung, Asynergie und krampfartigen Leiden.

28) Das Schielen, von Dr. Pierre Lagleyze. (Paris, Jules Rousset Editeur.) Das umfangreiche Werk mit zahlreichen Abbildungen und Tabellen gibt eine erschöpfende Darstellung des wichtigen Gebietes des Schielens. Es zerfällt in drei Hauptabteilungen: Ätiologische Untersuchungen, Pathogenese und Behandlung. F. Mendel.

29) Ein Beitrag zur Ophthalmomyasis, von Dozent Dr. V. Reis, Assistent an der Klinik des Prof. Machek in Lemberg. (Wiener klin. Wochenschr. 1913. Nr. 22.) Bei Untersuchung eines Trachomverdächtigen fand Verf. als zufälligen Befund eine zur Art der Schlammfliegen gehörige Larve im Bindehautsacke. Ihr Körper war tief in der Mitte des Bindehautsackes gelegen, während das Ende der Atmungsröhre bei der Tränenkarunkel hervorragte.

30) Ein klinisch wenig beobachtetes Symptom beim Hordeolum externum, von Primar-Augenarzt Dr. M. Bondi. (Med. Klinik. 1913. Nr. 27.) Verf. macht bei Hordeolum externum auf das Vorkommen von Anschwellung der Präaurikulardrüse auf der Seite des Hordeolums aufmerksam.

31) Die traumatische Linsenluxation, von Dr. H. Davids, Augenarzt in Münster i. W. (Allgem. Wiener med. Zeitung. 1913. Nr. 24—27.) Die verschiedenen Formen der traumatischen Linsenluxation nebst deren operativer Behandlung werden vom Verf. erörtert und auf das Vorkommen von Sphinkter-Rissen und Aderhaut-Abhebung bei denselben aufmerksam gemacht. Schenkl.

Um Einsendung von Separat-Abzügen wird gebeten (Berlin NW. 26 Schiffbauerdamm).

Verlag von Veit & Comp. in Leipzig. — Druck von Metzger & Wittig in Leipzig.

Centralblatt

für praktische

AUGENHEILKUNDE.

Herausgegeben von

Prof. Dr. J. Hirschberg, Geh. Med.-Rat, in Berlin.

Monatlich ein Heft. Preis des Jahrganges 12 Mark. Zu beziehen durch alle Buchhandlungen des In- und Auslandes und die Postanstalten des Deutschen Reiches.

1914. Achtunddreißigster Jahrgang. August-September.

Fürs Vaterland.

Seitdem das Juli-Heft unsres Centralblattes nach dem In- und Ausland versandt worden, ist der furchtbare Krieg ausgebrochen, den unsre Feinde ruchlos über uns gebracht.

Bei unsren siegreichen Heeren wirken als Stabsärzte viele von unsren Mitarbeitern, so Dr. F. Mendel, Dr. W. Mühsam, Dr. Spiro, alle aus Berlin.

Wir Alten, denen die Jahre den Dienst an der Front leider nicht mehr gestatten, versuchen daheim unsre Pflicht zu tun, in erster Linie für die verwundeten Krieger, für die bedrängten Bürger; sodann aber auch für die Wissenschaft, auf deren Altar das ewige Feuer zu unterhalten gleichfalls eine Pflicht gegen unser geliebtes Vaterland darstellt.

Berlin, am 28. August. Julius Hirschberg.

Das älteste holländische Lehrbuch der Augenheilkunde.

Von Dr. G. J. Schoute, Augenarzt in Amsterdam.

GUILLEMEAU's Lehrbuch „Des maladies de l'oeil qui sont en nombre de cent treize auxquelles il est subject" erschien im Jahre 1585, eine englische Übersetzung 1622, eine deutsche 1710.[1]

Eine holländische Übersetzung von 1678 durch JOHANNES VERBRIGGE[2] wird noch ziemlich viel gefunden. Es gibt aber auch noch eine seltsame ältere Übersetzung durch CAROLUS BATTUS im Jahre 1597, also bloß 12 Jahre nach der französischen Ausgabe, zu Dortrecht bei Abraham Caen erschienen. Es ist wahrscheinlich diese Ausgabe, auf die VERBRIGGE's Verleger in einem Vorworte hinweist, wenn er sagt, das Buch von GUILLEMEAU „sei schon vor vielen Jahren einmal ins Holländische übertragen worden, aber ganz hinter den Auslegetisch geraten," während CAEN berichtet, „GUILLEMEAU's Buch habe er durch gute Freunde aus Frankreich bekommen und sei noch niemals in die Muttersprache übersetzt worden."

Wir haben also in CAROLUS BATTUS' Übersetzung aller Wahrscheinlichkeit nach das älteste holländische Lehrbuch der Augenheilkunde vor uns.

Weil zwischen den beiden Bearbeitungen fast ein Jahrhundert verflossen ist, kann man dieselben miteinander vergleichen, um die Fortschritte der Augenheilkunde in der dazwischen liegenden Frist kennen zu lernen. Da kommt man aber zu der überraschenden Erfahrung, daß, obwohl die äußere Ausstattung der beiden Bücher eine ganz verschiedene ist, (z. B. hat die ältere Ausgabe die Abbildung der Star-Operation[3] noch nicht,) und obwohl die Vorworte, Aufträge und Einleitungen, an welchen die älteren Bücher reich zu sein pflegen, in der zweiten Ausgabe andre sind, als in der ersten, — der eigentliche Text durch VERBRIGGE nicht aus dem Französischen übersetzt, sondern wörtlich von BATTUS abgeschrieben worden ist. Als Beweise dafür hat man erstens die buchstäbliche Gleichheit der beiden Texte, dann eine ganze Reihe von Druckfehlern bei BATTUS, welche VERBRIGGE nicht verbessert hat, z. B. auf derselben Seite die Wörter aporexis, apporexis und apporrexis an genau übereinstimmenden Stellen. Selbst Fehler wie „ooe" (auch) anstatt „oog" (Auge), welche den ganzen Satz verderben, hat VERBRIGGE gedankenlos von BATTUS abgeschrieben. Auch gibt es bei VERBRIGGE Fehler, welche nie vom französischen Texte herrühren können: BATTUS sagt, die Linse ruhe auf dem Glaskörper wie auf einem „cusken" (Kissen); VERBRIGGE schreibt das ungenau ab und sagt: wie in einem „Kasken" (Kasten). Der französische Text hat das Wort „coissinet", was niemals durch Kasten übersetzt werden kann. BATTUS

[1] Vgl. HIRSCHBERG, Geschichte der Augenheilkunde Buch II und III, S. 327.
[2] Vgl. HIRSCHBERG, ebendas., Neuzeit I, S. 261.
[3] Vgl. HIRSCHBERG, ebendas., Neuzeit I, S. 77.

schreibt, der M. obliq. sup. verlaufe durch eine „polye"; das Wort „polye" heißt im Mittelniederländischen erstens die Blume Polei (Pulegium), dann auch die Rolle (polegia), gleich wie das französische „poulist". Die zweite Bedeutung des Wortes „polye" ist in Unbrauch geraten, VERBRIGGE hat den Sinn nicht verstehen können und hat für „polye" jetzt „ploye" (Falten) geschrieben. Im Französischen steht „poulie", was kein Falten heißt, und die Beschreibung des Muskels ist dadurch unrichtig geworden. — Dies alles geschieht, ohne daß der Name BATTUS auch nur einmal erwähnt wird, und doch handelt VERBRIGGE wahrscheinlich nicht anders, als die Sitten seiner Zeit ihm erlaubten; denn er bemüht sich gar nicht, seine Abschreiberei zu verbergen, sondern sagt an einer Stelle, „er werde etwas einfügen, was der Autor richtig geschrieben, aber der Übersetzer weggelassen habe." Der Name BATTUS wird aber auch hier nicht genannt. Diese Stelle beweist, daß VERBRIGGE den französischen Text doch wenigstens gekannt, wenn denselben auch sehr wenig nachgeschlagen hat. Das älteste Lehrbuch der Augenheilkunde in der holländischen Sprache ist also nicht von VERBRIGGE 1678, sondern von BATTUS 1597.

Gesellschaftsbericht.

1) Berliner Ophthalmologische Gesellschaft.

Nachtrag zur Sitzung vom 25. Juni.

1) Herr J. M. West (a. G.): Erfahrungen mit der endonasalen Eröffnung des Tränensackes.

Vortr. hat sich die Aufgabe gestellt, die Frage der Dakryostenose zu lösen und hat im Laufe der letzten $2^1/_2$ Jahre an der Silex'schen und an der Hirschberg'schen Klinik in Berlin über 500 Fälle von allen den verschiedenen Erkrankungen des Tränen-Apparates genau untersucht und hat bei Fällen von Dakryostenose über 220 intranasale Operationen ausgeführt. Seine Resultate bei Phlegmone, Fistel und bei Ektasie des Sacks demonstriert er mit einer Reihe von Photographien, welche vor und einige Tage nach der Operation aufgenommen worden sind.

Vortr. teilt vorläufig mit, daß er mit Bumke in Morgenroth's Laboratorium in der Charité in Berlin eine bakteriologische Arbeit über den Bakterien-Inhalt des Bindehautsackes nach der intranasalen Eröffnung des Tränensackes gemacht hat. Er und Bumke finden, daß die pathogenen Bakterien gewöhnlich 1 oder 2 Tage nach der Operation vollkommen verschwunden sind. Dagegen sind nach der Exstirpation des Sackes von außen in Axenfeld's Klinik Pneumokokken in $48^0/_0$ der Fälle gefunden. (Mattice.)

Die Vorteile der Operation des Vortr., die intranasale Eröffnung des Tränensackes unter Schonung des Ductus und auch der unteren Muschel (Rhino-Dakryocystostomie), sind folgende:

1. Die physiologische Funktion des Tränenweges wird wieder hergestellt,
2. durch den physiologischen Abfluß verschwinden die pathogenen Bakterien, (sehr wichtig für intrabulbäre Operationen,)

3. eine sog. Sondenkur wird vermieden,
4. die Tränendrüse wird geschont,
5. ein Hautschnitt wird vermieden.

Durch seine verschiedenen Veröffentlichungen (u. a. Mai 1910, Amer. Ophth. Society 7 Fälle; Juli 1912 Berliner Ophth. Gesellschaft 30 Fälle; Februar 1913 Berliner Laryngol. Gesellschaft über 90 Fälle; April 1913 Berliner med. Gesellschaft) hat Vortr. zuerst bewiesen, daß die intranasale Chirurgie des Tränenweges überhaupt einen Zweck hat.

Sitzung vom 23. Juli 1914.

Vorsitzender: Herr Krückmann. Schriftführer: Herr Wertheim.

1) Herr Kirsch (a. G.) demonstriert eine Trachompatientin mit ungewöhnlich starker Bindehaut-Schrumpfung und Pannusbildung.

2) Herr Levinsohn: Zur Technik der intraokularen Druckmessung.

3) Herr W. Comberg (a. G.): Demonstration zur räumlichen Ausmessung stereoskopischer Röntgenbilder.

Vortr. demonstriert die Ausmessung von Röntgenbildern nach eigenem Verfahren. Die Justierung der Platten erfolgt durch Andrücken des Randes an gleichgestellte Zapfen in Kurrette und Meßapparat. Die Tiefe wird an einer im Raume verschieblichen stereoskopischen Skala abgelesen. Alle scharf abgebildeten Punkte des Objektes lassen sich bezüglich ihrer Lage zu einer der photographischen Platten rekonstruieren, wenn man an dem zugehörigen Strahl (durch Linealkante dargestellt) den vorher ermittelten Tiefenpunkt markiert. Die Distanzen zwischen mehreren Marken werden mit dem Lineal gemessen. Bei der Fremdkörper-Bestimmung am Auge gibt eine besondere Prothese die Lage des Limbus und mehrerer Meridiane an und man braucht nur die Tiefenmessung zur Vervollständigung der am Bild durch Anschauung gewonnenen Kenntnisse.

---

2) Ophthalmologische Gesellschaft in Wien.

Vorsitzender: Doz. Lauber.

Sitzung vom 15. Juni 1914.

M. Meissner demonstriert einen Fall Durchblutung der Hornhaut nach Katarakt-Operation. Bei dem 63jährigen Manne war die Extraktion mit Iridektomie ausgeführt worden. Zwei Tage lang glatter Verlauf. Am 3. Tage nach der Operation zeigte sich Chemosis und Hyphaema. Das Blut erfüllte in weiterer Zunahme die vordere Kammer vollständig. Die Reiz-Erscheinungen waren gering. Eine Woche nach dem Auftreten der Blutung war die ganze Hornhaut bis auf eine etwa 1 mm breite Randzone rotbraun verfärbt. Allmählich trat Rückbildung ein. Derzeit ist nur ein ovaler Teil in der Mitte der Hornhaut in der Breite von 6—7 mm rotbraun gefärbt. Die Ursache ließ sich nicht feststellen. Am andren Auge wurde später die Star-Operation ausgeführt, die glatt verlief.

K. Lewitus: Augen-Affektion bei Hydroa aestivalis vacciniformis. Der vorgestellte 43jährige Patient leidet seit Kindheit an einer

im Sommer regelmäßig rezidivierenden Affektion der unbedeckten Hautpartien. Von den 5 Geschwistern des Patienten leiden zwei ebenfalls an dieser Dermatose, jedoch nicht an der Augenaffektion. Die Nase, Ohren und Endphalangen der Finger zeigen zum Teil Verstümmelungen durch die Haut-Affektion. Bei dem vorgestellten Patienten ist die Lidbindehaut mäßig injiziert, die Konjunktiva im Bereiche der Lidspalte etwas dunkler, als der übrige Teil, trocken und stellenweise an der Sklera haftend. In der Sklera sieht man temporal von der Hornhaut des rechten Auges eine tiefe Delle von 7 mm Durchmesser in der horizontalen, 4 mm Diameter in der vertikalen, scharfrandig und fast die ganze Dicke der Sklera durchsetzend. Der Grund ist grau, die angrenzenden Bindehautpartien anästhetisch. Am nasalen Hornhautrande findet man an beiden Augen ähnliche, wenn auch weniger ausgesprochene Veränderungen. Die Sklera zeigt am temporalen Hornhautrande des linken Auges staphylomartige Beschaffenheit. Der innere Befund und die Funktion beider Augen sind normal.

E. Raubitschek fragt, ob im Harne des Patienten Hämatoporphyrin vorhanden war, wie ein solches im Kuhn'schen Falle nachgewiesen wurde. Ferner macht Vortr. darauf aufmerksam, daß diese Erkrankung, trotzdem sie auch unter der Einwirkung von Licht entsteht, mit dem Frühjahrskatarrh nichts zu tun hat.

H. Lauber teilt mit, daß er den Patienten vor 2 Jahren auf der Klnik Dimmer untersuchen konnte. An einer Stelle, wo die tiefe Grube vom temporalen Hornhautrande des rechten Auges sich befindet, bestand damals keine Verfärbung, und diese Delle war von einem rötlichen Walle umgeben. Die übrigen Stellen hatten das gegenwärtige Aussehen. Herr Prof. Ehrmann, der den Patienten schon längere Zeit in Beobachtung hatte, konnte wiederholt Hämatoporphyrin im Harne nachweisen.

E. Lewitus: Verletzung des Auges unter dem Bilde eines inneren Kontur-Schusses. Ein Schlosserlehrling war bei der Arbeit verletzt worden. Bei der Untersuchung fand man eine kleine Kontinuitätstrennung der Karunkel und eine Suffusion der Plica semilunaris, keine Perforation der Sklera, jedoch Blut im Glaskörper. Die Hornhaut, Iris und Linse waren intakt. Die Extraktions-Versuche mit dem Magneten blieben erfolglos. Nach Senkung und Resorption des Blutes, die nach einige Tagen erfolgte, wurde das verschwommene Spiegelbild klarer und ließ besonders bei Anwendung der Durchleuchtungs-Lampe temporal oben eine weit in den Glaskörper reichende weiße Masse mit zentraler Einlagerung des Fremdkörpers erkennen. Unter Kontrolle des Augenspiegels gelang die Extraktion. Anfangs Sehschärfe $^6/_6$, dann aber sank das Sehvermögen infolge einer unten aufgetretenen Netzhaut-Ablösung sowie von Glaskörper-Trübungen. Derzeit zeigt der Spiegelbefund deutlich die Perforationsstelle, nasal oben als lineare weiße Stelle mit Pigment in der Umgebung. Am seinerzeitigen Sitze des Fremdkörpers ist eine 2 PD. große Pigment-Anhäufung. Zwischen diesen beiden Stellen sieht man etwa $1^1/_2$ PD. von der Papille entfernt mehrere von Blutungen umgebene weißliche, bogenförmig angeordnete Stellen.

F. Rössler: Keratitis parenchymatosa bei hereditärer und acquirierter Lues. Der Vater der Patientin starb vor 10 Jahren an Paralyse, ein Bruder war vor einem Jahre wegen hereditärer Lues in Behandlung, bei 4 Geschwistern der Patientin sind Cubitaldrüsen tastbar. Wassermann bei ihnen und der Mutter negativ. Eine verheiratete Schwester, die nicht untersucht wurde, war von ihrem Gatten luetisch infiziert worden.

Die vorgestellte Patientin zog sich vor $3^1/_2$ Jahren bei der Pflege des Kindes ihrer infizierten Schwester einen Primäraffekt des rechten Unterlides zu, dessenthalben sie an der Klinik behandelt wurde. (Wassermann und Spirochätenbefund positiv, später luetisches Exanthem). Seit 8 Tagen besteht nun bei der jetzt 16jährigen Patientin eine Keratitis parenchymatosa des rechten Auges. Auch leidet Patientin an Schwerhörigkeit infolge Erkrankung des schalleitenden Apparates. Ihr Vestibular-Apparat zeigt das Verhalten wie bei hereditärer Lues. Vortr. nimmt an, daß die Keratitis auf Basis der hereditären Lues entstanden ist, und daß die Infektion nur eine auslösende Rolle gespielt hat.

F. Dimmer bemerkt, daß der demonstrierte Fall den Anschauungen von Igersheimer entspricht. Dieser meint, daß in jenen Fällen, wo eine Keratitis parenchymatosa anscheinend bei acquirierter Lues angetroffen wird, doch auch hereditär-luetische Symptome vorhanden sind, welche ätiologisch eine Rolle spielen.

H. Ulbrich: Über die Messung der Tiefe der Vorderkammer. Die bis jetzt beschriebenen Methoden sind durchwegs nicht einfach. Der Vortr. hat ein Instrument konstruiert, welches bei genügender Genauigkeit für die klinische Untersuchung die Feststellung der Kammertiefe mit einer Ablesung ermöglicht. Am Czapski'schen Hornhaut-Mikroskop wird durch eine angesetzte Schraube der Umfang des links befindlichen Triebknopfes so weit vergrößert, daß $^1/_{10}$ mm der sagittalen Verschiebung bequem abgelesen werden können. Bei Bewegung des Mikroskops vom Patienten weg wird von der Skala ein Indikator mitgenommen, der bei entgegengesetzter Bewegung stehen bleibt. Auf diese Weise wird die Einstellung des Hornhautscheitels registriert. Wird dann das Instrument sofort auf den Pupillarrand eingestellt, so zeigt die direkt ablesbare Differenz zwischen der festgestellten Marke und dem Nullpunkt die scheinbare Kammertiefe in Millimeter an. Die wirkliche Tiefe läßt sich aus dem abgelesenen Wert und dem Hornhautradius leicht berechnen bzw. an einer Tabelle ablesen. Bei normalen Grenzen der Kammertiefe und des Hornhautradius ist die Differenz der wirklichen und der berechneten Kammertiefe eine so minimale, daß sie vernachlässigt werden kann.

E. Fuchs: Zurückbleiben von Eisen im Auge nach Extraktion eines Eisensplitters. Vortr. demonstriert die Präparate zweier Fälle, in welchen Eisensplitter aus dem Augeninnern extrahiert worden waren. Man sieht am ehemaligen Sitze der Splitter bei Färbung nach Perls blau gefärbte kleine, zum Teil schalenförmige Gebilde. Es handelt sich nicht um eine Eisenfärbung der Gewebe, sondern wie durch die Untersuchung des einen am Tage nach der Verletzung enukleïerten Bulbus nachgewiesen werden konnte, um kleine Eisenpartikel, die sich von der Oberfläche der großen Splitter losgelöst hatten.

E. Fuchs: Myxoma orbitae. Das demonstrierte Präparat stammt von einer 40jährigen Frau, bei der ein seit 7 Jahren bestehender Exophthalmus zur Zeit der Operation eine Vordrängung von fast 2 cm aufwies. Es wurde die verdrängte Tränendrüse entfernt, der Rectus lateralis durchschnitten und der Tumor, der frei in der Orbita lag und $1^1/_2$ mal so groß war wie der Bulbus, exstirpiert. Es erfolgte Wundheilung per primam. Die mikroskopische Untersuchung des von einer feinen, fibrösen Kapsel umschlossenen Tumor zeigte ein reines Myxom ohne jede Beimischung andrer Elemente. Es konnte nur festgestellt werden, daß der Tumor weder von der Sehnerven-

scheide noch von der Tränendrüse seinen Ausgang nahm. Der tatsächliche Ausgangspunkt war nicht bestimmbar.

E. Fuchs: Lage der Lamina cribrosa und atrophische Exkavation (mit Demonstration mikroskopischer Präparate). Es handelt sich um 3 Fälle normaler hinterer Augen-Abschnitte; im ersten Falle liegt die Lamina mit ihren vorderen Fasern in der Ebene der inneren Fläche der Sklera deutlich, im zweiten 0,25 mm weiter nach hinten und im dritten 0,45 mm hinter der Ebene der vorderen Skleralfläche. Vortr. hebt gegenüber Elschnig hervor, daß im dritten Falle bei einer Atrophie eine fast 0,5 mm tiefe Exkavation entstanden wäre. Bei Atrophie ohne Drucksteigerung kann eine tiefe Exkavation mit Abknickung der Gefäße entstehen. Bei Fällen von Glaucoma simplex kann vollständige Atrophie des Opticus vorhanden sein, ohne daß es zur Exkavations-Bildung kommt, wenn die Lamina fibrosa weit vorne liegt und sehr stark ist. Die Exkavations-Bildung tritt erst viel später auf.

K. D. Lindner: Gleichzeitiges Vorkommen von Karzinom und Tuberkulose. Es wurde früher angenommen, daß diese beiden Erkrankungen sich gegenseitig ausschließen. Doch ist eine Anzahl von Fällen bekannt geworden, wo beide Krankheiten gleichzeitig vorkommen: wenn auch dieses Zusammentreffen kein sehr häufiges ist, da Tuberkulose meist im jugendlichen, Karzinom im vorgeschrittenen Alter vorkommt. Es scheint, daß Tuberkulose das Karzinom gelegentlich auslösen kann, wie es beim Lupus, bei Tuberkulose der Schleimhaut und des Uterus vorkommt. Gleichzeitig unabhängiges Vorkommen von Tuberkulose und Karzinom gehört noch immer zu den Seltenheiten. Aus der Sammlung des Hofrats Fuchs wird vom Vortr. ein Präparat eines Falles demonstriert, in dem bei einer 28 jährigen Frau ein Epitheliom des Unterlides diagnostiziert und entfernt worden war. Neben dem typischen Epitheliom an der Oberfläche findet sich im Subkutangewebe eine tuberkulöse Veränderung mit typischem Knötchen-Aufbau, Epitheloid-Zellen, Riesen-Zellen und Nekrose. Es konnten am Schnitt Tuberkel-Bazillen allerdings nicht nachgewiesen werden. Das Karzinom und die Tuberkulose finden sich vollständig räumlich voneinander getrennt, was gegen die in andren Fällen geäußerte Ansicht spricht, daß es sich nicht um Tuberkulose handle, sondern die Riesen-Zellen zerfallene Karzinom-Partikel aufnehmen. In keinem dieser Fälle ist der Tuberkelbazillen-Nachweis gelungen, aber er ist auch sonst bei Haut-Tuberkulose sehr schwer zu führen.

Referate, Übersetzungen, Auszüge.

1) **Über die Ernährung des Auges,** von C. Hamburger. (Leipzig 1914, Verlag von Georg Thieme. Mit 26 Text-Abbildungen und 8 farbigen Tafeln.)

Die Filtrationstheorie, von Th. Leber begründet und allgemein angenommen, ist gezwungen, eine nachweisbare Strömung im Innern des Auges anzunehmen: denn das Quantum, welches herausfiltriert, muß ersetzt werden. Die Strömung, welche hierdurch gewährleistet werde, sei die eigentliche Ernährungsströmung des Auges.

Verf. untersucht, ob eine solche Strömung wirklich existiert. Die Einteilung seines Buches findet er in dem Hinweis, daß jede Strömung eine Quelle, einen Verlauf und eine Mündung haben müsse. Nach der herrschenden Lehre gilt als „Quelle“ der intraokularen Saftströmung der Ciliarkörper;

den „Weg oder Verlauf“ nehme diese Strömung durch die Pupille in die Vorderkammer; die „Mündung“ erfolge durch Eintritt in den Schlemm'schen Kanal.

Was die Quelle anlangt, so kommt Verf. zu dem Ergebnis: der Ciliarkörper kann die Quelle einer nachweis- oder gar meßbaren Strömung unmöglich sein. Denn diffusionsfähige Substanzen, der Blutbahn einverleibt, nehmen am gesunden Auge niemals ihren Austritt aus dem Ciliarkörper (Fluoresceïn, Aescorreïn, indigschwefelsaures Natron); wohl aber geschieht dies im Bereich der Vorderwand der Iris. Mithin muß die Sekretionskraft des Ciliarkörpers in der Norm geringer sein, als die der Iris. Die Leber'schen Einwände gegen die Verwertbarkeit diffusibler Substanzen werden ausführlich zurückgewiesen. Vielen Tieren (Fischen, Eidechsen) fehlen die Ciliarfortsätze ganz. Vermutlich stellt der Ciliarkörper ein Reservoir dar, das in krankhaften Zeiten oder bei Stauungsvorgängen große Flüssigkeitsmengen zu liefern habe; in der Norm habe er nur jene Spuren zu sezernieren, die beim Stoffwechsel der angrenzenden Zellen (Hinterkammer, Linse, Glaskörper) verbraucht werden. Auch habe er statische Funktionen, um den Druck der Linse von der Iris und Hornhaut abzuhalten (Akkommodation): wo die Akkommodation durch Retraktion der Linse erfolgt (Fische), fehle er vollständig.

Ebenso unrichtig sind nach Verf. die Ansichten über den „Weg“ der intraokularen Saftströmung: die Pupille ist wasserdicht verschlossen durch flächenhaftes Aneinanderliegen der Irisrückseite und der Linsen-Konvexität. Dieser Verschluß ist ein Ventil, welches bei entzündlichen Zuständen usw. — die den Ciliarkörper zur Absonderung bringen, — gesprengt wird. Diese im Tierversuch gewonnenen Anschauungen sind durch Beobachtungen von Winselmann, Heine und andren nunmehr auch für den Menschen sichergestellt.

Auch die Anschauung, wonach der Schlemm'sche Kanal den Hauptabflußweg die „Mündung“ des intraokularen Saftstromes darstelle, sei irrtümlich. Diese Auffassung gründe sich auf postmortale Versuche, welche aber beim Auge unzulässig sind. Denn für das Zustandekommen einer Filtration (nämlich in den Schlemm'schen Kanal hinein) sei nicht bloß der Augendruck von Bedeutung, sondern ebenso der Gegendruck in den Gefäßen. Dieser aber hört auf mit dem Aufhören des Herzschlages und werde bei Leber's postmortalen Versuchen vernachlässigt. Mikroskopische Untersuchungen (Nuel, Leboucq, Hamburger) haben ergeben, daß an der Resorption des Kammerwassers die Iris viel größeren Anteil nehme, als der Schlemm'sche Kanal, welcher nur insoweit resorbiere, als sein Querschnitt und seine ungünstige Lage — er ist durch das Balkenwerk des Lig. pectinatum vom Kammerwasser abgetrennt, während die Iriskrypten direkt eintauchen, — dies zulassen. Dementsprechend sind auch die quantitativen Anschauungen über die „Filtrations-Vorgänge“ durchaus irrig, denn sie sind am toten Tier gewonnen, an welchem die Iris ihre Resorptionskraft nicht mehr auszuüben vermag. Dasselbe gilt von der Annahme, die Narben seien leichter durchlässig, als die physiologischen Augenhüllen. Ganz im Gegenteil: die Narben sind bedeutend schwerer durchlässig, was klinisch und physiologisch eingehend nachgewiesen wird.

Verf. kommt zu dem Ergebnis: es ist im Auge keine Triebkraft vorhanden, welche unter Umgehung der Lymphspalten (deren Existenz und Bedeutung Leber und Wessely leugnen,) imstande wäre Flüssigkeit direkt in die Venen hineinzupressen. Der Stoffwechsel des Auges ist ein rein zellularer

und folgt denselben Gesetzen wie in andren Körperhöhlen. Die Existenz eines Abzugskanales von überragender Bedeutung ist nicht bewiesen.

Autor-Referat.

---

2) **Note critiche e bibliografiche riguardanti la Storia degli occhiali,** per Prof. Giuseppe Albertotti. (Annali di Ott. XLIII, 3—4, 1914.)

Der um die Geschichte unsres Fachs so hochverdiente Verf. gibt uns kritische und bibliographische Anmerkungen über die Geschichte der Brillen, — mit derjenigen Genauigkeit und Klarheit, die wir von ihm gewohnt sind.

Nicht das so oft zitierte Buch von Domenico Manni aus dem Jahre 1738, welches die Hauptquelle für alle Sonderschriften unsrer Tage über die Geschichte der Brillen darstellt, nicht die aus den Jahren 1673 und 1678 stammenden Briefe von Francesco Redi, die einen Hauptteil jenes Buches von Manni ausmachen, sondern ein in diesen Briefen erwähnter, ihnen also voraufgegangener Vortrag (Veglia) von Carlo Dati (1619—1676), Prof. der alten Sprachen zu Florenz und Mitglieds der Accademia della crusca, hat zuerst in der Welt-Literatur nachgewiesen, daß die Brillen eine neue Erfindung bedeuten, die gegen das Jahr 1300 u. Z. gemacht worden, und sogleich fast alle wichtigen Beweis-Stücke beigebracht, — ein Vortrag, der erst 1780 durch den Druck veröffentlicht worden, und dessen noch heute vorhandene Handschrift Herr Prof. Albertotti sorgsam studiert hat.

Bezüglich des Erfinders Salvino Armati, zu dessen Verherrlichung Manni, von florentischem Lokal-Patriotismus begeistert, sein Buch eigentlich verfaßt hat, hatte ich schon 1906 meine Zweifel geäußert. Prof. Albertotti findet alles bei Manni unklar. „Del Migliore entdeckt ein interessantes Denkmal, das während dreier Jahrhunderte von niemand bemerkt worden, und das schon zerstört war, als er zum ersten Male davon sprach; er erwähnt eine Begräbnis-Liste, die nur er gesehen, berichtet über eine Inschrift, die den Zweifel zuläßt, daß sie aus jener Zeit stammen kann, veröffentlicht endlich ein Werk, das nicht für seine eigne Arbeit angesehen wird. Somit läßt die Beweisführung von Manni, daß Salvino degli Armati der Erfinder der Brillen sei, sehr viel zu wünschen übrig.“ Julius Hirschberg.

---

3) **Anleitung zur Feststellung der Farbentüchtigkeit,** von Dr. J. Rosmanit. (F. Deuticke, Leipzig, 1914.)

Verfasser, Chefarzt der österreichischen Südbahn in Wien, legt in dem Buche die Erfahrungen nieder, welche er bei 3000 Einzel-Untersuchungen mit dem Nagel'schen Anomaloskop an einem mehrfach gesiebten Material gemacht hat. Nach einer theoretisch-historischen Einführung, die recht klar geschildert und durch graphische Darstellung der Eichwertkurven des normalen, trichromatischen, protanopischen, deuteranopischen und tritanopischen Systems und der entsprechenden Anomalen anschaulich gemacht ist, gibt Verf. eine ganz eingehende Beschreibung und Gebrauchs-Anweisung des Nagel'schen Anomaloskops. Die sich anschließende praktische Diagnostik ist lesenswert und wertvoll für jeden, der sich mit der genauen Bestimmung der Farbentüchtigkeit beschäftigt. Verf. bestätigt im wesentlichen die Untersuchungen von Köllner, dessen Feststellung, wie außerordentlich häufig die Ermüdbarkeit der Anomalen am Spektral-Apparat gesteigert erscheint, mit Recht als die wichtigste Beobachtung der letzten Jahre auf dem Gebiete der Farbensinn-Störungen bezeichnet wird.

Zum Schluß bespricht Verf. die Prüfung nach den Nagel'schen und Stilling'schen Tafeln. — Das Buch ist nur für einen kleinen Interessentenkreis, namentlich für Bahn-Augenärzte geschrieben, für diese aber in seiner streng systematischen Gliederung, besonders der praktischen Anweisung, recht wertvoll. Man wird sich Stunden des Zweifels ersparen und vieles, was bisher Kopfzerbrechen gemacht hat, erklärt und bestätigt finden.

Rosenstein-Kattowitz.

Journal-Übersicht.

I. A. v. Graefe's Archiv für Ophthalmologie. LXXXVII, 1.

1) **Experimentelle und klinische Untersuchungen über die hemmende und abtötende Wirkung von Anilinfarbstoffen auf augenpathogene Keime,** von Prof. Dr. Paul Römer, Prof. Dr. H. Gebb und Privatdozent Dr. W. Löhlein in Greifswald.

Die keimtötende Kraft vieler Teerfarbstoffe konnte in der Praxis nicht erfolgreich verwertet werden, weil nicht genügend beachtet wurde, daß den einzelnen Farbstoffen eine spezifisch bakterizide Kraft gegenüber verschiedenen Keimen zukommt. Die Verff. haben im ganzen 58 verschiedene Farbstoffe auf ihre entwicklungshemmende und bakterizide Wirkung untersucht. Die Ergebnisse werden ausführlich mitgeteilt. Chinolin hemmt Gonokokken stark, andre Keime aber nicht. Auch Jodgrün, Rubin und Parme wirken auf Gonokokken stärker hemmend ein, als auf andre Keime. Dagegen sind Gonokokken unempfindlich gegen Safranin, welches das Wachstum andrer Bakterien verlangsamt. Neutralrot und viele andre Farbstoffe hemmen Pneumokokken stark, die wiederum von Gentianaviolett, Methylgrün u. a. nur wenig beeinflußt werden.

Bei der Prüfung der bakteriziden Wirkung in vitro wurde die wirksame Mindestkonzentration und die Mindestzeit, welcher die einzelnen Farbstoffe für die Abtötung bestimmter Keime bedurften, genau festgestellt. Die Versuche sind nicht ohne weiteres für den Bindehautsack maßgebend. Die Keime liegen hier weniger dicht, als im Reagenzglase, auf der andren Seite wird aber Flüssigkeit von der Bindehaut aufgesogen, werden Keime von Schleim eingehüllt und in Falten der Bindehaut der Einwirkung unzugänglich. Bei geringer Dichtigkeit der Keime im Glase und kurzer Einwirkung der Farbstoffe, also unter Verhältnissen, welche denen des Bindehautsackes näher stehen, ergab sich ebenfalls, daß die verschiedenen Keime sehr verschieden von einem und demselben Farbstoffe beeinflußt werden.

Saure Farbstoffe werden im ganzen vom Auge besser vertragen als basische, von denen einzelne rein, in Pulverform, geradezu verderblich wirken. Die Bakterizidie der basischen Farbstoffe übertrifft die der sauren im allgemeinen erheblich, aber es gibt auch stark bakterizide saure Farbstoffe. Gerade die drei Farbstoffe, welche den Pneumokokken gegenüber besonders wirksam sind, Azoflavin, Rose bengale und Viktoriagelb, gehören zur Gruppe der sauren Farbstoffe.

Alle diese bakteriziden Substanzen beeinflussen verschiedene Stämme der gleichen Bakterienart ungleichmäßig. Es lag daher der Versuch nahe, mit Farbstoffmischungen eine sicherere Wirkung zu erzielen. Mischungen von basischen und sauren Stoffen lassen sich nicht herstellen, weil die Vereinigung

zu Niederschlägen von Salzen führt. Die Verff. fanden eine Reihe saurer Mischungen, welche bei Pneumokokken, Diplobazillen, Gonokokken sehr stark bakterizid wirken.

Für die Sterilisierung des Bindehautsackes vor Operationen wäre eine Mischung, welche gegen alle in Frage kommenden Keime wirksam ist, sehr erwünscht. Eine solche Mischung wurde nicht gefunden, vor allem versagte ein Gemisch, welches die meisten Bindehautkeime rasch vernichtete, bei Pneumokokken gänzlich. Gegen sie wäre nach der ersten eine besondere Mischung anzuwenden.

Die gebräuchlichen Antiseptika sind im ganzen unsicher. Argent. nitr. und Sophol versagte bei Gonokokken gänzlich.

Einträuflungen von Lösungen basischer Farbstoffe in den Bindehautsack von Kaninchen bewirkte häufig Reiz-Erscheinungen, aber niemals Veränderungen ernster Art. Die Lösungen saurer Farbstoffe sind dagegen sämtlich unschädlich. Die Farbstoff-Mischungen erregten zum Teil Reiz-Erscheinungen, die aber in allen Fällen rasch spurlos verschwanden. Ebenso lagen die Verhältnisse bei menschlichen Augen, nur zeigten sie sich gegen einzelne Farbstoffe empfindlich, die für das Tierauge ganz unschädlich waren.

Die für die Praxis besonders wichtigen Gonokokken-, Staphylokokken-, Diplobazillen- und Pneumokokken-Gemische rufen in einer Konzentration, wie wir sie nicht anzuwenden brauchen, in menschlichen Augen Reiz-Erscheinungen hervor, die bald nur wenige Minuten, bei stärkster Konzentration mehrere Stunden anhalten, aber niemals dauernde Störungen verursachen.

Die Flüssigkeit verschwindet nach der Einträuflung sehr rasch aus dem Bindehautsacke, und zwar bei normaler Bindehaut rascher, als bei entzündeter. Man muß also Konzentrationen wählen, die rasch wirken, oder die Einträuflungen etwa jede Minute wiederholen, vielleicht auch einen Druck auf den Tränensack ausüben. In infizierten Bindehautsäcken verhielten sich die bei den einzelnen Keimen in vitro wirksamen Mischungen so ausgesprochen bakterizid, daß für die Praxis Erfolge in Aussicht stehen.

Bei den klinischen Fällen besteht die Schwierigkeit, daß die Keime in Falten sitzen, ins Gewebe eindringen oder von Schleim umgeben sind. Die Farbstofftherapie war bei Ulcus serpens erfolglos, dagegen wirksam bei der Diplobazillen-Infektion des Auges, auch wenn die Hornhaut erkrankt war. Nur die begleitende Iritis wurde wenig beeinflußt, und bei tieferer Infiltration der Hornhaut blieb jeder Erfolg aus. Bei der Gonokokken-Infektion und beim Trachom ist der günstige Einfluß unverkennbar. Bei der Staphylokokken-Infektion waren die Erfolge weniger einwandfrei, wenn auch einzeln deutlich sichtbar.

Im ganzen fordern die Ergebnisse der Versuche zur Nachprüfung auf. Kosmetisch unangenehm ist die Färbung der Augen. Über die Leukofarbstoffe fehlen bisher ausreichende Erfahrungen.

---

2) **Kontrastlinien**, von Dr. Groes-Petersen, I. Assistent der Universitäts-Augenklinik zu Kopenhagen.

Ein Stückchen weißes Papier erscheint auf schwarzem Grunde heller, als unter andren Umständen. Ist die Trennung zwischen der weißen Fläche und dem schwarzen Grunde nicht scharf, so sieht man die weiße Fläche eher etwas dunkler und von einer Linie umgeben, deren Helligkeit bedeutend größer, als die der weißen Fläche zu sein scheint. Dieser weißen Linie entsprechend sieht man am Übergange zum dunklen Grunde eine dunkle Linie,

die den Eindruck macht, als ob sie dunkler, als der Grund sei. Es handelt sich um Kontrast-Erscheinungen. Näheres im Original mit Zeichnungen.

---

3) **Beitrag zur experimentellen Sporotrichose des Auges**, von Dr. Theodor Fischer-Galati in Bukarest.

Untersuchungen mit Sporotrichum Schenki und de Beurmani bei verschiedenen Tieren. Eine Injektion unter die Lidhaut kann örtliche Verschwärung mit Lymphangitis und Drüsenschwellung hervorrufen. Die Infektion der Hornhaut verläuft günstig, wenn sie nahe dem Rande erfolgt. Es entwickelt sich eine Geschwulst von gelbroter Färbung, die, reichlich von Gefäßen durchzogen, gefeldert erscheint. Injektion in die Carotis kann eine Iridocyklitis hervorrufen, sowie Verschwärungen an den Lidern. Der Einverleibung in die vordere Kammer und in den Glaskörper folgen bald leichtere, bald schwerere Entzündungen, die selbst zur Atrophie des Bulbus führen können. Aus dem Glaskörper läßt sich Sporotrichum nicht züchten Jodkalium ist nicht unwirksam.

---

4) **Pathologisch-anatomische Augenbefunde bei einem Fall von chronischer Äthylalkohol-Intoxikation mit sekundärer Urämie**, von Dr. Bonaventura Scherwinzky zu Buch.

Ein als starker Trinker bekannter Mann wurde in benommenem Zustande eingeliefert und starb bald darauf unter heftigen Krämpfen. Im Harn 5 ‰ Eiweiß. Der Verdacht auf eine Methylalkohol-Vergiftung wurde durch die chemische Untersuchung des Darm-Inhaltes nicht bestätigt. Der Tod war offenbar durch Urämie erfolgt. Bei der Sektion fand sich eine Nephritis und außerdem die bei chronischem Alkoholismus häufigen Veränderungen: Hypertrophie und Entartung des Herzmuskels, Leberzirrhose, schwere chronische Leptomeningitis. In den Sehnerven waren, wenn auch nicht ganz scharf begrenzt, so doch im wesentlichen auf das papillo-makulare Bündel beschränkt, die Septa kernreich, verdickt, verzerrt und zum Teil stark vaskularisiert, die nervösen Elemente bald teilweise, bald völlig zugrunde gegangen. Der Befund sprach also ebenfalls für chronische Alkoholvergiftung. Die von Sachs beschriebene Erkrankung der Vena centralis portica konnte nicht festgestellt werden. Dagegen fand sich der von Schieck hervorgehobene Befund einer Leptomeningitis in der Kanalregion und Vaskularisation des papillo-makularen Bündels.

---

5) A. **Progressive Opticus-Erkrankungen nach Schädeltraumata**, von A. de Kleijn in Utrecht. B. **Pathologisch-Anatomisches über den Zusammenhang zwischen Nasen- und Augenleiden**, von A. de Kleijn und N. Gerlach in Utrecht.

A. Mehrere Monate nach einer Fraktur der Schädelbasis stellten sich beiderseits progressive Gesichtsstörungen ein mit Einengung der Gesichtsfelder und Verfärbung der Papillen. Wahrscheinlich bestand Callus-Bildung.

B. Hühnereigroßes Fibro-Endotheliom in der linken vorderen Schädelgrube, welches den Opticus umschloß. Links bestand ein Zentralskotom, rechts entwickelte sich später Stauungspapille. Bemerkenswert ist, daß, obwohl das Zentralskotom seit 7 Monaten bestand, die Veränderungen am linken Opticus sich auf stärkere Füllung der Venen und Kapillaren des Sehnerven und seiner Scheiden sowie auf eine Infiltration der Scheiden beschränkte. Man darf daraus schließen, daß auch nach längerer Dauer der Gesichts-

störungen Heilung nicht ausgeschlossen ist. Bei Neuritis optica sind anatomische Läsionen wahrscheinlicher, und daher ist die Prognose ungünstiger.

6) Weitere Mitteilungen über die metastatische Conjunctivitis bei Gonorrhoikern, von Dr. Herm. Davids in Münster i. W.

Ein Mann, der seit Wochen an Tripper litt, erkrankte beiderseits an Conjunctivitis, vornehmlich der Augäpfel. Nach 4 Tagen links Eiter, der Gonokokken enthielt. Außen am Bulbus entstand ein flacher blauroter Buckel und oben am Hornhautrande traten phlyktänen-ähnliche Herdchen auf. Es entwickelte sich eine ausgeprägte Blennorrhöe, während das rechte Auge unter Schutzverband nicht schwerer erkrankte. Gleichzeitig trat unter Schüttelfrost eine Metastase der Pleura auf, die unter intermittierendem Fieber verlief und ebenso wie die Augen-Erkrankung heilte.

Durch echte Gonokokken-Metastasen entstand also zunächst auf beiden Augen eine leichte Conjunctivitis, die sich nach Durchbruch der Erreger auf dem einen Auge zur echten Blennorrhöe entwickelte. Auf dem andren Auge blieb es bei der leichten Form der metastatischen Conjunctivitis.

7) Die Behandlung der „rezidivierenden Hornhaut-Erosionen" mit Scharlachsalbe, von Prof. Dr. L. Schreiber in Heidelberg.

Der Scharlachfarbstoff wird von verschiedenen Fabriken in etwas abweichender Zusammensetzung hergestellt. Verf. benutzte Scharlachrot R (Michaelis) von Dr. Grübler & Co. in Leipzig in Form der 5⁰/₀igen Salbe. Pellidol und Azodolen ist weniger wirksam. Bindehaut, Lederhaut und Hornhaut nehmen die rote Färbung nicht an.

Scharlachrot-Salbe erzeugt niemals atypische Epithelwucherungen und ist ohne antiseptische Wirkung, daher bei frischen und noch infektiösen Prozessen nicht am Platze. Die Salbe ist nur wirksam bei nicht infizierten Epitheldefekten der Hornhaut und bei solchen Hornhaut-Erosionen, welche mit mangelhafter Haftbarkeit des Epithels ausgeheilt sind und infolgedessen zu Rezidiven führen. Vorbedingung für die Wirkung ist eine Erhöhung des Gewebsdruckes. Daher muß, nachdem eine möglichst große Menge Salbe in den Bindehautsack gebracht ist, ein Kompressions-Verband angelegt werden, der 5—8 Tage lang täglich erneuert wird. Die Behandlung kann ambulant durchgeführt werden und ist sehr wirksam.

8) Zur Technik der Lokalanästhesie bei Tränensack-Exstirpationen, von Dr. E. Seidel, Assistent an der Univ.-Augenklinik zu Heidelberg.

Die Infiltrations-Anästhesie ist störend, weil sie die anatomischen Verhältnisse verändert. Verf. beschreibt ein Verfahren der Leitungs-Anästhesie, bei welchem sichere Wirkung und gute Blutleere erreicht wird und jedes Ödem im Operationsgebiete fehlt.

Der Tränensack und die darüber liegende Haut wird durch den N. nasociliaris versorgt. Die Leitung muß vor der Spaltung des Nerven in seine Endäste, N. ethmoidalis und infratrochlearis zwischen Foramen ethmoid. ant. et post. unterbrochen werden. Die Hohlnadel braucht nicht länger zu sein, als $2^1/_2$ cm. Um den Nerven sicher zu treffen. macht man 2 Injektionen am oberen Lide und am unteren Orbitalrand. Um oben den Venenplexus über dem inneren Lidwinkel zu vermeiden, ist es nötig, die Nadel etwas lateral, vom Oberlide aus, nach hinten und innen einzustechen. Je 1 cm einer $2^0/_0$igen Novokaïn-Adrenalinlösung genügen. Da die Art. ophthalm.

neben dem N. naso-ciliaris verläuft, wird auch Anämie des Operationsgebietes erzielt. 20 Minuten nach den Injektionen kann mit der Operation begonnen werden. Scheer.

II. Klinische Monatsblätter für Augenheilkunde. 1913. Dezember.

1) **Salvarsan gegen die sympathische Augen-Entzündung,** von Siegrist.

Der günstige Verlauf zweier mit intravenösen Einspritzungen von Salvarsan Behandelten sollte beim Versagen der üblichen Therapie zur Anwendung des Salvarsans veranlassen.

2) **Über einen Fall von Ciliar- und Sehnerven-Gumma nach Salvarsan-Injektion,** von Matsukawa.

Das Neurorezidiv trat $1^1/_2$ Jahre nach dem Primäraffekt und etwa 3 Monate nach der wegen einer Iritis papulosa syphilitica gemachten intravenösen Einspritzung von 0,6 g Salvarsan auf. Der klinisch und histologisch untersuchte Fall wird nicht als toxisch gedeutet.

3) **Kann idiopathische Netzhaut-Ablösung durch körperliche Anstrengung entstehen?** von Pfalz.

Weder die klinische Erfahrung, noch die pathologisch-anatomische Untersuchung machen einen ursächlichen Zusammenhang zwischen körperlicher Anstrengung und Netzhaut-Ablösung auch nur wahrscheinlich, weder direkt, noch indirekt ist es anzunehmen. Wo die Symptome einer Netzhaut-Ablösung dem Patienten unmittelbar nach einer körperlichen Anstrengung zum Bewußtsein kommen, da handelt es sich nicht um eine frische Ablösung, sondern um das Vorrücken einer schon älteren in das Gesichtsfeld. Aber auch dieses Vorrücken ist keine Unfallfolge.

4) **Ein weiterer Beitrag zum Verhalten der Linse nach Eisensplitterverletzung,** von Mellinghoff.

6 Monate nach zufallsfreier Entfernung eines Splitters aus der Linse stellte sich eine schnell fortschreitende Linsentrübung ein, nach deren operativer Beseitigung eine Sehschärfe von $^6/_{7,5}$ mit + 14,0 D. zurückblieb. Die späte Totaltrübung dürfte darauf beruhen, daß mit dem Splitter noch andre schädliche Stoffe in die Linse gelangten, in der sie bei dem dort herrschenden langsamen Stoffwechsel erst spät ihre zerstörende Wirkung entfalten konnten.

5) **Zur Literatur der Eisensplitter in durchsichtiger Linse,** von R. Paderstein.

Mitteilung der Fälle von Lewis, Isakowitz und Nothage.

6) **Bemerkungen zu der Mitteilung von Rübel über „Angeborene Hypoplasie, bzw. Aplasie des Iris-Vorderblattes“,** von J. Streiff.

Verf. bringt den Fall Rübel's in Beziehung zu dem von ihm (Arch. f. Augenheilk., Bd. 50, H. 1) beschriebenen Typus. Der Defekt betrifft nur das vordere Stroma-Blatt, die hintere Lage des Stroma-Gewebes ist erhalten.

7) **Ein eigenartiger Irisbefund: Angeborene Spaltung in zwei Blätter,** von Wiegman.

Es handelt sich um eine Regenbogenhaut, die aus zwei durch einen

Zwischenraum getrennten und mit je einem zentralen Sehloch versehenen Blättern besteht, die in den peripheren Teilen lose miteinander zusammenhängen. Die Beobachtung stützt Streiff's Anschauungen, nach denen das Kryptenblatt anatomisch wie genetisch eine Sonderstellung einnehme, und spricht gegen Münch's Theorie, daß das Stromagewebe ein Nervenmuskel-Apparat sei.

---

8) Hemianopisches Ringskotom (Unvollständige doppelseitige Hemianopsie), von Rübel.

Patient mit chronischer Nephritis, bei dem ein organisches Augenleiden ebenso wie Hysterie und Simulation auszuschließen waren, zeigte die im Titel der Arbeit angegebene eigenartige Gesichtsfeld-Störung, die niemals auch nur die leiseste Änderung zeigte. Den Ort der Läsion verlegt Verf. beiderseits in die Hirnrinde oder in ihre nächste Nähe, wahrscheinlich auch in die Sehstrahlung.

---

9) Sechs Fälle der komplizierten hereditär-familiären Opticus-Atrophie des Kindesalters (Behr), von Takashima.

Im Mittelpunkt des Krankheitsbildes steht eine nicht progrediente temporale Atrophie beider Sehnerven, verbunden mit horizontalem Augenzittern, zentralem oder parazentralem Skotom mit oder ohne periphere Einengung, leichte Ataxie, spastische Erscheinungen an den Extremitäten, Blasenschwäche, Unter-Ernährung und geistiger Minderwertigkeit. Die Patienten — 4 Knaben und 2 Mädchen — standen im Alter von 9 bis 17 Jahren.

---

10) Beiträge zur Diagnose und zur operativen Therapie der Hypohysen-Geschwülste, von Fejér.

Die Diagnose stützte sich auf beiderseitige Sehnerven-Atrophie, hemianopische Gesichtsfeld-Einengung des einen noch sehenden Auges, Infantilismus, Zurückbleiben der Zeugungsorgane, im Röntgenbilde sichtbare außerordentliche Vertiefung der Sella turcica. Erfolgreiche Operation nach Schloffer. Es handelte sich um eine cystische Degeneration der Hypophyse. Anscheinend entwickelte sich in letzter Zeit ein Rezidiv der Neubildung.

---

11) Flimmerskotom und vasomotorische Krampf-Erscheinungen an beiden Händen, von Pöllot.

Patientin stammt aus einer Familie, die bei allgemein-nervöser Belastung eine besondere Schwäche des vasomotorischen Nervensystems besitzt. Sie leidet an vasomotorischen Krampf-Erscheinungen der Finger im Sinne einer lokalen Synkope, die in Zusammenhang zu bringen ist mit ihrem von leichten migräneartigen Neben-Erscheinungen begleiteten Flimmerskotom und nervösen vasomotorischen Herz-Erscheinungen.

---

12) Ein Fall von akuter Ischämie der Retina (Embolia art. centr.) mit sehr deutlichem Hervortreten der gelben Farbe der Macula lutea, von Lottrup-Andersen.

Der Fall demonstriert aufs schönste das Vorhandensein eines gelben Farbstoffs im Gebiete der Macula lutea.

---

13) **Zur Operation des Entropion der Augenlider,** von Kohan.

Eingehende, durch Abbildungen erläuterte Beschreibung seines eigenen Operationsverfahrens.

14) **Zur operativen Behandlung des Entropiums und der Trichiasis,** von Oretschkin.

1914. Januar.

1) **Über die Sklerektomie nach Lagrange und die Trepanation nach Elliot,** von Meller.

a) Sklerektomie nach Lagrange: Bei 307 Kranken (139 Männern, 168 Frauen) wurden an 381 Augen 389 Sklerektomien gemacht und zwar waren

Glauc. acut.	47	Fälle	= 12,3 %
„ infl. chron.	234	„	= 61,5 „
„ simpl.	35	„	= 9,2 „
„ secund.	41	„	= 10,8 „
„ absol.	13	„	= 3,4 „
„ juven.	2	„	= 0,5 „
„ malign.	2	„	= 0,5 „
Hydrophthalmus	7	„	= 1,8 „

Es wurden operiert

mit totaler Iridektomie	216	Fälle	= 55,5 %
„ peripherer „	119	„	= 30,6 „
ohne „	15	„	= 3,9 „
mit vorhergegangener Iridektomie	39	„	= 10,0 „

Es wurden beobachtet

4	Fälle	über	5	Jahre
11	„	„	4	„
34	„	„	3	„
44	„	„	2	„
45	„	„	1	Jahr
66	„	„	3	Monate
177	„	unter	3	„

Die Form der Narbe war in

215	Fällen	= 55,2 %	typisch blasig-ödematös
46	„	= 11,8 „	ektatisch
90	„	= 23,1 „	flach
2	„	= 0,5 „	subkonjunktivale Fistel
36	„	= (9,4 „)	fehlen sichere Angaben.

Zwischen Form der Narbe und intraokularem Druck bestand kein sicherer Zusammenhang. Erhaltung des Sehvermögens bzw. bei schon erblindeten Augen Erhaltung des Bulbus unter Normalisierung des Druckes wurde erzielt bei den 204 über 3 Monate beobachteten Fällen 141 mal = 69,1 %. Die Prognose der Operation ist bei akutem Glaukom weniger ungünstig, als beim chronischen, am besten beim Gl. simplex.

Zu Linsentrübung im direkten Anschluß an die Operation kam es 15 mal (3,9 %), zu Spontanaustritt der Linse und zum Austritt der Linse durch Sturz wenige Tage nach der Operation je 1 mal. Die meisten Fälle bekommen hintere Synechien, schwere Iridocyclitis trat bei 9 Kranken = 2,3 % auf.

Enukleïert wurden 13 Bulbi = 3,4 %, und 6 Bulbi atrophierten. Von 6 Spät-Infektionen heilte 1 aus. Durch expulsive Blutung gingen 2 Augen zugrunde. In 3 Fällen stellte sich eine allmählich an Intensität zunehmende Hornhaut-Trübung ein.

Wiederkehr der Drucksteigerung trat in 43 Augen (nach 44 Operationen) ein, von denen operiert worden waren

20 = 9,3 % mit totaler Iridektomie
14 = 11,8 „ „ peripherer „
3 = 20 „ ohne „
7 = 18 „ mit vorhergegangener Iridektomie.

Die Rezidive betrafen

3 mal = 6,1 % Glauc. acut.
16 „ = 6,8 „ „ infl. chron.
5 „ = 14,3 „ „ simpl.
9 „ = 21,8 „ „ secund.
6 „ = 46,2 „ „ absol.
1 „ = 50 „ „ juven.
2 „ = 100 „ „ malign.
1 „ = 13,3 „ Hydrophthalmus.

Von diesen hatten

15 „blasig-ödematöse“ (7 %) Narben
15 „flache“ (16,7 %) „
11 (23,9 %) ektatische „

Iris-Einheilung wurde trotz größter Vorsicht sehr oft beobachtet.

Der in 24 Fällen (6,2 %) eingetretene Glaskörper-Verlust betraf am häufigsten die chronisch entzündliche Form der Drucksteigerung.

Die häufig gefundene Aderhaut-Abhebung rezidivierte seltsamerweise bei einem Patienten.

Dauernde Hypotonie kann anstandslos vertragen werden, kann aber auch außer Atrophie der Iris ziemlich dichte diffuse Trübung des Linsenkerns zur Folge haben.

In der Mehrzahl der Fälle, in denen die Iridektomie den Druck nicht normalisierte, wird dies durch die Sklerektomie erreicht. Die Selbstregulierung des Druckes durch die Operation wird nur ausnahmsweise herbeigeführt. Die Rezidive der Drucksteigerung nach der Sklerektomie wurden oft durch andre Operationen erreicht.

Sehr ausführlich wird der an 11 enukleïerten Augäpfeln erhobene histologische Befund besprochen. Die Sklerektomie erzeugt zwar eine offene Fistulisation der Bulbuskapsel, das Loch bleibt auch oft offen, aber es wölbt sich darüber eine dicke Kappe neugebildeten, aus dem subkonjunktivalen hervorgegangenen Gewebes, das dann die Bulbuskapsel sekundär wieder verschließt. Es kommt also darauf an, ob diese derbe Verschlußkappe eine Filtration zuläßt oder nicht. Die Wirksamkeit einer Operation fällt nicht mit der Tatsache bestehender oder fehlender Fistulisation bzw. Filtration zusammen. In einer gewissen Anzahl von Fällen wird die Narbe durch reguläres Narbengewebe wieder verschlossen, das sich von den Wundrändern aus entwickelt. Und trotzdem kann der Bulbus dauernd weich bleiben! Fast ausnahmslos wird der Irisstumpf um den skleralen Wundrand in die Öffnung hineingeschlagen und zwar in um so größerem Umfange, je weniger

Iris exzidiert wurde. In einer „erschreckend großen Anzahl" von Augen kommt ein Vorfall des Corpus ciliare in die Wunde zustande, womit das Schicksal der Augen besiegelt ist. Jede Sklerektomie, ob sie nun nach Lagrange oder nach Elliot ausgeführt wurde, bedeutet eine nicht unbedeutende Reizung des Uvealtraktus, die in der Bildung hinterer Synechien oder im Ausbruch einer Iridocyclitis ihren Ausdruck findet. Die periphere Iridektomie vermag nicht, wie Lagrange behauptet, den Verfall der bis nahe an den Fixierpunkt reichenden Gesichtsfeld-Einengung aufzuhalten.

b) Trepanation nach Elliot.

An 126 Patienten (55 Männern, 71 Frauen) wurden 169 Augen 178mal trepaniert und zwar wegen

Glaucoma acut.	19	Fälle	=	11,2 %
„ infl. chron.	101	„	=	59,7 „
„ simplex	16	„	=	9,5 „
„ secund.	14	„	=	8,3 „
„ absol.	13	„	=	7,7 „
Hydrophthalmus	2	„	=	1,2 „
Glaucoma juven.	1	Fall	=	0,6 „
„ malign.	3	Fälle	=	1,8 „

Es wurden operiert mit

totaler Iridektomie	79	Fälle	=	44,4 %
peripherer „	64	„	=	35,9 „
ohne „	13	„	=	7,3 „
mit bloßer Inzision der Iris	14	„	=	7,9 „
nach vorheriger Iridektomie	8	„	=	4,5 „

Nur ein Fall wurde länger als 1 Jahr beobachtet, 28 Fälle 1/2—1 Jahr, 14 1/4—1/2 Jahr und 126 unter 1/4.

Die Form der Narbe war

blasig-ödematös	bei 96	Fällen	=	53,9 %
ektatisch	„ 9	„	=	5,1 „
flach	„ 47	„	=	26,4 „

Von den 43 länger als 3 Monate kontrollierten Augen zeigten 31 = 72 % einen guten Ausgang (normale Sehkraft und normaler Druck; bei erblindetem Auge Erhaltung des Bulbus unter Normalisierung des Drucks). Einen schlechten Ausgang nahm der Eingriff 9mal = 5,3 %; von diesen Patienten war keiner mit akutem Glaukom, 3 mit chronischem, 1 mit sekundärem, 2 mit absolutem, 3 mit malignem.

Nie wurden Linsen-Trübungen beobachtet, sehr oft hintere Synechien, aber keine Iridocyclitis und keine Atrophia bulbi. Zwei Bulbi wurden enukleïert (einer wegen intraokularen Tumors). Von den 3 Spät-Infektionen (1,7 %) vernichteten 2 den Bulbus. Die Iris hat große Neigung, sich nachträglich in das Trepanationsloch hineinzulegen; echter Irisprolaps kam 11mal vor. Schädigungen der Kornea kamen nie, Glaskörperlust 8mal (4,5 %) zur Beobachtung. Schwere Fälle von Aderhaut-Abhebung sah Verf. in 7,7 % der operierten Augen. Die Hypertonie trat in 19 Augen nach 22 Operationen, also in 12,3 % wieder ein, von denen

mit totaler	Iridektomie	6 =	7,5 %
„ peripherer	„	12 =	18,7 „
ohne	„	3 =	23 „
mit Einschnitt		1 =	7,1 „

operiert worden waren. Davon litten an

Glaucoma	acutum	0	Fälle	
„	chron.	12	„	= 10,9 %
„	simplex	0	„	
„	secund.	3	„	= 21,4 „
„	malign.	3	„	= 100 „
„	absol.	2	„	= 15,3 „

und es hatten

zystische Narben	7 =	7,2 %
ektatische „	3 =	33,3 „
flache „	5 =	12,7 „

Angaben fehlen bei 6.

Eine zweite Trepanation brachte nicht in allen Fällen Heilung, so daß nach einem andren Verfahren operiert werden mußte.

Anatomisch untersucht wurden 4 Bulbi. Vor der Elliot'schen Trepanation hat die Operation nach Lagrange den Vorteil, daß man das auszuschneidende Skleralstückchen beliebig dosieren kann. Dagegen ist die Operation nach Elliot technisch ungleich leichter.

Die Häufigkeit der blasig-ödematösen und der flachen Narbe ist bei beiden Methoden annähernd gleich groß, die fatale ektatische Narbe kommt dagegen bei Lagrange in 11,8 %, bei Elliot aber nur bei 5,1 % der Fälle vor. Die Elliot'sche Operation führt erheblich seltener zu üblem End-Ausgang und trägt damit „den endgültigen Sieg über die Lagrange'sche Sklerektomie davon". Dauernde Druckregulierung dürfte mit der Sklerektomie häufiger zu erreichen sein als mit der Trepanation. Die Rezidive sind um so häufiger, je weniger iridektomiert wurde; der Einfluß der Iridektomie ist bei der Trepanation noch wesentlicher, als bei der Sklerektomie.

Die Elliot'sche Operation eignet sich für akute und für chronische Glaukomformen, ebenso für das Gl. simplex, Gl. secund. und den Hydrophthalmus, besonders für die nach Ausführung andrer Operationen eingetretene Drucksteigerung. Die Druckhöhe beeinflußt weder den Verlauf der Operation noch den Eintritt von Komplikationen. Verf. kommt zu dem Resultat, „die Lagrange'sche Operation zugunsten der Elliot'schen Operation aufzugeben." In den Fällen, in denen erfahrungsgemäß die Graefe'sche Iridektomie günstig wirkt, soll man ruhig bei dieser Methode bleiben, die Trepanation aber bei hochgradiger Drucksteigerung, vorgeschrittenen Stadien, kompliziertem Sekundärglaukom usw. anwenden.

---

2) Über Blutungen in der Retina bei Miliartuberkulose, von Stock.

Die Netzhaut-Blutungen stellten eine Veränderung dar, die auf einer allgemeinen Vergiftung bei der miliaren Aussaat der Tuberkulose beruhte; die Tuberkelbazillen dürften wohl Angiotoxine produziert haben, welche die Gefäße derart schädigten, daß die Endothelien zugrunde gingen.

---

3) Über Stauungspapille bei Leukämie und Gelbfärbung des Augen-

hintergrundes durch ein Lymphom der Chorioidea, von Toshiro Kambe.

Mitteilung eines Falles.

---

4) **Ein Beitrag zur Kenntnis der Geschwülste der Meibom'schen Drüsen,** von Scheerer.

Mitteilung des klinischen und histologischen Befundes von einem Karzinom der Meibom'schen Drüsen.

---

5) **Über angeborene cyklische Oculomotorius-Erkrankung (Axenfeld und Schürenberg),** von E. v. Hippel.

Den bisher bekannt gewordenen 17 Fällen wird ein neuer hinzugefügt.

---

6) **Eine Lappen-Entzündung nach Elliot'scher Trepanation,** von Bachsteg.

Der auf den Bindehautlappen beschränkte Prozeß, eine subchronische Entzündung, trat 7 Wochen nach der Operation ein. Der Augang war ein günstiger. Kurt Steindorff.

III. Archiv für vergleichende Ophthalmologie. 1914. Nr. 13.

1) **Über Hornhaut-Pigmentierung beim Meerschweinchen,** Nebst Bemerkungen über die Pigment-Verhältnisse im vordersten Abschnitte des Auges überhaupt, erörtert im Zusammenhange mit solchen der Haut, von Privat-Dozent Dr. O. Rubert in Kiew. (Aus der Univers.-Augenkl. in Freiburg i. Br. und dem pathol.-anatom. Institut der Universität Kiew.)

152 erwachsene Meerschweinchen zeigten in 3,3 % Hornhaut-Pigmentierungen, die vom perikornealen Pigmentsaum nach der Mitte zu eingedrungen waren. In den fünf mikroskopisch untersuchten Fällen war stets die obere Hälfte, manchmal bis ins Pupillargebiet hinein, teilweise pigmentiert. Verf. hält Yamaguchi's Annahme, daß das Pigment selbständig in der Hornhaut entstände, für eine Täuschung, an der die Unterlassung von Serienschnitt-Untersuchungen schuld ist. An Serien läßt sich der Zusammenhang mit dem Pigmentsaum auch für scheinbar isolierte Pigment-Inseln nachweisen. Außer im Limbus findet sich normalerweise Pigment — außer natürlich bei Albinos, — in der Augapfel-Bindehaut und in der Episklera, dagegen meist nicht in der Sklera selbst. Das Pigment bildet sich selbständig in den Basalzellen, gelangt von dort in höhere Schichten und wandert mit seinen Zellen aktiv der Fläche nach fort, einem Reiz folgend, der von einem pannus-artigen Granulationsgewebe dargestellt wird, das sich unter und an Stelle der vorderen Grenzmembran entwickelt. Es stammt nach Hertwig, v. Szily u. a. von Kernchromatin. Verf. will den prinzipiell wichtigen Beweis für aktive (und nicht etwa auf Zellteilung beruhende) Epithelzellwanderung erbracht haben.

---

2) **Der Fortbestand des Irisnervenplexus nach Exstirpation des Ciliarganglion und des Gangl. cervic, supremum,** von W. B. Inglis Pollock, M. D., F. R. R. P. S. in Glasgow. (Aus dem Physiol. Institut der Universität Glasgow.)

Sphinkter und Dilatator pupillae des Kaninchens enthalten je einen zwischen den Muskelzellen gelegenen, äußerst feinfaserigen, motorischen Nervenplexus mit Ganglienzellen, der nach Unterbrechung seines Zusammenhangs

mit dem Zentralnervensystem durch Exstirpation der beiden im Titel genannten Ganglien persistiert. In dieser Unabhängigkeit ist er verwandt mit dem Auerbach'schen und Meissner'schen Plexus der Eingeweide.

3) **Eine neue Methode zur Untersuchung des Lichtsinnes bei Krebsen,** von C. Hess in München.

Statt wie in seinen früheren bereits referierten Arbeiten über den Lichtsinn verschiedener Tierarten mit spektralen Lichtern oder farbigen Gläsern belichtet Verf. hier seinen bekannten, die Versuchstiere enthaltenden Glaskasten mit von farbigen oder farblosen Schirmen reflektiertem Tageslicht. Auch hiermit bestätigt er für Daphnien den Einfluß der Adaptation auf das Verhalten zum Licht und die totale Farbenblindheit mit genau der gleichen Verteilung der Helligkeitsvalenzen, wie beim totalfarbenblinden oder beim dunkeladaptierten Menschen. Im Hellen gehaltene Tiere streben zum Hellen, im Dunkel gehaltene ins Dunkel. Weder Daphnien noch Artemien haben, wie Verf. auch hier wieder zweifelsfrei nachweist, den von v. Frisch und Kupelwieser behaupteten dichromatischen Sehapparat.

4) **Lichtsinn-Untersuchungen bei Tieren,** von Priv.-Doz. Dr. G. Freytag in München.

Fische. Phoxinus laevis (Ellritze, Pfrille).

Im wesentlichen eine Wiederholung der schon früher von Hess aufgezählten Argumente gegen v. Frisch's auf den Farbenwechsel der Fische aufgebaute Behauptung vom Farbensinn dieser Tiere. Man kann wohl eine gewisse, aber inkonstante Anpassung der Leibes-Helligkeit, aber nicht der Leibes-Farbe an die des jeweiligen Untergrundes beobachten. Die gelben und roten Farbflecken sind unabhängig vom Grunde. Eine Schutzfärbung könnten sie auch schon aus dem Grunde nicht darstellen, weil ein Angriff wohl mindestens so oft von unten und von der Seite, wie von oben erfolgen dürfte.

Halben, Berlin.

Vermischtes.

1) Die samoanische Augenkrankheit.

Auf den samoanischen Inseln erblinden jährlich Hunderte von Eingeborenen infolge einer dort heimischen Augenkrankheit, die man lange Zeit als übereinstimmend mit der ägyptischen angesehen hat. Der Augenarzt Prof. Dr. Leber und der Protozoen-Forscher Prof. Dr. v. Prowazek haben im Jahre 1910 auf Veranlassung des Reichs-Kolonialamtes in Samoa die Krankheit studiert, und zwar mit bestem Erfolge. Zunächst wurde festgestellt, daß es sich nicht um die ägyptische, sondern um eine dieser zwar sehr ähnliche, aber völlig selbständige Augenkrankheit handelt. Sodann wurde deren Erreger gefunden und schließlich auch eine wirksame Behandlungsmethode.

Daraufhin wurde im März 1912 der Augenarzt Dr. Glantz in Samoa als Regierungsarzt angestellt. Über seine Tätigkeit und seine Erfolge berichtet jetzt das „Deutsche Kolonialblatt". Dr. Glantz begann seine Tätigkeit damit, daß er zunächst die Inseln bereiste, die Zahl der Erkrankten annähernd feststellte, die von den Eingeborenen angewandten, höchst unzweckmäßigen Behandlungs-Methoden kennen lernte und an Ort und Stelle so viel wie möglich behandelte, um sich das Vertrauen der Kranken zu erwerben. Dann blieb

er dauernd in Apia, wo er im Krankenhause die Möglichkeit zu einer gründlicheren Behandlung und zur Vornahme von Operationen hat.

Seine Berichte über das letzte Vierteljahr 1913 und das erste 1914 lassen erkennen, daß die anfänglichen Befürchtungen, die Kranken würden aus Mißtrauen keinen genügenden Gebrauch von der ihnen gebotenen Behandlungsmöglichkeit machen, unbegründet waren. Aus allen Dörfern und aus allen Inseln kommen sie in großen Scharen, so daß bald die Arbeitsmenge kaum noch von einem einzelnen geleistet werden kann. Erfreulicherweise kommen nicht nur Schwerkranke, sondern auch immer mehr die für die Behandlung günstigsten Anfangsfälle, sogar wenige Wochen alte Säuglinge werden in großer Zahl zum Arzt gebracht.

Um welch große Mengen Erkrankter es sich handelt, erweisen die von Dr. Glantz angeführten Zahlen. Im letzten Vierteljahr 1913 hatte er 811 Fälle zu behandeln, von denen 576 als geheilt entlassen werden konnten. In 619 Fällen handelte es sich um die spezifische samoanische Augenkrankheit. Zu welch' furchtbaren Folgen diese führt, geht daraus hervor, daß sich unter der genannten Zahl 84 Erblindungen und 121 geschwürige Durchbrüche der Augen befanden. Im ersten Vierteljahr 1914 stieg die Zahl der neuen Patienten auf 1058, wochenlang kamen täglich 300 bis 400 Kranke. Im ganzen konnten 676 geheilt werden. Die Zahl der Augen-Operationen betrug in dieser Zeit allein 325. Begreiflicherweise kann nicht jeder Kranke sofort an die Reihe kommen. Rühmend hebt aber Dr. Glantz die Ruhe und Ordnung der Eingeborenen hervor. Die stundenlang angesammelten Hunderte von Menschen halten in Geduld untereinander Ordnung, ohne jede polizeiliche Aufsicht. Zu lärmenden Auftritten kommt es niemals, obgleich die Räumlichkeiten für Patienten wie für die Behandlung beschränkt sind. Die Wirkungen der Augen-Operationen schätzen die Samoaner so hoch, daß sie geduldig Woche für Woche ausharren, bis an jeden die Reihe kommt.

Die Selbst-Behandlung, die meist erheblich zur Verschlechterung des Zustandes führt, hat inzwischen immer mehr nachgelassen. Immerhin ist sie doch im Volke so tief eingewurzelt, daß man noch immer die abscheulichsten Bilder frischer Augen-Zerstörungen zu sehen bekommt. Infolgedessen soll, sobald der starke Andrang in Apia nachgelassen hat, eine systematische Arbeit von Distrikt zu Distrikt einsetzen. Alles in allem aber bietet der Bericht von neuem einen Beweis für die Richtigkeit der Forderung: „Mehr Ärzte für die Kolonien.“ (V. Ztg.)

2) Der ordentliche Professor Dr. Eugen v. Hippel in Halle ist in gleicher Eigenschaft in die medizinische Fakultät der Universität in Göttingen versetzt worden.

Bibliographie.

1) Über die räumliche Unterscheidungs-Fähigkeit beim Dämmerungs-Sehen, von Henry Laurens. (Zeitschr. f. Physiol. Sinnesorg. 1914. Bd. 48. H. 4.) Verf. wandte zur Prüfung der räumlichen Unterscheidungs-Fähigkeit des dunkeladaptierten Auges die Simultan-Methode, die Nonius-Methode und die Methode bewegter Objekte an und gebrauchte als Objekte etwas unter der Schwelle der fovealen Sichtbarkeit bleibende dünne weißgestrichene Stricknadeln. Für sich und einen andren Beobachter fand Verf. bei Beobachtung benachbarter paralleler Linien (Simultan-Methode) 5′ 28″ (bzw. 5′ 52″) und bei der Nonius-Methode 1′ 27″ (bzw. 1′ 39″).

Bei Beobachtung bewegter Objekte hingen die Werte von der Schnelligkeit der Bewegung und Größe des Objektes ab. Unter den Bedingungen des Dämmerungs-Sehens gibt die Nonius- und die Bewegungs-Methode eine 3 bis 8 mal so große Genauigkeit der räumlichen Unterscheidungs-Fähigkeit, wie die Simultan-Methode, was den unter den Bedingungen des Tages-Sehens ermittelten Werten vollkommen entspricht. Hinsichtlich der räumlichen Unterscheidungs-Fähigkeit besteht zwischen den beim Tages-Sehen und den beim Dämmerungs-Sehen funktionierenden Elementen des Auges kein prinzipieller oder wesentlicher Unterschied.

2) Die Chemotherapie der Pneumokokken-Erkrankungen des Auges, insbesondere des Ulcus serpens durch Optochin-Salbe (Äthylhydrokupreïn), von M. Goldschmidt. (Münchener med. Woch. 1914. Nr. 27.) Die rationelle Therapie des Ulcus corneae serpens muß eine Chemotherapie sein, und eine solche bietet das Optochin. hydrochlor., vorausgesetzt, daß der Pneumokokken-Befund positiv ist. Die Behandlung muß von Anfang an möglichst intensiv und zeitlich zusammengedrängt sein, sonst werden die Keime giftfest gegen Optochin. Am besten eignet sich

Rp.	Optochin. hydrochlor.	0,1
	Atropin sulf.	0,2
	Amyl.	2,0
	Vasel. flav. Cheseborough ad . .	10,0.

Diese Salbe, die nach 4 Tagen ihre Wirksamkeit verliert, soll täglich 5 bis 6 mal in regelmäßigen Intervallen in den Bindehautsack eingebracht werden, und zwar so lange, bis das Ulcus gereinigt ist. Um die Salbe besser im Bindehautsack zu halten, wird das Auge durch einen Heftpflaster-Verband geschlossen. In den etwa 100 so behandelten Fällen wurde weder eine Progression noch ein Rückfall beobachtet. Die mit tiefen Infiltraten komplizierten Fälle brauchen zur Heilung längere Zeit. Tränensack-Eiterungen verschlimmern unter Optochin-Behandlung den Hornhautprozeß nicht. Akute Tränensack-Phlegmone und Pneumokokken-Conjunctivitis werden durch Optochin sehr günstig beeinflußt. Das Mittel eignet sich auch zur Prophylaxe sowohl des Ulcus serpens wie auch vor Operationen.

3) Zur Behandlung des Ulcus serpens corneae, von R. Kümmell. (Münchener med. Woch. 1914. Nr. 24.) In der Erlanger Universitäts-Augenklinik wurde das Morgenroth'sche Optochin in 25 Fällen von Pneumokokken-Geschwür der Hornhaut angewendet, nur einmal versagte seine günstige Wirkung. In nicht zu weit vorgeschrittenen Fällen beginnt schon am Tage nach Beginn der Optochin-Therapie eine günstige Wirkung: die Umgebung des Ulcus wird klarer; die Trübung selbst wird lockerer und beginnt vom Rande her sich zu reinigen; bei progressivem Rand bleibt das Ulcus stets stationär. Das Hypopyon bildet sich meist in den ersten Tagen zurück, auch die begleitende Iritis geht bald zurück. Nur bei einem stark vernachlässigten Ulcus ließ sich die Perforation nicht aufhalten. Nie ging die Narbenbildung über die ursprüngliche Größe hinaus. Das Mittel wurde in der Weise angewendet, daß nach vorheriger Anästhesierung ein mit 2 %iger Lösung getränkter Wattebausch $^1/_2$ Minute lang das Ulcus betupft und danach stündlich die 1 %ige Lösung eingeträufelt wird. Diese Therapie wird bis zur vollkommenen Reinigung des Ulcus fortgesetzt. Während die begleitende Iritis mit vorsichtiger Darreichung von Atropin behandelt wurde, kamen die üblichen Heilmethoden (Verband, feuchte Wärme usw.) nicht zur Anwen-

dung. Die Erfolge der Optochintherapie sind besser, als die der üblichen Methoden. Auch bei Tränensackleiden bringt mehrmaliges Ausspritzen des Tränensacks mit Optochin die Sekretion zum Verschwinden. Für die Heilung der Diplobazillen-Geschwüre ist Zinc. sulfur. anzuwenden.

Kurt Steindorff.

4) Zur Ätiologie, Pathogenese und Therapie des Hydrophthalmus congenitus, von Jakob Golomb. (Inaug.-Dissert. Berlin 1913.) Zusammenstellung von 32 Hydrophthalmusfällen, die im Laufe der letzten Jahre in der Charité-Augenklinik behandelt wurden.

5) Hysterische Seh- und Hör-Störungen bei Soldaten, von Otto Kluge. (Inaug.-Dissert. Berlin 1914.) In den 3 Jahren von Oktober 1910 bis September 1913 wurden auf der Korps-Nervenstation des Garnison-Lazaretts I in Metz 293 Fälle von Hysterie aufgenommen, durchschnittlich also jährlich 98. Bei 10 Patienten, also etwa 3,4 %, standen Störungen des Gesichtssinnes im Vordergrunde. Die Krankengeschichten werden veröffentlicht und zwei von hysterischen Hör-Störungen hinzugefügt.

6) Über das Vorkommen von Nystagmus bei Lues cerebri, von Hans Jordan. (Inaug.-Dissert. Berlin 1912.) Der Nystagmus ist ein seltenes Symptom bei der Hirn-Lues, aber jedenfalls nicht zu selten, um bei differentialdiagnostisch schwierigen Fällen gegenüber der multiplen Sklerose entscheidend in die Wagschale fallen zu können.

7) Versuche über die Durchlässigkeit der Narbe nach Cyklodialyse, von Albert Elsberg. (Inaug.-Dissert. Berlin 1913.) Zum mindesten läßt sich sagen, daß mit einem so ausgezeichnet qualifizierten Farbstoff, wie ihn das wasserlösliche diffusionsfähige, vitalfärbende, indigschwefelsaure Natron darstellt, ein Abflußweg des Kammerwassers durch die Narbe nicht nachweisbar ist.

8) Zur Kasuistik der metastatischen Chorioiditis, von Kurt Bachler. (Inaug.-Dissert. Berlin 1914.) Nach genauer Beschreibung des Falles kommt Verf. zu folgendem Resultat: Bei allen septischen Prozessen des Körpers kann auf dem Wege der Embolie oder Metastase die Chorioidea Sitz einer eitrigen Entzündung werden. Daß in vielen Fällen der metastatische Herd in einem Gefäß der Retina beginnt, hat mehr wissenschaftliches als praktisches Interesse. Der Effekt der Metastase bleibt in den meisten Fällen derselbe, da die Mikroorganismen, sich vermehrend und weiterwuchernd, allmählich zur eitrigen Einschmelzung des ganzen Bulbus führen.

9) Über einen Fall von Netzhaut-Blutungen nach Kalomel-Salvarsan-Behandlung, von Dr. F. Morpurgo. (Münchener med. Woch. 1914. Nr. 12.) Da der Patient früher eine gute Sehschärfe besessen hatte und erst nach der Salvarsan-Einspritzung plötzlich eine kolossale Verschlechterung der Sehschärfe bekam, so liegt der Verdacht sehr nahe, daß das Medikament die unmittelbare Ursache der Blutungen gewesen sei.

10) Über Extraktion bei hoher Myopie, von Hofrat Dr. Distler. (Württemb. med. Korrespondenz-Blatt 1913.) Die erzielten Sehschärfen sind prozentual wesentlich schlechter als bei normalen Augen. Doch fällt dieses ungünstige Verhalten der Sehschärfe nur ausnahmsweise der Operation als solcher zur Last, es ist vielmehr in der großen Mehrzahl der Fälle bedingt durch vorherige krankhafte Veränderungen der inneren Häute. Auffallend ist der hohe Prozentsatz von intra- und postoperativen Blutungen. Die Gefahr der Netzhaut-Ablösung wird durch die Vornahme der Extraktion kaum

gesteigert. In der großen Mehrzahl der Fälle aber hat die Operation keine wesentlich schlechtere Prognose, als diejenige der unkomplizierten Katarakte.

11) Ein Beitrag zur Behandlung der Blenorrhoea neonatorum, von Rudolf Wischhusen. (Inaug.-Dissert. Berlin 1914.) 1. Geschichtliche Einleitung. 2. Nachweis des therapeutischen Erfolges im allgemeinen. 3. Ergebnis der klinischen Beobachtung der 100 Fälle. 4. Behandlung.

F. Mendel.

12) Zur Theorie der Adaptation der Netzhaut beim Dämmerungs-Sehen, von P. Lasareff. (Pflüger's Archiv. 1914. Januar.) Die Anwendung der vom Verf. entwickelten photochemischen Theorie des Dämmerungs-Sehens auf die Wiederherstellung des Sehpurpurs bei der Dunkeladaptation zeigt, daß die Netzhaut-Empfindlichkeit mit der Zeit der Adaptation bis zu einer gewissen Grenze zunimmt, und daß der Gang der Erscheinung aus der Theorie sich vorausberechnen läßt. Aus dieser Theorie wurde der Gang der Hell-Adaptation abgeleitet. Nach der sehr großen Zeit der Hell-Adaptation (bei stationärem Zustand) und bei starker Belichtung ergibt sich die Empfindlichkeit umgekehrt proportional der Intensität des zur Hell-Adaptation gebrauchten Lichtes, was mit Lohmann's Versuchen übereinstimmt. Die Untersuchung des Einflusses der Vorbelichtung ergibt das gleiche Resultat wie Lohmann's Experimente.

13) Eine neue Methode zur Untersuchung des Lichtsinnes bei Krebsen, von C. Hess. (Arch. f. vergl. Ophth. 1914. Januar.) Die Annahme, die Krebse schwämmen zum Licht, gilt nur für genügend lange hell gehaltene Tiere, während die Reaktion nach Dunkelaufenthalt sich umgekehrt verhält. Die vom Verf. untersuchten Daphnien zeigen dieses Verhalten farbigen Lichtern gegenüber: die dunkel gehaltenen Tiere suchen stets die Farbe auf, die dem total Farbenblinden als die dunklere erscheint. Die relativen Helligkeitswerte des verschiedenen farbigen Lichtes stimmen für das Daphnien-Auge bei jedem Adaptations-Zustande weitgehend mit denen für das total farbenblinde menschliche Auge überein, während sie von denen des Farbentüchtigen charakteristisch verschieden sind. Im weiteren Verlaufe der Arbeit polemisiert Verf. gegen v. Frisch und Kupelwieser, deren optischen Versuchen „Mangel an Sorgfalt und Kritik" vorgeworfen wird.

14) Lichtsinn-Untersuchungen bei Tieren, von G. Freytag. (Arch. f. Ophth. 1914. Januar.) Bei Ellritzen (Phoxinus laevis) konnte Verf. keine Farben-Anpassung an farbigen Untergrund feststellen; sie war beschränkt hinsichtlich der Helligkeits-Anpassung, negativ hinsichtlich spezifischer Farben-Anpassung.

15) Über die Dauer des negativen farbigen Bewegungs-Nachbildes, von Takeo Takei. (Zeitschr. f. Sinnesphysiol. 1913. Bd. 47.) Die Dauer ist nicht proportional der Wellenlänge, sondern am längsten für die Mitte des Spektrums, besonders für Gelb, aber auch für Grün; nach den Enden des Spektrums nimmt die Dauer von diesem Maximum ab, besonders nach Violett hin. Vielleicht besteht zwischen der (für Gelb größten) Helligkeit der Spektralfarben und der Dauer des Bewegungsnachbildes ein Zusammenhang.

16) Eine Theorie der Farben-Empfindung auf phylogenetischer Grundlage, von J. Bernstein. (Pflüger's Arch. 1914. Februar.) Die Theorie des Verf.'s ist das Produkt einer kritischen Vergleichung der Young-Helmholtz'schen und der Hering'schen Theorie; sie wählt als Ausgangs-

punkt das Stäbchensystem und sucht aus ihm nach phylogenetischer Methode das Zapfensystem abzuleiten. Die Farben-Empfindungen haben sich aus der Weiß-Empfindung phylogenetisch entwickelt. Aus dem Weiß-Sehstoff sind je 2 Sehstoffe für je 2 Gegen-(Grund-)Farben entstanden, womit zugleich eine Differenzierung der Sehzellen (Stäbchen und Zapfen), der Fasern (Fibrillen) und Zentren für Weiß- und Farben-Empfindung verbunden war. Das Verhalten der Gegenfarben beruht auf gegenseitiger Hemmung der entsprechenden Farben-Zentren. Verf. hält das System des Farbentüchtigen für ein dreifach zusammengesetztes dichromatisches: Rot-Grünblau, Gelb-Indigoblau, Gelb-Grünviolett; man kann es auch als ein zweifach-dichromatisches bezeichnen mit den Grundfarben Urrot-Urgrün (Hering), Gelb-Indigoblau. Das Farbenpaar Gelb-Indigoblau kann zuweilen nach Orange-Cyanblau verschoben werden. Aus solchen Annahmen könnte man manche Unterschiede im Farbensehen der Farbentüchtigen und der Farbenblinden erklären.

17) Untersuchungen über den Augendruck beim Coma diabeticum, von Lea Gita Schütz. (Inaug.-Dissertation Straßburg. 1913.) Zwei Todesfälle, eine Heilung: also kann die enorme Verminderung kein prognostisch absolut infaustes Zeichen sein. Verf. konnte keinen Zusammenhang zwischen Hypotension und H_2O-Verlust oder mit der Änderung der Salz-Konzentration konstatieren. Änderungen in H_2O- und Salzgehalt dürften, wenn sie sich auch nicht beweisen lassen, eine Rolle spielen.

18) Untersuchungen zur Physiologie des Gesichtsinnes der Fische, von C. Hess. (Zeitschr. f. Biol. 1914. Februar.) Untersuchungen über den Lichtsinn bei Weißwasserfischen (die Bestimmung der Art war bisher nicht möglich) bestätigten die früheren Versuchs-Ergebnisse des Verf.'s, daß die Fische sich wie ein total farbenblinder Mensch verhalten; die Fische entbehren eines Farbensinns, sie lassen sich nur von Helligkeits-Qualitäten leiten. In der Luft einem normalen farbentüchtigen Auge schön rot oder rotgelb erscheinende farbige Flächen, werden schon in einer Wassertiefe von nur 5—6 m mehr oder weniger farblos gesehen. Die Wassertiere können also von der Entwicklung eines Farbensinns keinen Vorteil haben, es fehlen die physikalischen Vorbedingungen für die Wahrnehmung von Farben. Dagegen ist das Auge der Fische für die Perzeption von Helligkeits-Unterschieden äußerst empfindlich. Verf. widerlegt die landläufige Anschauung, daß einem unter Wasser befindlichen Auge die Wasseroberfläche wie ein Spiegel erscheinen müsse; vielmehr sieht es nur ein Hell, dessen Lichtstärke von der des Himmels und der Beschaffenheit der zwischen Auge und Oberfläche befindlichen Wasserschicht abhängt. Der Silberglanz der Bauchseite vieler Fische ist also eine Anpassung an die Helligkeit der Wasseroberfläche für ein von unten nach oben blickendes Auge. Die biologische Bedeutung der phototaktischen Bewegungen der Jungfische ist nicht, wie Franz sie deutet, eine „Fluchtbewegung“ oder ein „Laboratoriumsprodukt“, sondern wird zum großen Teil durch das Nahrungsbedürfnis der Tiere erklärt. Kurt Steindorff.

19) Die Angiomatose der Retina (v. Hippel'sche Krankheit), von A. Vossius in Giessen. (Sammlung zwangl. Abh. IX, 1.) Das zuerst von Fuchs im Jahre 1882 unter dem Titel Aneurysma arteriovenosum retinale geschilderte Bild der Netzhaut-Angiomatose ist so selten, daß Verf. in Königsberg überhaupt keinen und in Giessen in 22 Jahren unter etwa 100000 Patienten nur 2 Fälle beobachten konnte. Darier beschrieb dann später einen Fall von Degenerescence cystoide bilaterale de la retine à evo-

lution lente et progressive. In diesen Fällen handelte es sich um die Hippel'sche Krankheit, deren klinisches Bild von E. v. Hippel auf Grund der vorliegenden Literatur und weiterer zwei eigener Fälle beschrieben worden ist. Auch Dzialowski und Leplat hatten einschlägiges Material veröffentlicht. Bei Gelegenheit der Diskussion über den Hippel'schen Vortrag in Heidelberg (1903) konnten Sattler, Herzog und Wagenmann auf ähnliche Beobachtungen hinweisen. Aber lange vorher (1899) hatte Goldzieher im Centralbl. f. Augenh. (S. 65) über einen noch nicht bekannten Augenspiegelbefund (Degeneratio fibromatosa interstitialis retinae) berichtet, der sich unzweifelhaft mit dem Hippel'schen Spiegelbild deckt. In neuerer Zeit brachten Gurwitsch eignes und Guzman aus der Klinik von Fuchs weiteres Material. Nachdem Czermak als erster 1905 über den anatomischen Befund berichten konnte, erschien 1911 die ausführliche und wichtige Arbeit E. v. Hippel's über die pathologisch-anatomische Grundlage der Netzhaut-Erkrankung. Seitdem sind noch 3 Fälle von Angiomatose veröffentlicht worden: Frenkel (Toulouse), Frank-Kamenetzki (Irkutsk) und Seidel.[1] Nach allen bisher bekannten 22 Fällen zu urteilen, hat man es mit einem sehr seltenen chronischen, aber ganz typischen Netzhaut-Leiden zu tun, das in erster Linie aus einer Affektion der Gefäße hervorgeht, die in einer starken Erweiterung und Schlängelung einer Arterie und zugehörigen Vene besteht. Die Vene ist gewöhnlich weiter, als die Arterie, der Farbenunterschied beider Gefäße ist verwischt. Sie zeigen einen starken Reflexstreifen und regenwurmähnliche Windungen. Die Erweiterung ist nicht immer gleichmäßig; weitere und engere Strecken können miteinander abwechseln, ja es kann auch stellenweise eine beträchtliche Verdünnung eines Gefäßes vorkommen. Auch rosenkranzförmige Erweiterungen und Einschnürungen oder regelmäßige knotige Anschwellungen können an den Gefäßen oder ihren Ästen bestehen. Hippel hat sowohl an den Arterien wie an Venen eine Wucherung der Intima und auch eine Verdickung der Adventitia, streckenweise einen Schwund der Muskularis gefunden, so daß eine Unterscheidung wie im ophthalmoskopischen auch im mikroskopischen Bilde begreiflicherweise schwierig wird. Charakteristisch ist dann das Auftreten roter oder gelbrötlicher, kugeliger oder eiförmiger Gebilde entweder im Verlauf der Gefäße, oder es münden Arterien und Venen in einen solchen Ballon. Sie rufen wegen ihrer meist peripheren Lage zunächst keine Sehstörungen hervor und gelangen deshalb oft sehr spät erst zur Beobachtung. Die roten Kugeln sind keine Aneurysmen, wie man erst meinte, sondern oberflächliche Angiome aus feinen Kapillarschlingen mit nur wenig Glia-Stützgewebe, mit dessen Wachstum sie dann zunehmen und allmählich gelblicheres Aussehen annehmen. Goldzieher konnte die Zusammensetzung dieser Knoten aus Wundernetzen feiner kapillarer Schlingen klinisch beobachten. Sie erdrücken die nervösen Elemente der Retina. Durch Einbeziehung immer weiterer Gefäßgebiete bilden sich dann die Verdickungen und Ablösung der Netzhaut aus. Schließlich erblinden die Augen unrettbar. Zuletzt kann infolge der Cataracta accreta mit Sekundärglaukom auch noch so intensive Schmerzhaftigkeit einsetzen, daß eine Enukleation in Frage kommen kann. Nicht in allen Fällen und erst in späteren Stadien sieht man hellglänzende weiße Stippchen auftreten, die durch Fettkörnchenzellen bedingt sind, während größere weißgelbliche Flächen als Ödem zu deuten sind, das

[1] Vgl. noch Meller, Arch. f. Ophth. Bd. 35 und Stern, Centralbl. f. Augenh. 1913, S. 298. H.

durch subretinale Blutungen verursacht werden kann. Auch strichförmige kleine wie rundliche Blutungen in der Netzhaut kommen vor, äußerst selten dagegen größere. Gelegentlich treten auch Glaskörper-Blutungen auf. Sekundärer Natur sind die anatomisch gefundenen Knochenschalen in und auf der Chorioidea. Meist handelte es sich um jugendliche Patienten in der 2. bis 3. Lebensdekade; der Prozeß ist ebenso oft einseitig, wie auf beiden Augen beobachtet. Ebenso sind beide Geschlechter gleich oft betroffen. Über den Beginn des Leidens wie über seine Ursache läßt sich bisher noch nichts Sicheres sagen. Der Gedanke an eine kongenitale Anlage liegt nahe, zumal einigemale Geschwister davon betroffen waren. Seidel hat auf den Umstand hingewiesen, daß in 4 Fällen gleichzeitig ein intrakranieller Hirnprozeß (Hirncyste) bestand, und fordert dazu auf, in dieser Richtung weitere Aufklärung zu suchen. Differentialdiagnostisch könnte im Anfang nur eine Chorioiditis, weiterhin wohl auch ein Gliom mit erweiterten Gefäßen und roten rundlichen Netzhautherden in Betracht kommen, schließlich noch die Retinitis hämorrhagica externa. Aber im allgemeinen ist das (in drei Augenspiegel-Zeichnungen veranschaulichte) ophthalmoskopische Bild nicht leicht verkannt worden.

20) Die Fürsorge bei der Augen-Entzündung der Neugeborenen, im Staate Massachusetts, von F. E. Cheney in Boston. (Bostoner med. and Surg. Journ. 1913. Januar.) Verf. wünscht eine gesetzliche Nötigung, bei der Meldung einer Geburt den Eltern eine besondere Anweisung zur Verhütung der Erblindung von Kindern zuzusenden. Ferner sollten alle Erkrankungen an Eiterfluß der Augen gesetzlich der Behandlung oder doch wenigstens der Kontrole von ausgebildeten Augenärzten unterstehen. Informierende Druckschriften müßten in regelmäßigen Intervallen allen beteiligten Ärzten, Pflegern und Hebammen zugehen. Prophylaktisch verdiene die Einträuflung des reizlosen 25%igen Argyrol den Vorzug vor der 1%igen Höllenstein-Lösung.

21) Der Wert der Bindehaut-Deckung bei perforierenden Augapfel-Verletzungen und Hornhaut-Geschwüren. Nach Literatur und Material der Gießener Augenklinik. (Von der Gießener Universität preisgekrönte Schrift, von Dr. med. Berthold Krevet in Langensalza. 1913.) Das Operationsverfahren der Bindehaut-Überpflanzung ist, wie Verf. hervorhebt, schon vor Kuhnt's epochemachender Arbeit zweimal selbständig entdeckt worden. Schon 1861 hat Al. Pagenstecher Hornhaut-Geschwüre durch Bindehautlappen gedeckt, dann hat unabhängig von dessen Veröffentlichung Schöler im Jahre 1876 von neuem über dieses Verfahren berichtet. Er ging dabei von der Ansicht aus, daß das Pterygium in vielen Fällen einen Heilungsvorgang darstelle, den man nachahmen sollte. Seine Erfolge bei 16 Fällen fanden wenig Beachtung, ebensowenig eine weitere Mitteilung über die Heilung von 4 Skleralwunden und einem Staphylom, weil sie in einem wenig gelesenen Jahresbericht erschienen. Erst seit Kuhnt 1883 und 1885 in Heidelberg Präparate von seinen Bindehaut-Übertragungen bei Ulcus perforans und serpens vorlegte und methodisch das Verfahren der Bindehaut-Überpflanzung ausbaute, interessierte sich die große Mehrheit der Augenärzte dafür. 1908 erschien das grundlegende Werk Kuhnt's: Über die Verwertbarkeit der Bindehaut in der praktischen und operativen Augenheilkunde, in dem er über 23 Heilungen bei Ulcus serpens simplex profundum und 224 mal beim Ulcus serpens complicatum durch keratoplastische Ver-

wertung der Bindehaut berichten konnte. Verf. erwähnt die weiteren Versuche, auch bei Wunden des Augapfels mit Iris- und Ciliar-Verletzungen die Heilung zu fördern (da Gama Pinto, Ed. Meyer, Snellen, de Wecker, Weiss, Norman-Hansen, Scheffels, Vüllers, Stadtfeld, Schirmer, Cohn u. a.). 1910 erschienen zwei weitere Arbeiten Kuhn's über die Verwertung der Bindehautplastik und einige Verbesserungen in der Operationstechnik. Aus der Gießener Klinik wurde die erste Mitteilung 1897 gemacht. Seit 1906 wurden nach Kuhnt im ganzen 84 Verletzungen und 9 Ulcera serp. behandelt. Von den ersteren mußten 17 das Auge einbüßen, weil zum Teil schon geraume Zeit bis zur sachgemäßen Behandlung verstrichen war. Eine ganze Reihe schwerster Verletzungen aber, bei denen der Augapfel bereits weich und eines ziemlich großen Teils seines Inhalts, wie Linse und Glaskörper, beraubt war, heilten sogar noch mit Sehvermögen aus. Doppelt gestielte Bindehautlappen wurden 11 mal verwandt; in 21 Fällen wurde die partielle, in 46 die totale Bindehaut-Überspannung gewählt. In 7 Fällen wurde die Augapfel-Bindehaut ohne Lostrennung über den verletzten Teil der Hornhaut vernäht, ein Verfahren, das vollauf den gestellten Anforderungen genügte und zudem die Annehmlichkeit der ständigen Übersicht über die Hornhaut, vordere Kammer und Iris bot. Schrumpfungs-Vorgänge des Bindehautsackes durch Entnahme konjunktivalen Gewebes zur Deckung sind niemals bemerkt worden. Nach den Erfahrungen an der Gießener Klinik können die großen Vorteile der Bindehautdeckung somit nur bestätigt werden. Nie hat sie geschadet, oft aber noch da, wo bereits alle andren zu Gebote stehenden Mittel versagten, geholfen. 22 Fälle werden zur besseren Erläuterung des Gesagten ausführlich mitgeteilt. Peltesohn.

22) Conjunctivitis acuta hyperplastica (plasmacellularis) mit den Erscheinungen von Lymphogranulomatose, von Prof. Elschnig. (Med. Klinik. 1914. Nr. 16.) Einen überaus seltnen, auch für die allgemeine Medizin bedeutungsvollen Fall von Conjunctivitis hyperplastica beschreibt Verf. Bei einem vollkommen gesunden Individuum entwickelte sich anschließend an eine trachomähnliche (plasmazelluläre) Bindehaut-Entzündung unter Schwellung der präaurikulären Drüsen und Halsdrüsen derselben Seite innerhalb 4 Wochen das Krankheitsbild einer Lymphogranulomatose, verbunden mit hochgradiger Abmagerung. Trotz radikaler Entfernung des kranken Herdes und Röntgen-Behandlung gingen die Drüsenschwellungen nur sehr langsam zurück und blieben auch nach dem Abheilen der Augen-Affektion noch fortbestehen. Das Blutbild kehrte erst innerhalb von etwa 5 Monaten nach der Exzision der erkrankten Bindehaut nahezu zur Norm zurück. Das Bild der Lymphogranulomatose war somit in diesem Falle durch eine akute Infektion der Bindehaut erzeugt. Das einzige nicht Typische in dem Krankheitsbilde war der anatomische Befund der Halsdrüsen, der eine Lymphadenose ergab.

23) Zur Chemotherapie der luetischen Keratitis, von Primärarzt Dr. Paul v. Szily in Budapest. (Wiener klin. Woch. 1914. Nr. 7.) Verf. hat bisher 50 Fälle von luetischer Keratitis einer Intensiv-Behandlung mit Alt- bzw. Neosalvarsan unterzogen; die Heilungsdauer betrug 4—10 Wochen; kein einziger Fall blieb unbeeinflußt. Die Wiederherstellung erfolgte zumeist bis zu dem Grade, daß nur mit der Lupe feine Trübungen wahrnehmbar blieben. Der Ansicht, daß Neosalvarsan im Vergleiche zu den älteren Präparaten eine erheblichere Giftigkeit zeigt, kann Verf. nicht beistimmen. Die Keratitis

luetica faßt er als einen aktiven Prozeß, bei dem es sich um proliferierende entzündliche Herde handle, auf und kehrt sich gegen die Auffassung, daß bei der Entstehung der luetischen Keratitis hauptsächlich anaphylaktische Erscheinungen in Betracht kommen.

24) Augensymptome bei Selbstmord-Versuchen durch Strangulation, von Dozent Dr. Camill Hirsch. (Prager med. Woch. 1914. Nr. 27.) Verf. bespricht an der Hand von 3 Fällen eigener Beobachtung die Augensymptome bei Selbstmord-Versuchen durch Strangulation und kommt zu dem Schlusse, daß bei Leuten, welche einen Strangulations-Versuch an sich vollführt haben, sekundär oft erst nach 24—36 Stunden in der früher freien Lidspalten-Zone der Augapfel-Oberfläche Ekchymome zum Vorschein kommen; an beiden Augen gleichzeitig und symmetrisch vom unteren Fornix her sich ausbreiten und die Augapfel-Oberfläche bis zur Horizontalen und darüber hinauf bedecken. Das Blut sitzt offenbar im Tenon'schen Raume. Voraussetzung der ganzen Erscheinung ist eine Blut-Extravasation im basalen Subduralraum, ähnlich wie dies für die Sehnervenscheiden-Hämatome heute feststeht. Das Blut gelangt wahrscheinlich entweder auf dem Wege der letzteren oder durch Vermittlung der geraden Augenmuskeln bzw. ihrer Sehnen in den Tenon'schen Raum.

25) Über gestaltende Ursachen bei der Entwicklung des Auges, von Prof. Dr. Alfred Fischel. (Prager med. Woch. 1914. Nr. 25.) Eine Reihe durch die experimentelle Forschungsrichtung ermittelter Tatsachen, die sich auf die Bildungsgeschichte des Auges beziehen, werden vom Verf. besprochen. Die überaus interessanten Mitteilungen eignen sich nicht für ein kurzes Referat.

26) Neosalvarsan in der Augenheilkunde, von Dozent Dr. Mohr in Budapest. (Wiener klin. Rundschau. 1914. Nr. 16.) Neosalvarsan hat dem Verf. bei Keratitis parenchymatosa gute Dienste geleistet; die besten aber bei Iritis luetica und bei Iridochorioiditis; er bezeichnet das Mittel als weniger gefährlich, als Salvarsan, doch müsse auch bei Neosalvarsan-Behandlung für ein verläßliches Präparat Sorge getragen werden. Er verwendet dasselbe intravenös und nur, wenn dies nicht gelingt, subkutan.

27) Über die Behandlung des Ulcus serpens, von Dozent Dr. Müller in Wien. (Wiener med. Wochenschr. 1914. Nr. 19.) Über die günstige Wirkung des Peru-Öles bei Ulcus serpens, bei andren septischen Geschwüren traumatischer Natur, bei Keratitis dendritica, bei ekzematösen Hornhautgeschwüren und bei Geschwüren infolge Blennorrhoe der Neugeborenen berichtet der Verf. Das Peru-Öl wird mit Hilfe eines gestielten Wattetupfers durch etwa 2 Minuten mit der Hornhaut in Berührung gebracht.

Schenkl.

28) Iritis und Arthigon, von Dr. H. Kreibich, Assistent an der Augenabteilung des Privatdozenten Regierungsrat Dr. Topolenski in Wien. (Wiener klin. Wochenschr. 1913. Nr. 49.) An einer größeren Anzahl von Fällen ausgesprochener gonorrhoischen Iritis hat Verf. das Arthigon (intraglutäal, später intravenös) mit ganz überraschendem Erfolge in Anwendung gezogen. Das Präparat hatte keine direkt unangenehme Nebenwirkung und erwies sich als völlig gefahrlos.

29) Die nasale Eröffnung des Tränensackes, von Privatdozenten Primarius Dr. Otto Mayer in Wien. (Wiener klin. Wochenschr. 1913.

Nr. 50.) Die Operation nach Kest (nasale Eröffnung des Tränensackes) hat Verf. in 5 Fällen vorgenommen. In allen Fällen hat nach der Entfernung des Tampons, die am 2. Tage nach der Operation erfolgt, das Tränenträufeln aufgehört und ist nicht wiedergekehrt, obwohl die Operationswunde in der Nase bei 4 Fällen bereits vollkommen geheilt war. Die Zeit seit der Operation betrug in einem Falle $2^1/_2$ Monate, in einigen Fällen mehrere Wochen, im letzten Falle 10 Tage. Verf. bezeichnet die Operation als nicht ganz leicht; sie ist bei sorgfältiger Anästhesierung nicht sehr schmerzhaft und kann auch ambulatorisch ausgeführt werden.

30) Über Strömungsrichtung und Resorption des Vorderkammer-Inhalts, von Prof. Dr. J. Klein (Bäringer) in Wien. (Wiener klin. Rundschau. 1913. Nr. 44.) Auf Grund von zwei interessanten detailliert beschriebenen Beobachtungen kommt Verf. zu dem Schlusse, daß „das Kammerwasser, gleichgültig, ob es Leber zufolge seine Entstehung der Sekretion aus den Ciliar-Gefäßen ausschließlich oder teilweise verdankt, oder ob es neueren Anschauungen zufolge zum Teil, oder auch ganz aus den Irisgefäßen, ob aus der hinteren Fläche der Iris oder ihrer Vorderfläche, ob es einem Quellengebiete entstammt oder mehreren, in jedem Falle eine Stromrichtung annimmt, durch welche es radiär (von der Pupille als Ausgangspunkt) zur Kammerbucht gelangt, um durch diese Pforte das Binnengebiet des Augapfels zu verlassen“. Gibt es in der Kammer etwas zu resorbieren, so gelangt das zu Resorbierende auf dem angegebenen Wege in die den Kammerwinkel umgebende Gefäße und von da in den allgemeinen Kreislauf.

31) Über die operative Behandlung der Netzhaut-Ablösung, von Prof. Dr. Elschnig in Prag. (Medizin. Klinik. 1913. Nr. 46.) Verf. hat an 73 Augen mit Netzhaut-Ablösung nach erfolgloser friedlicher Behandlung die Skleralpunktion, die Punktion mit gleichzeitiger oder nachfolgender Kauterisation der Sklera, Deutschmann's Durchschneidung, Müller's Skleralresektion, weiter Punktion mit Glaskörper-Injektionen nach seinem eigenen Verfahren und nach Birch-Hirschfeld's Verfahren und endlich einfachen Glaskörper-Ersatz in Anwendung gezogen. Weder mit der einfachen Punktion noch mit der Punktion in Verbindung mit der Kauterisation der Sklera noch mit Deutschmann's Durchschneidung hat Verf. vollkommen befriedigende Resultate erreicht; Müller's Skleral-Resektion, deren Operations-Technik er in etwas modifiziert hat, hält er ausgedehntester Nachprüfung für wert, ebenso sein Verfahren der Punktion mit Glaskörper-Injektion, das sich gegenüber der einfachen Punktion als eine wesentliche Verbesserung erwies.

32) Zur Therapie des Trachoms mit ultraviolettem Licht, von Dr. F. Rössler, Abteilungsassistenten an der Klinik des Hofrats Fuchs in Wien. (Wiener klin. Wochenschr. 1913. Nr. 51.) Verf. hat sich zur Aufgabe gesetzt, zu erproben, wie sich die Finsen-Therapie Lundsgaards dem Trachom-Materiale der Klinik (das ein wesentlich anderes als in Finnland ist,) gegenüber, im Vergleiche zur Blaustein-Behandlung verhält. Zu diesem Zwecke wurde immer ein Auge, und zwar stets das rechte, mit Finsenlicht, das andere mit Blaustein behandelt. Alle Fälle von Pannus und Hornhaut-Komplikation wurden aus der Behandlung ausgeschlossen und ein Gewicht darauf gelegt, daß beide Augen denselben Grad der Erkrankung zeigen. Der Bestrahlung wurde stets eine Expression der Körner vorangeschickt. 21 Patienten im Alter von 15 bis 60 Jahren wurden der Behandlung unterzogen.

Von diesen waren sicher dauernd und besser als mit Blaustein geheilt nur 6 Fälle, diese allerdings aber in ausgezeichneter Weise; es waren dies unkomplizierte leichte Fälle von Trachom; bei 5 Fällen war über ihr weiteres Verhalten nichts zu erfahren; in 7 Fällen war der objektive Befund des rechten Auges nahezu gleich dem des linken. Wie bei der Quarzlicht-Therapie ist eine bessere Heilung durch die Finsen-Therapie nur in jenen Fällen zu erreichen, die sich noch im Anfangsstadium befinden, während tiefer sitzende Trachome auf eine konsequente Blaustein-Therapie besser reagieren. Verf. empfiehlt ein strenges Individualisieren, um gute Resultate zu erreichen. Auszuschließen von der Behandlung wären außer den mit Hornhaut-Veränderungen komplizierten Fällen diejenigen, wo eine Neigung zu Blepharitis oder Drüsenschwellungen eine besondere Reizbarkeit der Augen wahrscheinlich macht, ferner jene, denen nach der ersten Bestrahlung lang andauernde Reizerscheinungen folgen.

33) Zur Kenntnis der primären Netzhaut-Geschwülste, von Prof. Dr. A. Elschnig in Prag. (Wiener med. Wochenschr. 1913. Nr. 43.) Über 2 Fälle von primären Netzhaut-Geschwülsten berichtet Verf. In einem Falle von totaler Netzhautablösung fand derselbe in dem zusammengeballten Netzhauttrichter dicht vor der Papille eine lappige, aus spindelförmigen Zellen bestehende Neubildung. Die in das Bereich der Bindegewebs-Geschwülste gehörige Neubildung mußte als Sarkom bezeichnet werden. Eine bisher noch nicht beschriebene Neubildung fand sich bei einem an Sekundär-Glaukom leidenden 13jährigen Mädchen; die Neubildung bestand aus einem dichtfaserigen vielfach in bandförmigen Zügen angeordnetem Gewebe mit epithelioiden Zellen, Gliakernen ähnlichen Kernen und großen Konvolute von zum Teil obliterierten Gefäßen. Von Palissaden-Epithel des Ciliarkörpers ging eine einschichtige Wucherung des letzteren in Form von zwischen Tumor und Ciliarkörper sich einschiebenden Membranen aus, die stellenweise wieder unmittelbare Übergänge in die Tumorzellen zeigten. Es wurde als wahrscheinlich angenommen, daß der Tumor ein Abkömmling der Zellen des inneren Blattes der sekundären Augenblase in der Ora-Gegend, also aus jenem Zellenmateriale entstand, aus dem bei der fortschreitenden Entwicklung des Auges die gesamte Netzhaut, Glia, Nervengewebe und Ganglienzellen entstehen. In Fällen von Netzhautablösung mit Drucksteigerung, insbesondere jugendlicher Individuen wäre in Zukunft an derartige Geschwulstbildungen zu denken.

34) Augen-Gebrechen der Wehrpflichtigen, von Oberstabsarzt Dr. M. Kos in Przemysl. (Der Militärarzt. 1913. Nr. 21.) Statistische Zusammenstellung der Augen-Gebrechen der Wehrpflichtigen in den Jahren 1907 bis 1912.

Schenkl.

35) Zur Einführung des Heyden'schen „Noviform“ in die Therapie der Augen-Erkrankungen, von Dr. Rudolf Rauch. (Berl. klin. Wochenschr. 1913. Nr. 47.) Verf. macht auf folgende Vorzüge der Noviform-Salbe aufmerksam: 1. Flüssigkeitsentziehende und absonderungsbeschränkende Fähigkeit, vorzügliches Trocknungs-Mittel, als solches desinfizierend; 2. völlige Geruchlosigkeit; 3. wird der Augapfel nicht gereizt; 4. beschleunigt Noviform die Epithel-Bildung; 5. keine auffallende Farbe, für die Privat-Praxis zu empfehlen; 6. nicht teuer.

F. Mendel.

Um Einsendung von Separat-Abzügen wird gebeten (Berlin NW. 26 Schiffbauerdamm).

Verlag von Veit & Comp. in Leipzig. — Druck von Metzger & Wittig in Leipzig.

Centralblatt

für praktische

AUGENHEILKUNDE.

Herausgegeben von

Prof. Dr. J. Hirschberg, Geh. Med.-Rat, in Berlin.

Monatlich ein Heft. Preis des Jahrganges 12 Mark. Zu beziehen durch alle Buchhandlungen des In- und Auslandes und die Postanstalten des Deutschen Reiches.

1914. Achtunddreißigster Jahrgang. Oktober.

Inhalt: **Journal-Übersicht.** I. Klinische Monatsblätter für Augenheilkunde. 1914. Februar bis April. — II. The Ophthalmic Record. 1913. Juli bis Dezember und 1914. Januar bis Februar.
Vermischtes.
Bibliographie.

Journal-Übersicht.

I. Klinische Monatsblätter für Augenheilkunde. 1914. Februar.

1) **Die bakterielle Prophylaxe der operativen Infektion.** I. Teil, von Ernst Kraupa.

Untersuchung des Bindehautsacks nach Ulbrichs Verfahren von 635 Augen mit Greisen-Star ergab:

215 mal: keine Keime (33 %),
183 „ Staphylokokken (30 %, mit andern Keimen 40 %),
145 „ Streptokokken (23 %),
60 „ Xerose allein (9 %, mit andern Keimen 70 %),
32 „ andere Keime (Subtilis, Pilzfäden, gram-negative Stäbchen, 12 mal Diplobazillen).

Von der Operation ausgeschlossen wurden die Fälle mit positivem Streptokokkenbefund und die, in denen sich kleine Staphylokokken nachweisen ließen, so daß 448 = 70 % operiert werden konnten. Die übrigen 30 % „nicht freier Fälle“ wurden folgender Behandlung unterzogen: halbstündliche Ausspülung des Bindehautsacks mit Hydrarg. oxycyanat. 1:5000, tägliche Durchspritzung der Tränenwege, Touchieren mit 1 %iger Arg. nitr.-Lösung, halbstündliche Spülungen mit $1/2$ %iger wässeriger Äthylhydrokuprein-Lösung.

Wenn der Bindehautsack nicht keimfrei zu machen war und doch operiert werden mußte, so wurde 1 Stunde vor der Operation auf die ektropiomierten Lider 1 %iges Arg. nitr. aufgeträufelt und unmittelbar vor der Operation gründlich mit Hg-oxycyanat. gespült. Besonderes Gewicht wurde auf die Bildung eines großen Bindehautlappens gelegt. Die Iridektomie bei der Ausziehung ist bei verunreinigtem Bindehautsack nicht kontraindiziert. Bei der in Elschnigs Klinik üblichen Nachbehandlung (3—4 Tage Verband, täglich zweimalige Einträufelung von Oxyzyanat) blieb der keimfrei gewordene, ursprünglich verunreinigte Bindehautsack keimfrei. Also vermehrt sich die Keimzahl, wenigstens der Streptokokken, nicht unter dem Verband. Der Bindehautsack beider Augen derselben Person kann verschiedenen Keimgehalt aufweisen.

---

2) **Keratomykosis aspergillina mit Bildung von Konidienträgern,** von Grüter.

Keratomykosis, hervorgerufen durch den Aspergillus fumigatus, der in Reinkultur gefunden wurde. Bei der ersten Untersuchung des krümeligen Oberflächenbelags konnten zahlreiche Fruchtträger nachgewiesen werden.

---

3) **Die Spontan-Luxation der durchsichtigen, ektopischen Linse in die Vorderkammer, besonders im Kindesalter, und ihre operative Beseitigung,** von Axenfeld.

Beobachtung von 3 Kindern verschiedener Familien und zwar bei 2 Kindern kurz nacheinander auf beiden, bei einem Kinde nur auf einem Auge, Ursache der Lageverschiebung in die vordere Kammer sieht Verf. in der größern Konsistenz des kindlichen Glaskörpers. Die nach vorn luxierte Linse ist im Gegensatz zu der in den Glaskörper verlagerten oft noch mit der Zonula in Verbindung. Die vom Verf. mit der binokularen Lupe betrachteten Linsen zeigten, daß die verlängerten Zonula-Fasern am Pupillarrand und auf der benachbarten Irisvorderfläche multiple Einkerbungen hervorriefen. Eserin rief daher keine vollständige Miosis hervor. Die Extraktion erfordert tiefes Eingehen mit Schlinge oder Löffel, wobei oft Glaskörperverlust nicht zu vermeiden ist. Die Operation bei den 3 Kindern war wegen des komplizierenden Glaukoms besonders schwierig. In solchen Fällen rät Verf. erst die Iridektomie zu machen und nach Ablauf der Drucksteigerung zu extrahieren. Um Glaskörperverlust zu vermeiden, durchschnitt Verf. im zweiten Falle die Linse äquatorial, worauf sich ihr Inhalt entleerte; die zusammengefallene Kapsel konnte dann ohne Schwierigkeit herausgezogen werden. Auch beim Erwachsenen soll im Falle bestehenden Glaukoms die Iridektomie vorausgeschickt und bei der Extraktion die Linse gespalten werden; eventuell erleichtere man der Linse den Durchtritt durch die künstlich erweiterte Pupille und halte sie hinter der Iris durch Miotica fest.

---

4) **Über Hypophysis-Operationen,** von A. von Szily.

Bericht über zwei erfolgreich nach der paranasalen (orbitalen) Methode von Chiari-Kohler operierte Fälle, von denen der eine ein endotheliomartiger Tumor war, während der andere eine aus dem undifferenzierten Keimepithel des drüsigen Lappens ausgehende endotheliomartige Geschwulst darstellte. Verf. rät zu operieren, sobald die Sehschärfe fortdauernd sinkt und das Gesichtsfeld bis an oder über die Mittellinie hinaus verfällt; man warte nicht, bis das zentrale Sehen vernichtet ist. Der Hauptwert des operativen

Vorgehens ist vor allem die Verhütung der Erblindung, also hat in erster Linie der Augenarzt die Indikation zur Operation der Hypophysis-Geschwülste zu stellen. Am besten tut man, die Operation von darauf eingeübten Operateuren, besonders von Rhinologen, ausführen zu lassen.

---

5) **Über die Erkrankungen der tränen-abführenden Wege bei hereditärer Lues,** von Igersheimer.

Tränenträufeln und Tränensackeiterungen kommen bei Sattelnase auf hereditär-luetischer Grundlage vor; aber auch ohne äußerlich sichtbare Veränderungen der Nase kommen Erkrankungen der tränenabführenden Wege, die bei erworbener Lues sehr selten sind, zur Beobachtung bei Lues congenita. Es handelt sich um Fälle von Dakryostenose mit Epiphora, blander Tränensack-Blennorrhöe, Tränensack-Fistel, Dakryocystitis und Tränensack-Phlegmone. Bei Kindern haben 50% dieser Affektionen ihre Ursache in hereditärer Syphilis.

---

6) **Untersuchungen über familiäre Syphilis bei parenchymatöser Keratitis,** von Boas und Rönne.

Serologische Untersuchung von 33 Familien, bei denen sich unter den Kindern Keratitis diffusa e lue congenita zeigte, ergab offenbare Lues bei 19 Eltern und 39 Kindern, positiven Wassermann bei 11 Eltern und 8 Kindern als einziges Symptom, ungenügende Auskünfte bei 21 Eltern und ebenso vielen Kindern, anscheinend gesund waren 15 Eltern und 27 Kinder; dazu kommen 37 Tot- bzw. Fehlgeburten. Es haben also oft Patienten mit parenchymatöser Hornhautentzündung anscheinend gesunde Geschwister, die positiven Wassermann ergeben, also präventiv behandelt werden müssen. Im allgemeinen vererbt sich die Lues unregelmäßiger, als man gewöhnlich annimmt; die Geburt anscheinend gesunder Kinder bietet keine Sicherheit dafür, daß nicht die folgenden Kinder infiziert sind.

---

7) **Megalokornea oder Hydrophthalmus,** von Kayser.

Nebst einem Stammbaum mit 17 Patienten über 6 Generationen. Vererbung nac hdem Horner-Bollinger'schen Vererbungs-Typus. Es gibt eine reine Megalokornea; sie ist vererbbar und kann ebenso wie die Farbenblindheit und die familiäre Sehnerven-Atrophie nach dem Horner-Bollinger'schen Typus vererbt werden. Die wahrscheinlichste Ursache dieses Keimfehlers ist die Konsanguinität in der Ehe.

---

8) **Die Bedeutung der Fick'schen Kontakt-Gläser für die Beurteilung des zweiäugigen Sehens durch Brillengläser,** von Erggelet.

Zur Beurteilung der Wirkung eines Brillenglases an sich selbst bietet das Fick'sche Kontakt-Glas ein gutes Mittel. Machen wir uns ametropisch, indem wir auf unsere Hornhaut ein Kontakt-Glas auflegen, so wird durch Vorsetzen des korrigierenden Brillenglases der Seh-Akt beim monukularen Sehen unerwünscht verändert: Richtungs-Änderung zur Achse geneigter Hauptstrahlen; bei binokularem Sehen ist diese Störung ohne Bedeutung, solange beide Augen den gleichen Grad von Ametropie haben. Besteht aber stärkere Anisometropie, so muß das stärker korrigierte Auge eine Einstellungsbewegung machen, die für den Höhenfehler nur in geringem Maße möglich ist, für die Blickrichtung in der horizontalen, falls Divergenzbewegungen nötig sind, eventuell unausführbar ist. In dieser beschränkten Aktionsmöglichkeit des Muskel-Apparates liegt die Grenze für die Möglichkeit, Aniso-

metropie zu korrigeren; außerdem zeigen sich bei Korrektion stärkerer Anisometropie störende Scheinbewegungen der Bilder gegeneinander. Versuche mit Kontaktgläsern lehren, daß die Größen-Unterschiede der Netzhautbilder die Vollkorrektion der Anisometropie weniger hindern, als die Richtungs-Unterschiede der Hauptstrahlen.

---

9) **Warum können Anisometropen höheren Grades in der Regel die vollkorrigierenden Gläser nicht ertragen?** von Ishihara.

Verf. machte sich mittels Fick'scher Kontaktgläser myopisch, bzw. anisometropisch, und stellte bei vollkorrigierter Anisometropie keine Größen-Unterschiede der Netzhautbilder beider Augen fest. Durch die zentralen Teile der zentrisch benutzten Brillen war ein beschwerdeloses binokulares Sehen möglich. Bei schiefem Blick durch die Randteile der Korrektionsgläser treten Doppelbilder auf, bzw. muskuläre Asthenopie. Es kann eine Gewöhnung der Augenmuskeln auftreten, daß die Augen entsprechend der Richtungs-Änderung der Hauptstrahlen nach allen Seiten sich weniger, bzw. mehr, bewegen als andre.

---

10) **Ein eigenartiger Fall von Enophthalmus traumaticus,** von Weigelin.

Verlagerung eines Auges durch Kuhhorn-Stoß in die Orbita weit nach hinten und unten, ohne Verletzung der Hornhaut, Lederhaut und der Orbital-Wände. Der Befund war nach 1 Jahre noch unverändert. Verf. nimmt eine Zertrümmerung, bzw. Atrophie, des Orbital-Fetts als Ursache der Verlagerung an.

---

11) **Zur Frage der Trepanation beim Glaukom,** von Schnaudigel.

Hochgradig entartete Augäpfel, die einen Ersatz des physiologischen Abflusses des Kammerwassers nicht mehr zulassen können, unterziehe man nicht der Trepanation, die im übrigen, unter Umständen doppelt oder dreifach in einer Sitzung ausgeführt, sehr segensreich wirkt.

---

12) **Eine neue Konstruktion einer Lochbrille,** von Wölfflin.

---

13) **Muskelzügelnaht zur Fixation des Augapfels,** von Elschnig.

14) **Zur Tränendrüsen-Entfernung nach Axenfeld,** von Perlmann.

Angabe eines Sperrers zum Auseinander- und Rückwärtsziehen der Lider; statt der Axenfeld'schen Klemme benutzt Verf. Sattler's Schielmuskelpinzette.

---

15) **Eine elektrische Ophthalmoskopier- und Beleuchtungslampe,** von Mellinghoff.

---

16) **Ein elektrischer Augenwärme-Apparat in einer Aluminiumkapsel,** von Emanuel.

---

17) **Zur Frage der Fixationspinzette, nebst Bemerkungen über Ambidexterität**[1], von v. Liebermann jun.

Ambidextrie ist nicht angeboren, sondern Sache der Übung. Man operiere stets von vorn und bediene sich der Weber'schen Fixations-Pinzette mit Schieber-, statt mit Federschloß.

[1] Unmögliches Wort. Ambidextria, mittelalt. lat. H.

März bis April.

1) Über Nystagmus, von Igersheimer.
Wird fortgesetzt.

---

2) Der orbitogene Hirn-Abszeß und seine Operation, von Elschnig.

In dem ersten der mitgeteilten Fälle war die dem Hirn-Abszeß zugrunde liegende Orbital-Eiterung von einer Tränensack-Tuberkulose ausgegangen, die nach Krönlein operiert worden war. Die Sektion ergab, daß ein rechtsseitiger Stirnlappen-Abszeß vorlag, der durch Vermittelung einer Ostitis den Gehirnprozeß ausgelöst hatte.

Bei einem 12 Jahre alten Jungen wurde eine Lid-Phlegmone eingeschnitten; nach einer Woche wurden meningitische Zeichen festgestellt und, da auch doppelseitige Stauungspapille vorlag, ein Abszeß im Stirn-Hirn angenommen. Erfolgreiche Eröffnung von der Orbita, bzw. Heilung.

Der dritte der mitgeteilten Fälle betraf einen 45 Jahre alten Kranken, bei dem im Anschluß an eine Stirnhöhlen-Eiterung eine Orbital-Phlegmone zur Entwicklung kam, die trotz breiter Inzision und späterer Hajek'scher Radikal-Operation zu einem Stirn-Hirn-Abszeß führte. Obwohl er von der Orbita her eröffnet wurde, starb Patient. Die Sektion bestätigte die klinische Diagnose.

Das Periost der Orbita schützt vor sekundärem Hirn-Vorfall und vor einer Infektion der noch gesunden oder schon ausgeheilten Orbita durch Stirnhirn-Abszeß. Der orbitogene Hirn-Abszeß scheint stets im Stirn-Hirn zu liegen. Er macht anfangs nur geringes Fieber, aber schwere zerebrale Erscheinungen. Das geringe Fieber und das Fehlen der die Meningitis begleitenden Allgemein-Erscheinungen kommt differential-diagnostisch gegenüber der Hirnhaut-Entzündung in Frage. Bedeutungsvoll sind außer dem Augenspiegelbefund die geringfügigsten, für das Stirn-Hirn typischen Herd-Symptome.

---

3) Einige Fälle von hysterischem Gesichtsfelddefekt, von Rönne.

Auf Grund von 4 Fällen, die eingehend untersucht wurden, kommt Verf. zu dem Schluß, daß es spezifisch hysterische Gesichtsfeldstörungen nicht gibt.

---

4) Die bakterielle Prophylaxe der operativen Infektion. II. Teil. Die post-operativen Iritiden, von Kraupa.

Das Hypopyon ist nicht der Indikator einer Infektion; nur, wenn auch im Augen-Innern Keime gefunden werden, und wenn im Bindehautsack zur Zeit des Ausbruchs der Iritis pathogene Mikroorganismen nachgewiesen werden können, sind die post-operativen Entzündungen sicher mykotischen Ursprungs. Verf. fand:

Bakterielle Iritis	1,0 $^0/_0$.
Bakterienfreie Iritis	2,5 $^0/_0$.
Mißerfolge und Verluste . .	0,5 $^0/_0$.

---

5) Über echtes Karzinom in der Retina, von Arisawa.

Unoperierbare Bauch-Geschwulst bei einem 30 Jahre alten Kranken. Vier Monate nach dem Probe-Bauchschnitt Sehstörung auf dem rechten Auge. Es findet sich eine stark in den Glaskörper hervorragende Geschwulst. Enukleation verweigert. Erst als nach weiteren 4 Monaten Exophthalmus, Entzündung und Schmerzhaftigkeit, sowie Medien-Trübung eintritt, wird die Entfernung des Augapfel zugegeben. Tod 12 Tage später. Es handelte sich um einen

teils alveolär, teils tubulös gebauten Epithelzellen-Krebs, der in der Netzhaut lag, von der nur spärliche Reste der äußeren Körnerschicht nicht in die Geschwulst aufgegangen waren, während die Uvea vollkommen unbeteiligt war. Verf. läßt die Frage unbeantwortet, ob die Netzhaut-Geschwulst eine Metastase der abdominalen, oder ob das umgekehrte Verhalten der Fall war. Bei der Annahme, daß eine primäre Neubildung in der Netzhaut vorlag, spricht die Entwicklung innerhalb der Pars optica retinae für eine Entstehung infolge kongenitaler Zellverlagerung.

---

6) **Beitrag zur Kenntnis der primären epithelialen Wucherungen des Limbus corneae,** von Höhne.

Hellrötliche, feinhöckerige Geschwulst am Limbus-Rande, leicht von der Unterlage abhebbar, von Epithel überzogen und 2—3 mm hervorragend. Die Neubildung war nach Angabe des 56 Jahre alten Kranken allmählich nach dem Einstoßen eines Astes entstanden; sie wurde für ein Karzinom gehalten und restlos entfernt. Da typische Zell-Nester fehlten und ein sonst ziemlich regelmäßiger Bau vorhanden war, wurde eine atypische Epithelwucherung und nicht ein Karzinom angenommen. Patient ist noch nach 2 Jahren ohne Rezidiv.

---

7) **Über symmetrische Gummi-Bildung der Orbita,** von Werner.

Die Geschwulstbildung zeigte sich zuerst links, wurde für ein vom Periost des Orbitalrandes ausgehendes Fibrosarkom gehalten, exstirpiert; es zeigte sich, daß es sich um eine entzündliche Granulations-Geschwulst handelte. Da die Wassermann-Reaktion positiv ausfiel, wurde, als auch auf der andern Seite eine geschwulstartige Schwellung auftrat, Salvarsan gegeben, worauf die Neubildung restlos verschwand. Der Fall lehrt, daß bei jeder Orbital-Geschwulst an die Möglichkeit einer chronisch-entzündlichen Entstehung zu denken ist, und daß man erst dann operieren soll, wenn alle diagnostischen und therapeutischen Hilfsmittel erschöpft sind.

---

8) **Pathologisch-anatomischer Befund bei Keratitis parenchymatosa syphilitica congenita, mit besonderer Berücksichtigung der Neubildung von Bindegewebe an der Hinterfläche der Hornhaut,** von Watanabe.

Während das zuerst erkrankte linke Auge nach mehrmonatlicher Behandlung ausheilte, mußte das rechte Auge, zumal es erblindet war, wegen anhaltender Entzündung enukleïert werden. Die vordere Schicht der Hornhaut war am wenigsten erkrankt: ödematöse Infiltration der Saftlücken. In der mittleren, schon stärker beteiligten Schicht fanden sich Anhäufungen einkerniger Rundzellen und neugebildete Gefäße. Die am meisten beteiligte Schicht zeigte reiche Zell-Infiltration und Entartung, bzw. Nekrose, aber keine Gefäße. Auf der Hinterfläche der Deszemet'schen Haut befindet sich eine in Struktur und Faser-Richtung dem Hornhautbindegewebe sehr ähnliche, der Endothelzellen entbehrende neugebildete Bindegewebslage, die aus dem Kammerwinkel hervorgegangen zu sein scheint. Die Iris war mäßig, der Ziliarkörper sehr wenig infiltriert, der vordere Abschnitt der Aderhaut in geringem Maße erkrankt.

---

9) **Über die sog. Atrophia gyrata chorioideae et retinae,** von Komoto.

Mitteilung eines Falles, der alle für dieses von Fuchs zuerst aufgestellte

Krankheitsbild charakteristischen Kennzeichen darbietet. Die Ursache des Leidens sieht Verf. in einer wahrscheinlich angeborenen Anlage. Zuerst erkrankt die Neuroepithel-Schicht der Netzhaut, zugleich entsteht eine diffus sich ausbreitende Aderhaut-Atrophie. Der Pigmentschwund, der die Aderhaut sichtbar werden läßt, ist etwas Nebensächliches.

---

10) Über die vitale Färbbarkeit der Endothelien der Deszemet'schen Membran. Einige Bemerkungen zu der Arbeit von Hamburger: Ist die Hornhaut an der Resorption des Kammerwassers unbeteiligt? von Rados.

Hamburger gelang es durch intravenöse Zuführung von indigschwefelsaurem Na eine elektive, vitale, isolierte Färbung der Endothelien der Membr. Descem. zu erzielen; er zog aus diesem Befunde wichtige Schlüsse über die Ernährung des Auges und die Rolle der Membr. Descem. bei der Resorption des Kammerwassers. Verf. fand bei seinen vitalen Färbungsversuchen mit Lithionkarmin, Trypan-, Pyrrhol-, Isaminblau die Endothelien der Membr. Descem. stets ungefärbt. Auch die Versuche Schreiber's und Schnaudigel's fielen negativ aus.

---

11) Doppelseitiges Glioma retinae und intraokulare Strahlentherapie, von Axenfeld.

Ein Auge wurde enukleïert, das andre 4 mal mit Röntgenstrahlen und 12stündiger Mesothoriumbestrahlung zu teilweiser Rückbildung gebracht. Nach 2 Monaten war eine Schädigung des Auges nicht nachzuweisen.

---

12) Die Abderhalden'sche Reaktion bei Erkrankungen der Uvea, von George Berneaud.

Wurde Uvea-Gewebe vom Kalb oder Schwein mit Serum uvea-kranker Menschen dem Dialysier-Verfahren unterworfen, so fand Verf. bei perforierenden Verletzungen, Hypopyon, Keratitis, Kerat. parench. und sympathischer Ophthalmie ziemlich viele Sera, die mit Uvea-Gewebe positive Abwehrfermentreaktion geben. Mit der Abderhalden'schen Reaktion lassen sich perforierende Verletzungen serologisch nicht von anderen Reiz-Zuständen der Uvea trennen.

---

13) Ein Fall von Hornhaut-Transplantation mit ungewöhnlichem Verlauf, vielleicht infolge von Anaphylaxie-Reaktion, von Frieberg.

Überpflanzung eines Hornhaut-Bindehautlappens von einem wegen Sarkom enukleïerten auf ein durch Symblepharon schwer geschädigtes Auge. Nach anfänglich glatter Anheilung trübte sich der Lappen mit leichter Reizung; die Trübung verschwand zunächst, wurde dann aber ständig, und nach 14 Tagen trat eine schwere Entzündung mit Chemosis und Blutungen, aber ohne eitrige Einschmelzung ein. Eine bakterielle Infektion schließt Verf. aus, glaubt aber, eine durch Transplantation artgleichen Gewebes ausgelöste Keratitis anaphylactica annehmen zu sollen.

---

14) Untersuchungen über Tetanie und Alterstar, von Fischer und Triebenstein.

Ebenso wie für die Entstehung des Schichtstars ist für die des senilen und präsenilen Stars die Tetanie, bzw. Insuffizienz der Epithelkörperchen verantwortlich zu machen. Von 68 Patienten boten 60 = 82,2 % sichere Zeichen

von latenter Tetanie, Frauen ebensooft wie Männer. Von 12 Leuten des entsprechenden Alters mit klarer Linse entbehrten 10 der Tetanie-Symptome. Zwischen Tetanie und Alterstar muß also ein enger pathogenetischer Zusammenhang bestehen.

---

15) **Frühkatarakt bei atrophischer Myotonie,** von Löhlein.
Kasuistik.

---

16) **Über alternierende Papillitis bei Albuminurie,** von Raubitschek.
Einseitige akute Stauungspapille bei einer 52 Jahre alten, an Granularatrophie der Nieren leidenden Frau. Auffallend schnelle Rückbildung mit Ausgang in Atrophie. Gleichzeitig trat jetzt hochgradige, sehr schnell zunehmende Stauungspapille des andern Auges auf, die ebenso auffallend schnell zurückging, wie auf dem andern Auge. In der Netzhaut beider Augen bestanden nur unbedeutende Veränderungen. Ein ähnliches Bild wurde bei einem 65jährigen Herrn mit mäßiger arteriosklerotischer Granularatrophie der Nieren beobachtet, bei dem die Atherosklerose die Papillitis verursacht haben dürfte. In beiden Fällen dürften lokale Gefäßveränderungen infolge des Grundleidens die Papillitis ausgelöst haben.

---

17) **Bemerkungen zur klinischen Diagnose der peripheren vorderen Synechie,** von Hesse.
Mitteilung eines Verfahrens, durch seitliche Beleuchtung den vorderen Augapfelabschnitt so zu erleuchten, daß periphere vordere Verwachsungen festgestellt werden können.

---

18) **Über Vorlagerung der Bindehaut bei Star-Extraktion,** von Constantinescu.
Beschreibung eines Verfahrens, nach welchem zur Verhütung von Infektionen die unterminierte Bindehaut nach Ausziehung der Linse über die Wunde vorzuschieben ist. Wenn, was bei 85 so operierten Fällen nur 2 mal geschah, die Bindehaut sich wieder zurückzieht, weil das elastische Fasern enthaltende episklerale Gewebe mit lospräpariert worden war; so schneide man sie in der Gegend der Übergangsfalte parallel zu dieser mit einigen Scherenschlägen ein.

---

19) **Einfluß der Trockenheit der Luft auf die Entstehung des Frühjahrskatarrhs,** von Bartels.
In Lima, wo die Luft sehr feucht ist, begegnet man dem Frühjahrskatarrh außerordentlich selten, in dem sehr trockenen Arequipa im südlichen Vorhochland Peru's aber sehr häufig. Diese klimatischen Unterschiede dürften die Ursache dieses auffallenden regionären Unterschiedes sein.

---

20) **Ein Fall von Retinochorioiditis juxtapapillaris** (Edmund Jensen), von Ham.
Kasuistik.

---

21) **Zur Behandlung der Netzhautablösung,** von Emanuel.
Durch drei von ihm beobachtete Fälle angeregt, empfiehlt Verf. durch Lagerung und Lageveränderung eine Verlagerung der subretinalen Flüssigkeit und damit eine bessere Resorption herbeizuführen. In ganz frischen Fällen ist protrahierte Ruhe, womöglich im Bett, angezeigt, um die Senkung

der Ablösung recht schonend zu gestalten. Verf. glaubt, daß in einem an Netzhaut-Ablösung erkrankten Auge entzündliche Prozesse sich abspielen und sucht, zumal vor jedem operativen Eingriff, auf diese einzuwirken, damit sie nach einer etwaigen Heilung nicht dauernd zu neuer Ablösung führen; er empfiehlt Tuberkelbazillen-Emulsion einzuspritzen. Kommt er mit Ruhe, Tuberkelbazillen-Injektion und Lageveränderung nicht zum Ziele, so ist er für Aspiration der subretinalen Flüssigkeit nach Birch-Hirschfeld, ev. mit Druckverband.

---

22) **Ungewöhnlich ausgedehnte, markhaltige Nervenfasern bei hochgradiger Myopie und Amblyopie,** von Berg. Kurt Steindorff.

II. The Ophthalmic Record. 1913. Juli.

1) **Ein Fall von Frühlingskatarrh: Pathologischer Bericht,** von Hanford Mc. Kee in Montreal.

Mikroskopische Untersuchung der am Rande der Hornhaut vorgefundenen knötchenartigen Verdickungen der Bindehaut. Kein bakteriologischer Befund.

---

2) **Zwei Fälle von Schneeblindheit,** von Geo H. Mathewson in Montreal.

Die beiden Fälle, Entzündung der Bindehaut und Verschwärung der Hornhaut, waren bemerkenswert, weil sie in verhältnismäßig niederen Breiten und im April sich ereigneten.

---

3) **Zwei neue Halter für gekreuzte Zylinder,** von J. N. Rhoads in Philadelphia.

Um möglichst sorgfältige Resultate beim Anpassen von Zylindergläsern zu erzielen, hat der Verf. verschiedene Halter für gekreuzte Zylinder konstruiert, von denen er Abbildungen gibt und durch deren Verwendung er erreichen will, daß durch Erzielung von gleichen Resultaten bei verschiedenen Prüfungsmethoden, Stärke und Achse des Zylinders, möglichst sorgfältig festgelegt werden.

---

4) **Bericht über einen Fall von Sehnerven-Atrophie, verursacht durch Uterus-Hämorrhagie,** von Phinizy Calhoun in Atlanta.

Zu den von Singer und Zentmayer aus der gesamten Literatur zusammengestellten 220 Fällen dieser Art fügt Verf. einen neuen Fall einer 38jährigen Frau, bei der nach größerem Blutverlust 3 Wochen lang vollkommene Erblindung mit langsamer Wiederherstellung eines Teiles des Sehvermögens erfolgte.

Wahrscheinlich handelte es sich aber um intestinale Prozesse, die auch zu allgemeiner Drüsen-Vergrößerung geführt hatten.

---

5) **Heterochromie der Iris,** von Carl Williams in Philadelphia.

Man hat zu unterscheiden die angeborenen und die durch Entzündung erworbenen Fälle. Bei den angeborenen Fällen pflegt einer der Eltern dunkle, der andre helle Augen zu besitzen. Bei den erworbenen Zuständen handelt es sich um chronische Formen von Cyklitis und Chorioiditis.

Einen derartigen Fall beschreibt der Verf.

August.

1) **Ungewöhnliche Formen von Cataracta punctata,** von T. B. Holloway in Philadelphia.

Beschreibung von 4 Fällen verschiedener Formen von Cataracta punctata, die mit der von Hirschberg beschriebenen Form der Cataracta coerulea congenita im wesentlichen übereinstimmen.

---

2) **Entzündung des orbitalen Zellgewebes durch Staphylokokken,** von S. B. Muncaster in Washington.

Ein Fall von ausgedehnter Staphylokokken-Eiterung des Schädels und der rechten Gesichtshälfte bei einem 15jährigen Knaben, die auf die Lider, auf das orbitale Zellgewebe, auf die Hornhaut des rechten Auges übergriff und neben zahlreichen Inzisionen mit Staphylokokken-Serum behandelt wurde.

---

3) **Ein reflektierendes Lesezeichen, um den Leser zu belehren, wie Augenschmerz zu verhüten ist,** von John Neely Rhoads in Philadelphia.

Der Verf. schlägt vor, um den durch falsche Buchhaltung und die Reflexe des Papiers erzeugten Augenschmerz zu verhüten, jedem Buche Lesezeichen von Aluminium oder Zinn beizugeben, denen Anweisungen für die richtige Buchhaltung aufgedruckt sein sollen. Er warnt auch vor dem Druck auf glänzendem Papier.

---

4) **Ein Riesen-Orbitalosteom,** von E. M. Blake in Yale University.

Mit Abbildungen und Wiedergabe des Röntgenogramms.

---

5) **Ein Frühsymptom der Facialisparese,** von Alexander Rochester in Chicago.

Der Verf. läßt den Patienten beide Augen sanft schließen, nimmt dann die Hand des Patienten, hält sie vor dessen Gesicht und fordert ihn auf, bei geschlossenen Lidern nach der Hand zu blicken.

Besteht auch nur der geringste Grad einer Schädigung der Facialis, so öffnen sich die Lider der gelähmten Seite ein wenig, trotz der Anstrengung des Patienten, sie geschlossen zu halten. Die Probe ist besonders wertvoll nach Operation. des Process. mastoideus.

---

6) **Sarkom der Orbita nach Mules-Operation,** von Douglas Wood in Minneapolis.

Als nach der Exenteration des Bulbus von neuem Schmerzen und Schwellung auftrat, wurde der Bulbus entfernt, und es fand sich hinter ihm ein kleinzelliges Sarkom, das zur Ausräumung der Orbita führte. Es wuchs aber rasch wieder und auch die wiederholte Ausräumung konnte nicht verhindern, daß das Kind an Metastasen zugrunde ging.

---

7) **Fixations-Pinzette,** von Frank Alport in Chicago.

Abbildung. Die Enden der Pinzette sind rund und auf der Innenseite quer gerieft.

September.

1) **Die Behandlung von Fremdkörpern im Auge und der Orbita,** von Edward Stieren in Pittsbourgh.

Das Material, auf das sich der Verf. stützt, umfaßt 180 Fälle von Fremdkörpern im Augapfel und 26 Fälle in der Orbita, 16 von diesen mit doppelter Durchbohrung. Der Verf. legt Wert auf die Lokalisation mit Hilfe des Röntgen-Bildes. Bei Fremdkörpern der Vorderkammer und in der Iris zieht er Lanzenschnitt und Iridektomie dem Versuche der Entfernung durch die Eintrittswunde vor. Bei Fremdkörpern im Glaskörper geht er von der Sklera aus ein und benutzt hierbei nicht selten die Eintrittswunde. Metallische Fremdkörper in der Orbita werden gut vertragen, ausgenommen Kupfer und Messing. Holz neigt zur Fistelbildung und Glas wandert. Verf. läßt diese Fremdkörper in Ruhe, so lange sie keine Beschwerden hervorrufen.

---

2) **Loch in der Makula,** von A. A. Bradburne in Manchester.

10jähriges Mädchen mit Auswärtsschielen des rechten Auges und Nystagmus. In der Makula-Gegend ein dreieckiger weißer Bezirk mit der Basis nach der Sehnervenscheibe und der Spitze in der Makula. Auch im linken Auge war die entsprechende Partie der Netzhaut auffallend dünn. Auch hier Nystagmus.

---

3) **Bericht über einen Fall von spontaner Dislokation beider Linsen in den Glaskörper,** von J. C. Mc Allister in Ridgway.

60jährige Patientin, bei der vor 20 Jahren auf dem linken Auge und jetzt ohne Anlaß auf dem rechten Auge Linsenluxation eintrat.

---

4) **Vollkommene beiderseitige Aniridie; Ektopie der Linse; pathologisches Staphylom der Sehnervenscheibe,** von P. B. Holloway in Philadelphia.

10jähriger Knabe mit Nystagmus; keine nachweisbare Druck-Erhöhung, auch keine Defekte des Körpers.

---

5) **Ein Fall von pulsierendem Exophthalmus,** von Geo. H. Mathewson in Montreal.

Schädelbasis-Fraktur mit Zerreißung des Sehnerven, ferner Ruptur der Carotis communis. Letztere wurde genäht mit gutem Erfolge. Das Sehvermögen war natürlich nicht wieder herzustellen.

---

6) **Absceß des Tränensackes bei einem 1 Monat alten Kinde,** von F. Holdsworth in Traverse City.

---

7) **Ein Fall von Pemphigus der Konjunktiva,** von James Bardley in Baltimore.

Pemphigus des gesamten Körpers. Zinc. sulfat.-Bäder und Einreiben mit Borsalbe besserten die Augen-Affektion. Vaccination führte zu allgemeiner Besserung.

---

8) **Natrium cacodylicum in einem Falle von Kerato-Iris infolge von Kalkverätzung,** von Frank Allport und Alexander Rochester in Chicago.

Intramuskuläre Einspritzungen von Natrium cacodylicum, die bei einem hartnäckigen Fall zu gutem Erfolge führten.

Oktober.

1) **Eine bisher unbeschriebene Anomalie der Makula,** von Harry S. Gradle in Chicago.

Drei Fälle, bei denen das Augenspiegelbild Abweichungen vom normalen Bilde der Makula zeigte, ohne daß im übrigen pathologische Erscheinungen bestanden. In dem einen Falle handelte es sich um ein sogenanntes Loch der Makula.

---

2) **Die Einpflanzung von Fett in die Tenon'sche Kapsel,** von Charles Spratt in Minneapolis.

Statt der Einpflanzung von Glaskugeln oder Paraffin in die Orbita nach Enukleation, verwendet der Verf. Fettstückchen aus der Glutealgegend, beschreibt und illustriert die Methode der Einpflanzung und berichtet über günstige Erfolge.

---

3) **Die Überwachung der Schulkinder in Moorfields,** von Samuel Harton Brown in Philadelphia.

Abgetrennt vom Londoner Augenhospital in Moorfields, ist eine besondere Abteilung für Refraktions-Untersuchung der Schulkinder. Der Verf. beschreibt die Organisation dieser Abteilung.

---

4) **Verbrennung des Augapfels durch den ätzenden Inhalt eines Golfballes,** von L. W. Crigler in New York.

---

5) **Nachruf für Dr. O. W. Greene in Dayton.**

Der Verstorbene hat sich besonders durch sein Eintreten für die Smith'sche Methode der Star-Ausziehung in der Kapsel einen Namen gemacht.

November.

1) **Katarakt-Extraktionen mit konjunktivaler Brücke,** von Robert Scott Lamb in Washington.

Kurze Beschreibung dieser bekannten Methode.

---

2) **Lid-Elevator,** von W. A. Fisher in Chicago.

Die Abbildung zeigt dies Instrument, das jeden Druck auf den Augapfel vermeiden soll und von dem Verf. auch für Star-Operationen empfohlen wird.

---

3) **Ein neues Spülbecken,** von J. G. Clark in Columbus.

Eine der Wange möglichst gut angepaßte Form des Beckens bei Spülungen des Auges.

---

4) **Vorkommen und Vorherrschen von Trachom unter den Indianern der nördlich Vereinigten Staaten und Kanada's,** von W. H. Harrison in Browning.

Während unter einzelnen Stämmen Trachom unbekannt ist, findet es sich bei andren in auffallender Ausbreitung, ohne daß Gründe hierfür sich ermitteln lassen.

---

5) **Bericht eines Falles von Sarkoma der Orbita,** von Clarence Edw. Ide in Los Angeles.

Bei einem noch nicht 1jähr. Kinde enorme Vordrängung des Augapfels,

die zur Krönlein'schen Operation Veranlassung gab, wobei das Vorhandensein der bis tief ins Antrum wuchernden Geschwulst sich ergab. Entfernung wurde nicht erst versucht, Tod nach wenigen Tagen.

6) **Orbitale und okulare Neuralgie infolge von Zahnreizung,** von H. V. Würdemann in Seattle.

Beschreibung eines Falles, wo die über 1 Jahr bestehenden Augenschmerzen aufhörten, als der von einer Goldkappe überzogene zweite Molaris extrahiert wurde.

7) **Prüfung für den Doktorgrad der Augenheilkunde.**

Aufzählung der an der Universität zu Colorado gestellten Prüfungs-Themen.

Dezember.

1) **Kommission zur Fürsorge des Sehens, Bericht des Vorsitzenden,** von William Campbell Posey in Philadelphia.

Durch Staatsgesetz ist eine Kommission ernannt aus 10 Augenärzten und 10 andren Mitgliedern, welche die Aufgabe hat, über die Schädigungen des Sehens in Fabriken und Bergwerken, über die Beleuchtung in Schulhäusern, über die Anforderungen im Eisenbahn- und Seedienste und über die Maßnahmen für die Blinden und Verhütung der Erblindung zu wachen. Der Bericht skizziert die Aufgaben, die dieser Kommission harren, besonders hinsichtlich der Ophthalmia neonatorum, des Trachoms, der gewerblichen Schädigungen des Auges. Er befaßt sich auch mit der augenärztlichen Ausbildung und mit der Aufklärung der Laien.

2) **Die Sehprüfungen im Eisenbahn- und Kleinbahndienst und der Schutz der Augen der Arbeiter in Eisenwerkstätten,** von Burton Chance in Philadelphia.

Eine sehr lesenswerte Übersicht über die Erfordernisse und Schutzmaßregeln, die für die Arbeiter dieser Betriebe aufgestellt sind.

3) **Ophthalmia neonatorum,** von T. B. Halloway in Philadelphia.

Der erste Teil der Arbeit befaßt sich mit den verheerenden Wirkungen dieser Krankheit in sozialer und wirtschaftlicher Hinsicht und mit der Häufigkeit ihres Vorkommens in verschiedenen Territorien und erörtert auch den Einfluß der Gesetzgebung auf die Häufigkeit des Vorkommens.

Der zweite Teil behandelt die Prophylaxe und Therapie des Leidens, und zwar auch hier vom sozialen und gesetzgeberischen Standpunkte aus.

Januar 1914.

1) **Ein Fall von Spät-Infektion nach Elliot's Trepanation,** von H. Gifford in Omaha.

Nach Zusammenstellung aller Fälle, die über diesen Gegenstand berichten, erörtert Verf. einen eigenen Fall unter 30 von ihm operierten; und wenn auch solche Vorfälle den Wert der Operation nicht herabsetzen können, so entstehe doch die Frage, ob nicht in allen Fällen erst die Iridektomie ausgeführt und ihr Erfolg abgewartet werden sollte, bevor zur Trepanation geschritten wird. Aber andrerseits muß der Verf. selbst zugeben, daß die

Trepanation in vielen Fällen von chronischem Glaukom harmloser ist, als die Iridektomie, und daß die Fälle von Spät-Infektion bei ihr seltner sind, als bei der Sklerektomie.

Immerhin muß man auf die Gefahren der Spät-Infektion nach Trepanation aufmerksam bleiben.

---

2) **Einige Bemerkungen über Trepanation,** von R. Denig in New York.

Auf Grund von 21 eigenen und 15 andren Fällen und unter Berücksichtigung der Gefahr der Spät-Infektion kommt der Verf. zu folgender Anschauung:

In Fällen von akutem und subakutem Glaukom, Iridektomie; bei einfachem und hämorrhagischem Glaukom Trepanation.

In Fällen von Sekundärglaukom nach Iritis sei die Trepanation der Paracentese vorzuziehen; hier sei die Spät-Infektion nicht zu fürchten, da ein dicker Bindehautlappen mit episkleralem Gewebe gebildet werden könne.

Auch bei Netzhaut-Ablösung setzt der Verf. an Stelle der Paracentese die Trepanation. Bei der Ausführung der Trepanation hält er darauf, daß stets ein volles Loch durch die ganze Dicke der Gewebe ausgestanzt wird, auch soll stets die Iridektomie angeschlossen werden. Ebenso muß besonders bei älteren Leuten auf die Plastik des Bindehautlappens Wert gelegt werden.

---

3) **Sklerokorneale Trepanation bei Glaukom,** von Luther C. Peter in Philadelphia.

In Fällen von chronischem Glaucoma simplex kann auf die Dauer die medikamentöse Behandlung die Erblindung des Auges nicht aufhalten und der Verf. steht daher auf dem Standpunkte möglichst frühzeitiger Operation. In Frage kommen Iridektomie nach Graefe, Sklerektomie nach Lagrange, Heine's Cyklodialyse und die Trepanation nach Elliot.

Der Verf. zieht die letztere den drei ersten Methoden vor, die keinen hinreichenden Dauererfolg ergeben und beschreibt alsdann die Technik der Operation und das Instrumentarium.

---

4) **Ein Fall von Cataracta traumatica elektrica,** von Clarence Ide in Los Angeles.

33jähriger Bahnarbeiter. Die Blendung erfolgte, als nach Einsetzen eines Kohlestiftes der elektrische Strom unerwarteterweise eingeschaltet wurde. Vorderer Kapselstar von der für elektrische Blendung beschriebenen besonderen Form.

---

5) **Vollkommene Lähmung des Okulomotorius nach Verletzung,** von Edwin Cabb in Marshalltown.

Zentraler Sitz, wahrscheinlich durch Platzen eines kleinen Blutgefäßes.

Februar.

1) **Die Prismen-Dioptrie erzielt dimensonale Vereinigung im Chiasma opticum,** von Charles F. Prentice in New York.

An der Hand mathematischer Berechnungen und schematischer Zeichnungen sucht der Verf. nachzuweisen, daß die Vereinigung der beiden Netzhautbilder im Chiasma opticum erfolge, und daß hier auch das Zentrum für die Wahrnehmung aller Abweichungen des Muskelgewichts der Augen liege.

Er kommt hierbei zu der Berechnung, daß bei Hyperphorie von einer

Prismen-Dioptrie die Entfernung zwischen den Bildzentren im Chiasma gleich sei $^1/_{100}$ der Entfernung zwischen dem Knotenpunkt und der Netzhaut im abweichenden Auge.

Der Studie gibt Casey Wood ein Vorwort, indem er hinweist, daß durch diese Ausführungen zwischen dem physikalischen Zentrum in der Netzhaut und dem psychischen Zentrum in der Gegend der Fissura calcarina ein neues Zentrum im Chiasma geschaffen werde.

---

2) **Eine theoretische Betrachtung einiger Phasen der Ophthalmia sympathica,** von H. Gifford in Omaha.

Der Verf. kritisiert die Theorie von Elschnig, nach welcher die sympathische Ophthalmie auf Anaphylaxie beruhe und durch irgend eine Anomalie des ganzen Organismus, wie Nephritis, Diabetes oder eine andre Autointoxikation ausgelöst werde. Hiergegen wendet der Verf. ein, daß diese Theorie experimentell noch wenig gestützt sei, daß sie auch sonst gegenüber der Annahme einer Mikroben-Theorie keinerlei bessere Erklärung gebe, daß die anatomischen Verhältnisse und der klinische Verlauf mehr auf einen infektiösen Prozeß hinwiesen, daß die Art der Entstehung nach perforierender Verletzung des einen Auges sich nicht gut mit der Annahme der Anaphylaxie vereinen lasse, und daß auch der Einfluß des Quecksilbers und des Salvarsans auf den Verlauf gegen die Annahme spreche. Auch der Umstand, daß die Netzhaut von der Entzündung gewöhnlich ausgeschlossen bleibe, daß umgekehrt der Sehnerv der Entzündung unterliege, unterstütze nicht die Annahme einer Sensitivierung des Uvealblattes.

Im zweiten Teile der Arbeit beschäftigt sich der Verf. mit den infektiösen Theorien. So mit der Theorie Deutschmann's, der Wanderung der Mikroben durch die Sehnervenbahnen und mit der Arbeit von Fuchs. Vor allem aber warnt er davor, auf Grund neuer Theorien, an der bisher bewährten Behandlungsart etwas zu ändern.

---

3) **Bericht über einen Fall von Gliom der Retina bei einem 2 Jahre alten Jamaikaner Kinde,** von D. F. Reeder und S. T. Darling in Ancan.

Ausführlicher klinischer, pathologischer, anatomischer und histologischer Befund. Beide Augen waren befallen und der Tumor nahm ungewöhnliche Größe an.

May.

Vermischtes.

Cottbus, 20. September 1914.

Sehr verehrter Herr Kollege!

Es wird Sie vielleicht interessieren, etwas über Augen-Untersuchungen bei den russischen Gefangenen zu hören.

Als Garnison-Augenarzt wurde ich wegen der Gefahr einer Verbreitung von Granulose seitens der Ärzte des Gefangenenlagers gebeten, eine systematische Untersuchung sämtlicher Insassen vorzunehmen. Ich habe daraufhin etwa 2000 Mann untersucht. Wir haben bei dem völlig gleichförmigen Bilde, das diese Untersuchung bot, uns damit als Stichprobe begnügt. Es fanden sich an Granulose etwa 4 auf tausend Fälle. Diese waren durchweg leicht. Mäßige Körnerbildung und geringe Absonderung zeigte sich. Einen Pannus habe ich bei der sorgfältigen Untersuchung nicht gefunden und nur vereinzelte weiße Narben bei den zahlreichen alten Leuten (die in obigem Prozentsatz nicht enthalten sind).

Es muß also seitens der russischen Militär-Ärzte eine genügende Fürsorge zur Fernhaltung der Granulose ausgeübt sein, was mir auch von den Leuten bestätigt wurde.

Unter den zahlreichen Asiaten (Armeniern, Grusinern) habe ich keinen Fall gesehen.

2 Fälle von Nachtblindheit mit schwerer Xerosis waren dabei, die unter der deutschen Nahrung bald heilten.

Auffallend war die sehr große Zahl von akuten Chalazien. Unsre Kassenpatienten kommen ja mit jeder Kleinigkeit, so daß man über die Häufigkeit solcher Erkrankungen doch ein Bild hat; aber hier war wenigstens das 20fache gegen unsre Verhältnisse vorhanden. Ob das Folge des herrschenden Staubes oder nationale Eigentümlichkeit war, vermag ich nicht zu sagen. Endlich ist mir die mit meinen westfälischen Landsleuten zu vergleichende ungemeine Häufigkeit heller, blauer Regenbogenhäute bei den reinen Russen aufgefallen.

In der Hoffnung, daß es Ihnen gut geht, bin ich mit besten Grüßen

Ihr ergebener Kollege Cramer.

Bibliographie.

Über Netzhaut-Reizung durch kurzdauernde Lichtblitze und Lichtlücken, von D. Rutenburg. (Zeitschr. f. Sinnesphysiol. 1914. Mai.) Bei einäugiger Fixation konstant erleuchteter kleiner Felder muß eine Unterbrechung der Beleuchtung, wenn sie noch eben wahrgenommen werden soll, um so länger dauern je schwächer das Licht ist. Mit eigener Methodik trat Verf. nun an die Frage heran, ob bei gegebener Beleuchtungs-Intensität ein Lichtblitz oder eine Dunkelpause der wirksamere Reiz sei. Es ergab sich im Gegensatz zu früheren Beobachtungen, daß die Lichtmenge, die das Produkt aus Lichtstärke und Dauer ist, mit sinkender Lichtstärke kleiner wird, wofür Verf. die Erklärung in der Veränderung des Reiz-Rhythmus beim Übergang von einer Licht-Intensität zur andern fand. Verf. fand weiter, daß auch für die Netzhaut eine Summation unterschwelliger Reize existiert, die noch bei Intervallen von 1,3″ bemerkbar bleibt. Ferner konstatierte er, daß die Pausen im allgemeinen länger sein müssen, als die Lichtblitze, um die Schwelle bei gegebener Lichtstärke zu überschreiten. Wurde die Lichtintensität durch 2 Nicols reguliert und durch eine 4 mm-Blende der Einfluß der Pupillen-Bewegungen ausgeschaltet, so ergab sich, daß die Lichtquantitäten bei Minimalblitzen in den Grenzen von 6—30 σ konstant sind, bei Minimalpausen zwischen den gleichen Grenzen mit der Lichtstärke wachsen, daß die Pause bei gleicher Dauer und sehr heller Beleuchtung (Minimalblitz = '6 σ) die Pause 2—5 mal so große Licht-Intensität wie der Blitz braucht. Bei geringerer Beleuchtung gleichen sich die Differenzen bis zu schließlicher Gleichheit aus. Weil bei den Blitzen das Produkt Intensität × Dauer konstant ist, kann man ihre eventuelle Dauer ausrechnen, wenn sie die gleiche Intensität, wie bei den Pausen-Versuchen gehabt hätten.

Kurt Steindorff.

Um Einsendung von Separat-Abzügen wird gebeten (Berlin NW. 26 Schiffbauerdamm).

Verlag von Veit & Comp. in Leipzig. — Druck von Metzger & Wittig in Leipzig.

Centralblatt

für praktische

AUGENHEILKUNDE.

Herausgegeben von

Prof. Dr. J. Hirschberg, Geh. Med.-Rat, in Berlin.

Monatlich ein Heft. Preis des Jahrganges 12 Mark. Zu beziehen durch alle Buchhandlungen des In- und Auslandes und die Postanstalten des Deutschen Reiches.

1914. Achtunddreißigster Jahrgang. Novemb.-Dezember.

Hasket Derby, M. D., zu Boston.

1835—1914.[1]

Hasket Derby hat mit Ernst und Gründlichkeit seine Studien betrieben: Doppel-Doktor, vom Amherst College 1855, von der Harvard-

[1] Vgl. 1. Biogr. Lex. II, 156. 2. Ophth. Record, Oktober 1914. 3. Nagel's Jahresberichte. Aus 2. habe ich sein Leben, aus 3. die Liste seiner Arbeiten zusammengestellt: das Urteil über den Mann und seine Leistung ist von mir.

Medizin-Schule 1858, ging er als Arzt eines Segelschiffes nach Europa; studierte hier Heilkunde $1^1/_2$ Jahre lang und danach noch besonders Augenheilkunde, in Wien unter ARLT und JÄGER, in Berlin unter A. v. GRAEFE, in London unter BOWMAN, CRITCHETT, STREATFIELD und JONATHAN HUTCHINSON, in Utrecht unter DONDERS und in Paris unter DESMARRES und SICHEL: so erstarkte sein Wissen und Können unter dem Einfluß der größten Meister seiner Jugend-Zeit.

Im Herbst 1861 war er nach seiner Heimat zurückgekehrt und hatte im Bürger-Kriege dem Vaterland seine ärztliche Kraft zur Verfügung gestellt. Dann ließ er sich in BOSTON nieder. Hier gewann HASKET DERBY großen Ruf und bedeutende Praxis. Im Augenkrankenhaus (Massachusets Charitable Eye and Ear Infirmary), einer mustergültigen Anstalt, die ich aus eigener Anschauung kenne, war er 28 Jahre lang tätig, von 1863, wo er, 28 jährig, als Wundarzt angestellt wurde, bis zum Jahre 1891, wo er, 66 jährig, sein Amt niederlegte.

Im Carney Hospital begründete er 1877 eine Augen-Poliklinik und leitete dieselbe bis 1889, blieb aber danach konsultierender Augenarzt und sorgte für das Krankenhaus bis zu seinem Tode.

Er gehörte zu den Gründern der New England Ophth. Society und der American Ophth. Society und wurde in beiden Gesellschaften durch Wahl zum Vorsitzenden geehrt.

Übrigens hat er auch später noch öfters Europa und auch die Heidelberger Gesellschaft, deren Mitglied er war, aufgesucht; sein feines, liebenswürdiges Benehmen, sein gesundes Urteil, seine elegante Erscheinung sind den älteren Fachgenossen, und mir selber ganz besonders, in allerbester Erinnerung.

Im Alter von 70 Jahren zog er sich von der Praxis zurück und lebte auf seinem Landhaus zu Mattapan, Dorchester, wo der 79 jährige dem Kreise seiner Familie, (er hatte 8 Kinder,) seinen Freunden und der wissenschaftlichen Welt 1914 durch den Tod entrissen wurde.

HASKET DERBY hat zuerst acht Jahre lang klinische Erfahrungen gesammelt und geprüft: dann warf er sich mit feurigem Eifer auf die Veröffentlichung.

Von seinen zahlreichen wissenschaftlichen Arbeiten erwähne ich die folgenden:

1871. 1. Aderhaut-Sarkom, Glaukom vortäuschend; Iridektomie, später Enukleation: Tod nach 18 Monaten durch Leber-Metastasen, Boston med. J. 4. März.
2. Der Augenspiegel in der allgemeinen Praxis, Ebendas. 30. März.
3. Prognose des Stars. Ebendas. 6. April.
4. Die moderne Star-Operation. Ebendas. 1. Juni.
5. 61 Fälle von Star-Ausziehung, nach A. v. GRAEFES Verfahren. Ebendas. 8. Juni.

6. Graefe's Star-Operation, durch Statistik verteidigt. Ebendas. 1871 Nr. 23 und 1872, 1. Februar.

1872. 7. Spindelzellen-Sarkom der Aderhaut. Ebendas. 8. Februar.

8. Über Star-Ausziehung, 12. Dezember.

1873. 9. Über 64 Star-Ausziehungen nach A. v. Graefe. A. f. A. u. O. III, 1, 193.

10. Über die Wichtigkeit genauer Aufzeichnungen über alle Star-Operationen und ihre Ergebnisse. Tr. Americ. Ophth. Soc. S. 58.

11. Operation des sekundären Auswärts-Schielens, Boston J., 10. Juli.

12. Die moderne Star-Operation nach Wecker. Ebendas. 19. Mai.

1874. 13. Atropin-Behandlung der zunehmenden Kurzsichtigkeit, Tr. Amer. Ophth. Soc., 139.

14. Sympathische Entzündung, andauernd nach Enukleation; geheilt nach Entfernung des Sehnerven-Stumpfes. Ebendas. 198.

15. Amaurose und Amblyopie, mit subkutanen Strychnin-Einspritzungen behandelt, Boston J., 5. November.

16. 66 Star-Ausziehungen nach A. v. Graefe und nach Liebreich, 48. R. of the Massuchusetts ch. Eye and Ear Inf., S. 20.

1875. 17. Behandlung der Neugeborenen-Ophth. mit Höllenstein. Boston J., 1. April (und 18. Februar).

1876. 18. Das metrische System für Brillen-Gläser. Boston J., 12. Oktober.

1877. 19. Kurzsichtigkeit in einer Klasse des Harvard C., Boston J. S. 337.

20. Praktische Winke zur Star-Ausziehung. Ebendas. S. 491.

21. Phakometer, Ebendas. März.

1878. 22. Bindehaut-Geschwulst. Tr. Am. O. Soc., S. 430.

23. Narkose bei Star-Ausziehung. 52 R. of the Massachusetts ch. Eye and Ear Inf. Vgl. 1881, Tr. Am. O. Soc., auch in J. A. m. Soc., Cambridge 1882.

1879. 24. Beeinflussung der Refraktion durch 4jähr. Studium, New York 1879.

25. Glaukom-Häufigkeit in Amerika und in Europa, Boston J., 386.

26. Besondere Hornhaut-Trübung, Med. Record XV, S. 415.

1880. 27. Verhütung der Jugend-Kurzsichtigkeit, Boston J. 533, 620.

1882. 28. Hydrophth., mit Iridektomie behandelt, Arch. of Ophth. XI, 37. Auch Archiv f. Aug. XIII, S. 1.

29. Anästhesie der Netzhaut, Med. News XLI, S. 161.

1883. 30. Iritis. Ebendas. XLI, S. 729.

1884. 31. Lid-Gangrän. New York med. J., 25. Juli. (Am. Ophth. S.)

32. Iridektomie bei chronischer Iritis. Ebendas.

33. Jequirity. Arch. of Ophth. XIII, 115.

34. Plötzliche Erblindung, geheilt. Boston J. XC, S. 126.

1885. 35. Durchbohrung des Augapfels bei Schiel-Operation. Amer. J. of Ophth. II, 150.

36. Mißbildung des Oberlids. Ebendas., 153.

37. Lid-Bildung nach italienischer Art. Ebenda S. 152.

38. Unbeabsichtigte Reifung eines Schichtstars. Boston J. CXII, 268.

1886. 39. Mögliche Hemmung der Pigment-Entartung der Netzhaut bei Jugendlichen. Amer. J. of Ophth., S. 256, O. Review, S. 254.

1887. 40. Schiel-Amblyopie. Boston J. CXVI, 186.

1888. 41. Einseitige Sehnerven-Entzündung. Am. J. of Ophth., S. 313.

42. Die Gefahren der einfachen Star-Ausziehung. Boston J. CXVIII, 189.

1889. 43. Vermeidbare Blindheit. Ebendas., 401.

1890. 44. Fall von Magnet-Op. Ebendas. CXXII, 372.
1891. 45. Doppelte Sehnerv-Entzündung durch Arsen-Vergiftung. Ebendas. 603.
46. Wiederherstellung des Binokular-Sehens durch teilweisen Sehnenschnitt des oberen Graden. New York med. Rec., 16. Mai.
1892. 47. Neue Erleichterungen der Augen-Prüfung. Boston J, 9. Juni.
1895. 48. Star-Operation bei Personen zwischen 80 und 90 Jahren. Boston J. CXXXIII, Nr. 13.
49. Winke zur Star-Ausziehung, nach persönlichen Erfahrungen. Ebendas. CXXXII, S. 97.
1897. 50. Über Netzhaut-Blutung nach der Lebens-Mitte und ihren Einfluß auf Lebens-Dauer. Mass. med. Soc., 8. Juni.
1899. 51. Änderung am Stereoskop. Tr. Am. Ophth. S. XXXI, S. 587.
52. Holocaïn. Arch. of Ophth. XXVIII, Nr. 1.
1901. 53. Gebrauch und Mißbrauch der Brillen. Boston J., 28. Februar.
1902. 54. Sehnerven-Schwund, mit Einspritzungen von Strychnin unter die Haut behandelt. Boston J., Nr. 203.
1903. 55. Netzhaut-Blutung bei 73 jährigem, Heilung durch Faradischen Strom. Ebendas. 15. Januar.
56. Melanosarkom des Ciliarkörpers im ersten Anfang. Klin. M.-Bl., Beilageheft, Festschr. f. Prof. Manz, S. 124.
57. Abhängigkeit der Wirkung der Augentropfen von ihrer Temperatur. Ebendas. S. 170.

Also umspannt die wissenschaftliche Leistung von Hasket Derby einen Zeitraum von 32 Jahren; sie enthält 57 Arbeiten, die auf eine große Anzahl der praktischen Fragen unsres Faches sich beziehen, und zeigt, wie Hasket Derby auf dem wichtigsten Gebiete, z. B. dem der Star-Ausziehung, sein Leben lang unablässig weiter gearbeitet hat. H.

Kriegs-ophthalmologische und organisatorische Erfahrungen.[1]

Von Th. Axenfeld.

M. H.! Die unmittelbare Nähe der elsässischen Schlachtfelder und Grenzgefechte hat es mit sich gebracht, daß von Anfang des Krieges an in die Freiburger Universitäts-Augenklinik zahlreiche Verwundete eingeliefert wurden, — manche auf Kraftwagen unmittelbar von den Verbandplätzen und Feldlazaretten, — für die wir hier zum Teil nächste Etappe bilden. Dieser Zuzug hat weiterhin angedauert, Transporte aus dem Süden Lothringens sind hinzugekommen, so daß wir in ununterbrochener Arbeit jetzt bereits auf reichliche Erfahrungen zurückblicken und beurteilen können, welche Aufgaben vorliegen, was sich leisten läßt und durch welche Organisation dies am besten erreicht wird.

---

[1] Vortrag, gehalten am 30. August 1914 in der Freiburger kriegsärztlichen Vereinigung. — Deutsche med. Wochenschrift, den 24. September 1914. Mit Genehmigung des Hrn. Verf.'s und des Hrn. Herausgebers hier abgedruckt.

Ich beschränke mich darauf, die Grundzüge zu kennzeichnen und durch einige Fälle zu veranschaulichen; eine Verwertung der Beobachtungen im einzelnen wird später aus dem Kreise meiner Mitarbeiter geschehen.

Es liegt in der Natur der Sache, daß die den Augapfel treffenden Schüsse, wie sie den Bulbus von vorn, seitlich und von hinten, nicht selten nach Durchbohrung der Knochen, des Halses usw. treffen können, in vielen Fällen sofort zu vollständiger explosiver Zertrümmerung und Entleerung des Inhaltes führen, oft unter Herausreißung ganzer Teile der Augapfel-Wandung. Begreiflich daher, daß in solchen Fällen, wenn gleichzeitig, wie so häufig, anderweitige Verletzungen im Gesicht, Schädel oder sonst am Körper vorliegen, das Auge als erledigt angesehen und die Aufmerksamkeit und Behandlung zunächst ganz den andren Wunden zugewandt wird.

Richtig ist jedoch ein solches Verfahren nicht. Gewiß müssen jene anderweitigen Verwundungen alle ihnen zukommende Bedienung finden. Aber auch die rettungslos zertrümmerten, scheinbar ganz ausgelaufenen Augen bedürfen sogleich einer sachgemäßen Behandlung. Denn im Innern der zusammengefallenen Lederhaut oder ihrer Reste können mehr oder weniger große Teile von Uveal-Gewebe noch vorhanden sein und damit die Möglichkeit, daß im Laufe der folgenden Wochen und Monate ein solcher Stumpf noch Veranlassung geben kann zu einer sympathischen Ophthalmie des andren Auges, deren Ausgang bekanntlich in der Regel eine völlige Erblindung ist. Es ist dazu bekanntlich nicht erforderlich, daß im verletzten Auge eine Eiterung sich ausbildet; nicht einmal auffällige Beschwerden brauchen vorhanden zu sein. Im Gegenteil, schleichende, unauffälligere entzündliche Veränderungen sind die sympathie-gefährlichsten. Wollen wir uns dagegen sichern, daß bei einseitigen Verwundungen im Lauf der kommenden Monate sympathische Ophthalmien mit ihrem verhängnisvollen Verlauf vorkommen, so heißt es, rechtzeitig die notwendige operative Prophylaxe üben. Es ist ein Fehler, wochenlang solche Augen sich selbst zu überlassen.

Ist die Form eines perforierten, erblindeten Bulbus noch mehr oder weniger erhalten, dann wird wohl jeder Arzt auch im Felde daran denken, daß solch ein Auge aus besagtem Grunde unschädlich gemacht und entfernt werden muß, und die Enukleation liegt nahe. Bei den total zertrümmerten Augen, an denen eine Kornea vielleicht überhaupt nicht mehr erkennbar ist und an denen vielleicht ganze Teile der Sklera fehlen, der Rest durch Ödem und Blutung verdeckt ist, ist eine Enukleation im Sinne der geschlossenen Umschälung natürlich nicht ausführbar, wie übrigens auch schon bei den Augen mit großen klaffenden Wunden. Hier muß eine sorgfältige Exenteration geschehen, d. h. eine Entleerung sämtlicher Gewebsreste, besonders der Uvea, mittels des scharfen Löffels, nach Entfernung der Hornhaut, soweit sie noch vorhanden ist, unter genauer Kontrolle, daß keinerlei Reste zurückbleiben. Bei total zerfetzten, defekten Augäpfeln

muß man die Innenfläche der einzelnen Lederhaut-Reste ausbreiten; ich habe an den zahlreichen Verwundeten dieser Art die Erfahrung gemacht, daß nicht selten sich durch die Verletzung Lederhaut-Fetzen übereinander geschoben oder gedreht hatten und daß sie mit anhaftendem Uveal-Gewebe geradezu aus dem Augapfel heraus verlagert waren. Auch derartige Reste darf man nicht übersehen; denn es ist nicht ausgeschlossen, daß auch sie sympathiegefährlich werden können. Völlig losgelöste Lederhaut-Stücke wird man dabei am besten mit entfernen und überhaupt die skleralen Wundränder gegen die Bindehaut hin glätten.

Nach geschehener Ausweidung wird man versuchen, die Bindehaut einigermaßen mit losen Nähten heranzuziehen. Wenn freilich die Bindehaut selbst hochgradig zerrissen, zerquetscht, ja defekt ist, oder wenn infolge Verletzung der orbitalen Knochen oder Weichteile starke Protrusion besteht; so wird das oft nicht möglich sein, wie auch die bei Schußverletzungen so oft zerrissenen Lider einer primären Vernähung und Plastik nur dann zugänglich sind, wenn es sich um glatte, nicht verunreinigte Wunden handelt, und wenn nicht gleichzeitige Augapfel-Verletzungen einer Behandlung bedürfen, die mit der einen tagelangen, völligen Schlußverband erfordernden Lidplastik unvereinbar ist.

Ein Beispiel dieser Art stelle ich Ihnen vor in Gestalt eines schräg durch die Wange hindurchgehenden, im Bindehaut-Sack austretenden und das Unterlid zerreißenden Schrapnell-Schusses, der den Augapfel stark kontundiert hatte, (Iridodialyse, Glaskörperblutungen, ohne Ruptur,) und wo eine komplizierende Iritis zunächst einen Schluß-Verband unmöglich machte.

Anderseits kann man mitunter auch bei starken Zerreißungen und Zerquetschungen der Lider und der Bindehaut wenigstens den Versuch machen, durch einige lose geknüpfte Nähte den Lidwinkel herzustellen oder die eingestülpte, umgeschlagene Schleimhaut etwas aufzurichten im Interesse späterer Plastik und der Einfügung eines künstlichen Ersatz-Stückes.

Sie sehen hier z. B. einen württembergischen Landwehrmann, dem ein Gewehrschuß wagerecht durch die ganze Schläfe, Lidspalte, Nasenwurzel einen über zwei Finger breiten, zusammenhängenden Wundgraben bis in die Knochen gemacht hatte unter völliger Zertrümmerung des Augapfels und Auseinanderreißung und Zerfetzung der Lider und Bindehaut, und wo nach der Exenteration es wenigstens möglich war, den äußeren Winkel und die Bindehaut-Bucht durch einige lose Nähte soweit wiederherzustellen, daß mit Zuhilfenahme kleiner späterer plastischer Ergänzungen, ein künstliches Auge sich wohl sicher einfügen wird.

Anderseits haben wir bei einem Franzosen, dem ein von hinten am Halse nach vorn durch die Orbita ausgetretener Schuß die Lider in der Mitte völlig auseinandergerissen hat, wie Sie hier sehen, diese Lidreste nicht vereinigt wegen der Schwellung in der Umgebung des durchschossenen und dann von uns exenterierten Augapfels. Hier wird eine Sekundärplastik

später angezeigt sein, während in diesem weiteren Falle von Streifschuß senkrecht durch die Stirnhaut, Augenbraue und das ganze Oberlid, den ich Ihnen hier zeige und bei dem merkwürdigerweise der Augapfel nicht wesentlich verletzt ist, die sofortige plastische Vereinigung möglich und angezeigt gewesen ist zum Schutze der Hornhaut.

Es muß hier von Fall zu Fall entschieden werden. Unter allen Umständen aber sollte in allen diesen Fällen schon frühzeitig augenärztliche Hilfe zu Rate gezogen werden.

Außer den genannten völligen Zertrümmerungen des Auges sahen wir bei andren Streifschüssen, sowohl solchen, die vorn, hinten oder seitlich den Augapfel gestreift hatten, wie übrigens nach Kolbenschlägen, Bajonettverletzungen, je nach Art der Verletzung, alle leichteren und schwereren Grade und Formen der perforierenden und Kontusions-Verletzungen. Ich verzichte, so interessant diese Dinge sind, auf ihre Schilderung und hebe nur folgendes hervor: Umschriebene Wunden und Zerreißungen, durch die nur Teile des vorderen Bulbus-Abschnitts geschädigt waren, lassen bekanntlich eine mehr oder weniger erhebliche Wiederherstellung des Sehens möglich erscheinen, wenn sie rechtzeitig sich schließen. Ich darf hier daran erinnern, daß selbst nach völliger Durchblutung des Augeninnern eine langsame Rückbildung und Aufhellung nicht ausgeschlossen ist, wenn nicht weitere Komplikationen besonders entzündlicher Art sich hinzugesellen. Zu deren Vermeidung ist ein möglichst schneller Wundschluß erwünscht. Ist eine Quetsch-Zerreißung, die bekanntlich mit Vorliebe in der Nähe des Hornhaut-Randes liegt, in der Lederhaut unter der Bindehaut; ist die elastische Bindehaut nicht eingerissen: so erfolgt die Heilung, soweit sie überhaupt möglich ist, unter einfachem Verband. Offene Zerreißungen, wie überhaupt offene Augapfel-Wunden in Horn- und Lederhaut, wenn anders eine Erhaltung des Auges überhaupt sich lohnt, bedürfen des Verschlusses, am besten durch Überdeckung mit Heranziehungen von beweglich gemachter Bindehaut nach dem Verfahren von Kuhnt.

Sie sehen hier einen solchen Fall mit großer Zerreißung am unteren Hornhautrand, bei dem die sofortige, von Herrn Prof. von Szily ausgeführte Bindehaut-Plastik zu primärer Heilung geführt hat, und wo das Augeninnere sich bereits zu lichten beginnt, so daß man auf ein beträchtliches Sehvermögen hoffen kann.

Gerade die hohe technische Ausbildung des plastischen Verschlusses von Augapfel-Wunden ermöglicht es, manches Auge zu retten, das bei längerem Offensein den Komplikationen, besonders der Infektion, zum Opfer fällt. Voraussetzung ist natürlich, daß solche Fälle frühzeitig in die augenärztliche Behandlung kommen.

Denn die oft stark gequetschten Wundränder, besonders auch bei Hornhaut-Verletzungen, und überhaupt die brechenden Medien können den Entzündungs-Erregern einen nur allzu günstigen Boden bieten. Ich habe

nach Granatsplitter-Verletzung der Hornhaut unaufhaltsame Sepsis durch höchst giftige Pneumokokken gesehen; also, wie in der Ätiologie des Ulcus serpens, eine Infektion von Bindehautsack aus.

Von außerordentlicher Wichtigkeit ist nun aber für alle diese Fälle die Frage, wieweit Fremdkörper, Splitter sich im Innern der Augen befinden. Selbstverständlich um ganze Kugeln, um große Granatsplitter usw. wird es sich hier nicht handeln. Die spielen für uns in der Orbita und den angrenzenden Teilen des Schädels und Gesichtes eine Rolle, und wir haben manchen interessanten Fall dieser Art in Beobachtung, ebenso solche von Knochensplittern. Bezüglich intraokularer kleinerer Splitter beantwortet hier und da der Augenspiegel diese Frage, und Sie können hier an der Lampe einen Landwehrmann sehen, in dessen Glaskörper ein kleiner, glänzender Metallsplitter ohne weiteres sichtbar ist, — der sich übrigens auf der Röntgenplatte nicht abhebt. In der Mehrzahl der Fälle dagegen ist durch Blutung und Medien-Trübung ein unmittelbarer Einblick erschwert oder unmöglich, auch die Eintrittswunde, wenigstens wenn sie klein ist und im Bereich der Lederhaut liegt, nicht immer leicht zu finden.

Die Art der Verletzung, wie sie uns geschildert wird, d. h. die Kranken-Befragung, gibt bezüglich der voraussichtlichen Anwesenheit und Art etwaiger Splitter und Geschoßteile oft nur sehr unsichere Anhaltspunkte; ja sie kann vollständig irreführen.

Sie sehen hier einen tieftraurigen Fall, einen badischen Liniensoldaten, in dessen Nähe ein großes Artilleriegeschoß, wahrscheinlich eine Granate, explodierte, worauf sofortige doppelseitige Erblindung eintrat, doch ohne daß ihn ein Granatsplitter auffällig verwundet hatte. In der linken Gesichtshälfte freilich waren einige kleine Hautwunden, und der linke Augapfel war vorgedrängt wie bei einer Orbital-Blutung, dabei selbst mit Blut gefüllt, und zeigte außen in der Lederhaut eine kleine Wunde. Der rechte Augapfel dagegen zeigte nur reichlich blutige Glaskörper-Trübungen, war sonst völlig unverändert, und seine Sehstörung erschien rein als Kontusions-Folge, wohl durch den gewaltigen Luftdruck.

Die Röntgenaufnahme ergab jedoch, daß gerade in diesem rechten Augapfel hinten ein 1 cm langes Drahtstück sich befand; ein zweites ebensolches befand sich im linken Oberkiefer. (Das linke Auge mit der Skeralwunde war dagegen frei von Fremdkörpern.) Wie die Granat-Explosion diese Fremdkörper übertragen hatte, blieb ungeklärt; sie muß wohl vom Boden dies Material versprengt haben, und wahrscheinlich ist das Drahtstückchen von links durch den Oberkiefer, die Nase und die Orbital-Wand in den rechten Augapfel hineingefahren. Leider handelt es sicht nicht um Eisen, und ob eine Extraktion erfolgreich sein wird, ist höchst zweifelhaft.

Ebenso eigenartig ist folgendes Beispiel, das ich Ihnen vorstelle:

Ein Dragoner wird auf Patrouillen-Ritt angeschossen; er berichtet, selbst den Infanterie-Schützen gesehen zu haben, der aus naher Entfernung

auf ihn anlegte. Getroffen wurde das linke Auge. War es schon auffallend, daß nicht wie sonst bei direktem Schuß das Auge zertrümmert oder, wie bei oberflächlichen Streifschüssen, gequetscht war, sondern daß es nur außen am Äquator eine scharfe, durchbohrende Lederhaut-Wunde von $^1/_3$ cm Länge hatte, bei gleichzeitiger Durchblutung des Augeninnern; so ergab die weitere Röntgen- und Sideroskop-Untersuchung überraschenderweise die Anwesenheit eines ziemlich großen, scharfkantigen, intraokularen Eisensplitters, also keinen Teil des französischen Infanteriegeschosses; der Schuß muß vielmehr auf einen eisernen Teil aufgeschlagen haben (vielleicht auf die Lanze?), und dessen Splitter hat die Augenverwundung verursacht. Die Magnet-Ausziehung gelang ohne Mühe. Leider war aber dieser Fall erst 14 Tage nach der Verwundung eingeliefert, so daß inzwischen bereits erhebliche Veränderungen im Glaskörper sich entwickelt hatten.

Weit glücklicher in dieser Hinsicht ist ein andrer Fall, den ich Ihnen vorstelle.

Es wurde ein kleiner Granat-Splitter vom Kollegen von Szily zwei Tage nach der Verwundung so erfolgreich aus dem Auge extrahiert, daß wir hier auf ein gutes Sehen rechnen dürfen. Infizierte Granat-Splitter freilich, wie ihn dieser weitere Verwundete im Auge beherbergt, werden auch bei früher Extraktion eine sehr zweifelhafte Prognose bieten.

Eines aber ist sicher: daß man diesen ganzen Fremdkörper-Fällen draußen im Felde, wie in Lazaretten, die nicht völlig fachmännisch ausgerüstet sind, oft überhaupt nicht gerecht wird. In Augen, in denen man es nicht vermutet, können Splitter vorhanden sein, und welcher Art diese sind, kann man vor Anwendung der Magnetnadel (Sideroskop) oft überhaupt nicht wissen. Ich weise noch darauf hin, daß sogar das Röntgen-Bild im Stiche lassen kann bei kleinen Splitterchen, die aber bereits dem Auge durch Siderose usw. verhängnisvoll werden können.

Daß eine möglichst frühzeitige augenärztliche Untersuchung und Behandlung herbeigeführt werden muß, liegt also auf der Hand. Auch scheinbar leichtere Augen-Verwundete sollten nicht in Lazaretten wochenlang mit einfachem Verband behandelt werden, wenn augenärztlich-klinische Hilfe erreichbar ist!

Ich bin auf Grund solcher Erfahrungen vorstellig geworden und habe durch dankenswerte Vermittlung des Freiburger Sanitätskommandos Generaloberarzt Dr. Broecel es erreicht, daß den gesamten Reserve-Lazaretten des Armeekorps aufgetragen worden ist, daß alle Augenverwundungen, auch wenn anderweitige Verletzungen am Körper vorliegen, sogleich in die Augenkliniken der Universitäten oder benachbarter großer Städte überführt werden. Um den gesteigerten Ansprüchen jederzeit entsprechen zu können, ist meiner Klinik in einem der hiesigen Vereins-Lazarette noch eine Abteilung zur Ver-

fügung gestellt worden, in der Herr Kollege Pindikowski die Behandlung weiterführt.

Es ist sehr zu wünschen, daß nach solchen Grundsätzen, soweit als möglich, überall verfahren wird. Und wenn beim Vorrücken der Armeen die Entfernung der kämpfenden Linien von den in der Heimat, besonders im Grenzlande vorhandenen Augenkliniken größer wird; dann sollte dafür gesorgt werden, daß auch aus den Feld-Lazaretten und Etappen gerade die Augen-Verwundungen, soweit die Verletzten nur eben beförderungsfähig sind, frühzeitig zurück in die geeigneten Orte verlegt werden. Es ist viel richtiger, auch Augen-Verletzte mit sonstigen Wunden an den Extremitäten usw. gleich dahin zu legen, wo vollständig eingerichtete Augenkliniken bestehen, oder sie gleich in letztere zu überführen. Sie finden ja auch in der Augenklinik die nötige chirurgische Hilfe, nötigenfalls unter Zuziehung des Fachchirurgen.

Schließlich legt sich uns die Frage nahe, ob nicht in Zukunft hinter dem vorrückenden Heere hier und da besondere augenärztliche Lazarettabteilungen gebildet werden sollten. Ihre Einrichtung würde große Schwierigkeiten nicht bieten. Wohl sind im Heere im Sanitäts-Dienst viele augenärztlich ausgebildete aktive und der Reserve angehörige Sanitätsoffiziere in Lazaretten tätig. Aber wenn nicht alle diagnostischen und therapeutischen, instrumentellen Hilfsmittel zur Verfügung stehen, — und das ist nicht allenthalben möglich, — so sind der ophthalmologischen Betätigung im Felde enge Schranken gezogen. Deshalb scheint mir, daß an einzelnen Stellen eine vollkommene augenärztliche Einrichtung geschaffen werden sollte zur Konzentration der Augen-Verwundeten. Auch der „konsultierende Ophthalmologe“ kann die Gelegenheit zu klinischer Behandlung und Pflege nicht ersetzen; denn die Fülle der während der Behandlung von Augenverletzungen möglichen Komplikationen (Blutungen, Drucksteigerungen, Entzündungen usw.) läßt sich nur in eigens hergerichteten stationären Verhältnissen beherrschen.

Wird man auswärts zu Konsultationen herangezogen — und dazu haben wir uns für nicht Transportfähige natürlich auch bereit gestellt — so kann man wohl manche Diagnosen stellen (freilich nicht alle), man kann den einen oder andern Eingriff machen und eine Behandlung empfehlen; im allgemeinen aber ist immer der beste Rat: Verlegt den Augenverwundeten sobald wie möglich in eine Augenklinik oder Augenabteilung. Die Vereinigung und Überführung der Augenverwundeten in feste, darauf besonders eingerichtete Stellen ist jedenfalls sachlich und organisatorisch das Gebotene und Beste.

Klinische Beobachtungen.

Zwei seltene Verletzungen des Auges durch stachlige Pflanzenteile.

Von Dr. Martha Kraupa-Runk in Teplitz.

Fall I: Am 20. September stellte sich in unsrer Ambulanz die 54jährige Zimmermannsfrau A. H. aus Kr. vor, mit der Angabe, daß ihr vor 14 Tagen, beim Mähen, Kletten ins linke Auge gekommen seien. Sie kam, da sie ununterbrochen Schmerzen hatte, deren Heftigkeit sich besonders nachts, wenn sie zu schlafen versuchte, bis zur Unerträglichkeit steigerten.

Rechtes Auge: normal, S = 1,0. Linkes Auge: Lider stark geschwollen, insbesondere die obere Lidbindehaut diffus gerötet, schleimig-eitrige Absonderung (bakteriologisch Staphylokokken); an der Bindehaut des Oberlides grob papilläre Wucherung; in der Mitte des Lides, nahe dem konvexen Knorpelrand, ein über die Oberfläche der Bindehaut leicht hervorragendes, rotes Knötchen. Augapfel-Bindehaut stark gerötet, Hornhaut matt, das Epithel gequollen, durch tiefe Kratzer in seiner ganzen Ausdehnung wie durchfurcht. Mit Fluoresceïn-Kalium färbte sich die ganze Hornhaut-Oberfläche und das oben erwähnte Knötchen. Linke Pupille enger, als die rechte (Reiz-Miosis); Iris, sowie die tieferen Teile normal.

Auf den ersten Blick lag die Annahme nahe, daß ein noch vorhandener Fremdkörper diese Schädigung verursachte. Als Sitz des Fremdkörpers erschien das rote Knötchen verdächtig. Nach der trotz Kokaïn-Anwendung für die Patientin schmerzhaften Umstülpung des Oberlides, sah ich bei seitlicher Beleuchtung aus dem Knötchen ein äußerst feines, spitzes, gelbliches Gebilde hervorragen, das ich mit einer anatomischen Pinzette entfernte. Unter dem Mikroskop erwies sich der entfernte Fremdkörper als ein Stachel der hier heimischen Klettenart Arctium Lappa (Compositae). Das Knötchen wurde mit dem scharfen Löffel ausgekratzt und bestand aus weichem Granulationsgewebe. Der Bindehautsack wurde mit Hydrarg. oxycyan. ($^1/_{5000}$) ausgespült, das Auge durch 8 Tage mit 2 $^0/_0$ Noviformsalbe behandelt und unter Verband gehalten, wonach die Erosion glatt abheilte. Lider und Auge wurden blaß. Sehschärfe bei der Entlassung mit —1 Di. sph. = 1,0.

Fall II: Am 23. September erschien der 61jährige Knecht J. Sch. aus K. mit der Angabe, seit ungefähr 8 Tagen heftige Schmerzen im Auge zu haben, und seit einer Woche eine rasche Abnahme seines Sehvermögens zu bemerken.

Rechtes Auge: Beginn des Alters-Stars in der vordren und hinteren Rinde, S = 0,6. Linkes Auge: Oberlid geschwollen, Bindehaut intensiv gerötet, schleimig absondernd; am Oberlid Papillar-Wucherung.

Nach Umstülpung des Oberlides und Vordrücken der oberen Übergangsfalte erschien in dieser ein in dicken Schleim eingehülltes, ca. 15 mm langes, dünnes Gebilde von grüner Farbe. Beim Entfernen mit der Pinzette zeigte es sich, daß der Fremdkörper in einer tiefen, eitrig absondernden Wundhöhle stak. Der Augapfel war stark gerötet, die Hornhaut nur in einer zentralen Partie von 4 mm Durchmesser klar, hingegen die Randpartien im ganzen Umkreis geschwürig zerfallen. Das Randschlingen-Netz drang bereits gegen die Geschwürs-Partie vor. Das Auge wurde, wie in Fall I, behandelt. Die Reiz-Erscheinungen gingen im Verlauf von 10 Tagen zurück,

aber noch heute ragt das Hornhaut-Zentrum scharf gegen die tief gedellte Hornhaut-Peripherie hervor. S = 0,1.

Der Fremdkörper erwies sich bei mikroskopischer Betrachtung als ein mit kleinsten Widerhaken besetzter Grannenteil.

Verletzung mit Klettenstacheln ist in der Literatur bisher nur in einem Fall (E. Kraupa, Prager Medizin. Wochenschrift, 38. Band, Nr. 47, 1913) mitgeteilt worden. Die ausführliche Zusammenstellungen von Zander und Geisler sowie von Wagemann erwähnen über derartige Verletzungen nichts.

Verletzungen mit Grannenteilen sind an sich nichts so Seltenes.

Referate, Übersetzungen, Auszüge.

1) **Die beruflichen Augen-Verletzungen der Bergleute in einem 5jährigen Zeitraum,** von Dr. Joh. Ohm in Bottrop. (Monatsschr. f. Unfallheilk. 1914 Nr. 4 u. 5 und Sonderausgabe. Vogel, Leipzig). Selbstbericht.

Die Unfallgefahr der Bergarbeiter ist rund doppelt so groß, wie bei den übrigen Berufen. Die Knappschafts-Berufsgenossenschaft brauchte 1912 eine Umlage von 34 Millionen. Bei der Sektion 2 (Bochum) ging von 1908—1912 das Sehvermögen gänzlich verloren: links 123 mal, rechts 142 mal, beiderseits 10 mal, teilweise: links 429 mal, rechts 450 mal, beiderseits 68 mal. Verf. schätzt die Zahl der Augenverletzungen bei der Bochumer Knappschaft, jährlich auf 6000, weshalb eine Sonder-Darstellung gerechtfertigt ist. Sie erstreckt sich auf alle von ihm 1908—1913 behandelten Augenunfälle — 1197 an der Zahl — nach ihrer ätiologischen, klinischen, therapeutischen und sozialen Seite. Unter ihnen nehmen die Hornhaut-Verletzungen mit 1097 (83 %) den ersten Platz ein. 753 waren nicht infiltriert, 344 waren infiltriert, teils mit, teils ohne Fremdkörper. Unter ersteren waren eine Reihe Sprengschuß-Verletzungen. Einer von ihnen, der ganz frisch in Behandlung kam, hatte zahllose Luftbläschen in der Hornhaut und eine in der Vorderkammer, die am nächsten Tage verschwunden waren.

Die infiltrierten Hornhautwunden stellen meistens, dank der straffen Organisation der Knappschaft, die Frühstadien dar, die in der Regel ein vorzügliches Behandlungsresultat ergeben. Erörtert werden die Verteilung über die Monate (Maximum im Juli, Minimum im Oktober), Form und Lage (zahlreiche Zeichnungen) die Zeichen der Entzündung (primäre und sekundäre Infiltration — Hofbildung, Lymphröhrchen — die Veränderungen in der Vorderkammer und Iris, Chemosis und Lid-Ödem). Die Bakteriologie mit den Mitteln des Praktikers (Ausstrichpräparate) erwies sich als ebenso einfach, wie wertvoll für die Prognose und Therapie. Es fanden sich 8 mal Pneumokokken, 13 mal Diplobazillen, 6 mal Staphylokokken, 2 mal positive Kokken unbekannter Art, 2 mal Xerosebazillen allein, und 27 mal negativer Befund. Von den Pneumokokken-Geschwüren erblindete ein Fall, der erst am 6. Tage in Kur kam. Alle übrigen behielten gute Sehkraft. Die Behandlung der infiltrierten Hornhautwunden geschah 213 mal nur medikamentös (kräftige Pupillen-Erweiterung in fast allen Fällen, Credé'sche Salbe gegen die Pneumokokken, inzwischen überholt durch das Optochin, Zink gegen die Diplobazillen, gelbe Schweissinger'sche Salbe gegen die Staphylokokken); 12 mal Absaugung, 26 mal Jontophorese, 38 mal Galvanokaustik. Resultat:

3 Verluste (1 perfor. Wunde, 1 Sprengschuß, 1 Pneumokokken-Geschwür), 1 Erblindung und 14 weitere Fälle mit Rente (dabei durchschnittliche Sehschärfe = 0,3). Bei den infiltrierten Hornhautwunden, die den Etat der Berufsgenossenschaften schwer belasten, kann durch frühzeitigeres Erscheinen der Patienten noch viel mehr erreicht werden.

Bezüglich der übrigen Verletzungen ist das Original einzusehen.

Die Ansicht Dransart's, daß die kleinen Augen-Verletzungen das Augenzittern der Bergleute verschlimmern, wird abgelehnt. Das Schlußkapitel enthält Bemerkungen über die Begutachtung, Simulation und die Renten-Summen jedes einzelnen Falles. Bilanz: Zahl der Verletzten 1197; Arbeitsunfähigkeit 11278 Tage; Zahl der Rentenempfänger 50; Rentensumme 38399 Mark; Verlust eines Auges durch Verbrennung 1 mal, durch Infektion 3 mal, durch Zertrümmerung 1 mal; Erblindung eines Auges durch Ulcus serp. 1 mal, durch Netzhautablösung 4 mal, durch Sehnervenatrophie 1 mal; ärztliches Honorar für Behandlung 9394 Mark, für Begutachtung 1220 Mark.

---

2) **Die Kriegs-Chirurgie des Sehorgans,** von Dr. Kurt Steindorff in Berlin (Berliner klin. Wochenschr. 9. Nov. 1911).

Die Kriegs-Chirurgie des Auges, in der sich zwei Sondergebiete ärztlicher Wissenschaft zu einer wissenschaftlich und praktisch gleich wertvollen Einheit wieder zusammenschließen, nimmt in den Sanitätsberichten über die verschiedenen Kriege einen nicht unbeträchtlichen Raum ein. Von besonderem Werte sind die im „Sanitätsbericht“ über die Deutschen Heere im Kriege gegen Frankreich 1870/71“[1] niedergelegten Erfahrungen, weil sie die ersten sind, die sich auf eine allgemeine Anwendung des Augenspiegels stützen, und weil sie, 18 Jahre nach Friedensschluß erscheinend, den Endausgang zahlreicher Verletzungen berücksichtigen konnten.

Der „Sanitätsbericht“ stützt sich auf 860 Fälle von ärztlich behandelten Augen-Verletzungen, die auf deutscher Seite durch Kriegswaffen hervorgerufen worden; das sind 0,86 % sämtlicher 99566 ärztlich behandelten Verwundungen und 8,5 % der Kopftraumen. In 74 Fällen waren die Sehstörungen nach Gehirn- bzw. Schädel-Verletzungen eingetreten, 786 Verwundungen betrafen das Auge allein. Beim Vergleich der Oberfläche des Auges mit der des gesamten Körpers ergibt sich, daß die Verwundungsziffer nur 0,2 betragen dürfte, da sich die Trefffläche des Auges zur Gesamtkörperoberfläche wie 0,15:100 verhält. Die exponierte Lage des Kopfes und die leichte Verwundbarkeit des Auges im Kriege erklären die hohe Verwundungsziffer. Daß das linke Auge öfter als das rechte getroffen wurde (374:317), ist sowohl durch die Stellung des Infanteristen bei der Schußabgabe, wie auch durch die Deckung des rechten Auges zu erklären, die ihm das Gewehr gegen indirekte Geschosse (Sand, Stein usw.) gewährt. Im amerikanischen Rebellions-Krieg waren die Verletzungen des rechten Auges ebenso häufig wie die des linken (523: 524). Die Verletzungen beider Augen gibt der „Sanitätsbericht“ mit 9,7 % aller Augen-Verletzungen an. Die überwiegende Mehrzahl der im „Sanitätsbericht“ besprochenen Verletzungen wurde durch Schüsse (Gewehr und Granaten) verursacht (709 = 96,2 %), während Hieb- und Stich-Verletzungen verschwindende Ausnahmen bilden (3,8 %). Es waren 318 Gewehrschüsse, 197 Granatschüsse, und bei 199 fehlen nähere Angaben.

---

[1] III. Bd., 2. Kap., S. 157.

Von den 510 Schuß-Verletzungen, bei denen man die Art des Projektils genauer kannte, waren 61,4 % durch Gewehr-, 197 = 38,6 % durch Artilleriegeschosse erzeugt, also gefährden Sprenggeschosse das Auge mehr als andere Körperteile, sie sind aber ungefährlich, denn es verliefen:

durch Gewehrschuß	37,6 %	mit Erhaltung des Augapfels,
„ Granatschuß	64,1 „	
„ Gewehrschuß	62,4 „	mit Zerstörung des Augapfels.
„ Granatschuß	35,9 „	

Diese auffallende Tatsache ist so zu erklären, daß die größeren Sprengstücke von der knöchernen Umgebung des Augapfels zurückgehalten werden, während die Gewehrprojektile den Bulbus von vorn oder durch die Augenhöhle hindurch leicht zerstören. So waren nach den Angaben des „Sanitätsberichts“ unter 110 einwandfrei bekannten Fällen von Vernichtung des Bulbus die Kugeln 38 mal von vorn und 72 mal nach Zerschmetterung der Orbitalwand eingedrungen. Die spezifische Vulnerabilität des Auges ist, wie schon kurz erwähnt, eine so große, weil im Felde der Kopf und zumal das Gesicht des Soldaten dem feindlichen Geschoß besonders ausgesetzt sind; dabei gefährden die Orbitalknochen das Auge mehr, als sie es schützen. Dazu kommt, daß der Augapfel eine Kugel darstellt, deren wenig elastische Hüllen einen inkompressiblen Inhalt umschließen. Die Häufigkeit der Schuß-Verletzungen des Auges in den verschiedenen Feldzügen wird durch folgende Zusammenstellung erläutert, die dem „Sanitätsbericht“ entnommen ist:

	Zahl der Augenverwundungen	Auf 100 aller Verwundungen	Auf 100 der Kopfverwundungen
Krimkrieg, englische Armee	49	0,65	3,28
„ französische „	595	1,75	11,30
Amerikanischer Rebellionskrieg	1190	0,50	5,50
Krieg gegen Dänemark, preußische Armee	21	1,07	7,70
Deutsch-französischer Krieg,			
deutsche Armee	860	0,86	8,50
französische Armee	672	0,81	8,70

Das Sehorgan wird nicht nur direkt getroffen, sondern auch indirekt durch Massen, die das Geschoß in Bewegung setzt, wie Sand, Glas-, Stein-, Metall- oder Holzsplitter, Stücke von Brillengläsern und -gestellen usw. (7,7 % im „Sanitätsbericht“). Auch eine Fernwirkung kommt bei Erschütterungen des Bulbus vor, die von Schädel-, Gesichts- oder sogenannten Luftstreifschüssen oder von Streifschüssen der Lider ausgelöst werden.

Eine Besprechung der Augen-Verletzungen durch Unglücksfälle im Kriege, z. B. durch Zerplatzen von Geschützrohren oder Gewehren, Hufschlag, Überfahrenwerden usw., erübrigt sich an dieser Stelle, da sie nicht in das Gebiet der eigentlichen Kriegs-Chirurgie des Sehorgans gehören.

Ein Vergleich der im „Sanitätsbericht“ gesammelten Erfahrungen mit den in den seither geführten Kriegen gewonnenen ergibt, daß die Häufigkeit der Augenverletzungen sowohl absolut wie auch relativ im Verhältnis zu den übrigen Verwundungen und zu den Schädel-Verletzungen bedeutend zugenommen hat. Aus dem Russisch-Türkischen Kriege (1877/78) liegen Mit-

teilungen von v. Oettingen[1] und Reich[2] vor. Der erstere berichtete über 42 Fälle von einseitiger und über 2 Fälle von doppelseitiger Vernichtung des Sehorgans. Reich veröffentlichte 97 Fälle von Schuß-Verletzungen des Auges = 0,74 % aller von ihm untersuchten Verwundeten der kaukasischen Armee. Er schätzt die Gesamtzahl der Augenläsionen auf $2^1/_2$ % aller Verwundeten und auf etwa 18 % aller Kopfverletzungen.

v. Merz[3] berechnet die Zahl der im Russisch-Japanischen Kriege (1904/05) vorgekommenen Augen-Verletzungen auf 2 % aller Kriegs-Verwundungen; denn von den 2196 Verwundeten, die in den Hospitälern des Roten Kreuzes in Irkutsk lagen, hatten 45 Mann Augenschüsse. Von den Gefallenen einer Division der 2. japanischen Armee wiesen 54,2 % Kopf-Halsschüsse auf. In diesem Kriege bedienten sich beide Parteien der modernen kleinkalibrigen Gewehre; die Russen hatten Mantelgeschosse von 7,6 mm, die Japaner solche von 6,5 mm Kaliber. Oguchi[4] gibt die Zahl der Augen-Verletzungen auf japanischer Seite mit 3093 an, von denen 1605 Gewehr- und 771 Geschoßwunden waren. Es machen demnach die Augen-Verletzungen 2,22 % sämtlicher Verwundungen und 21,01 % der Kopftraumen aus. Die erhebliche Zunahme der Schußwunden des Auges beruht darauf, daß die Soldaten im modernen Krieg, wie es auch der gegenwärtige Feldzug zeigt, viel mehr in liegender Stellung kämpfen, so daß natürlich der Kopf durch feindliche Geschosse besonders bedroht wird.

In unseren Kolonialkriegen betrugen nach Nicolai[5] die Gesamtresultate: tot 676, vermißt 76, verwundet 907. Außer 2 durch Unglücksfälle bedingten Augen-Verletzungen kamen 15 Schußwunden des Auges zur Beobachtung = 1,8 %. Diese Zahl stimmt also mit den in anderen Kriegen notierten gut überein. In Südwest-Afrika ließ sich auch die Sprengwirkung unserer Projektile bei Nahschüssen gut beobachten, wo der mit unseren Gewehren ausgerüstete Feind aus 50—200 m Entfernung feuerte und unseren Soldaten sehr schwere Verwundungen beibrachte. In einzelnen Fällen, in denen die Augenhöhle zertrümmert war, mußten später in der Heimat noch größere plastische Operationen vorgenommen werden.

Das moderne Kleinkaliber-Mantel-Langgeschoß besitzt eine große lebendige Kraft mit erheblicher Fernwirkung und Verdrängung der dem Schußkanal benachbarten Teile. Hildebrandt[6] weist darauf hin, daß die Mantelgeschosse dadurch eine viel größere Gefahr für das Auge bilden als die alten Bleigeschosse. Vorausschauend sagt er: „. . . es werden zweifellos in künftigen Kriegen mit ihrer voraussichtlichen Zunahme der Kopf-Verletzungen überhaupt die Schuß-Verletzungen des Auges noch ein großes Beobachtungsmaterial abgeben."

---

[1] v. Oettingen, Die indirekten Läsionen des Auges bei Schuß-Verletzungen der Orbitalgegend. Stuttgart 1879.
[2] Reich, Klin. Monatsblätter 1879, Bd. 17, S. 96.
[3] v. Merz, Klin. Monatsblätter 1907, Bd. 45, Beilageheft, S. 238.
[4] Oguchi, Graefe's Archiv, 1912, Bd. 89, S. 353.
[5] Nicolai, Deutsche militärärztl. Ztschr., 1910, Bd. 39, S. 529.
[6] Hildebrandt, Die Verwundungen durch die modernen Kriegswaffen usw., 1907, Spez. T., S. 186.

Journal-Übersicht.

I. A. v. Graefe's Archiv für Ophthalmologie. LXXXVII, 2.

Ergebnisse der Tuberkulin-Behandlung bei der Tuberkulose des Auges, von Prof. A. v. Hippel in Göttingen.

Die Krankheitsbilder, unter denen die Tuberkulose am Auge auftritt, sind viel mannigfaltiger, als im allgemeinen angenommen wird. Zur Sicherstellung der Diagnose sind Probe-Injektionen von Alt-Tuberkulin unentbehrlich. Man muß dabei nicht nur auf die Temperatur, sondern auch auf örtliche Reaktions-Erscheinungen achten, die oft nur mit der Doppel-Lupe erkennbar sind und rasch vorübergehen. Die Injektion nimmt zu, Hornhaut-Trübungen werden dichter, für kurze Zeit erscheinen kleine oberflächliche Infiltrate der Hornhaut, winzige Knötchen im episkleralen Gewebe. Werden derartige Veränderungen beobachtet, so sind weitere Probe-Injektionen als nicht unbedenklich zu unterlassen.

Verf. hat in den letzten 8 Jahren 243 einschlägige Fälle behandelt. Davon entfallen 115 auf die Hornhaut, in der die Tuberkulose in verschiedenen Formen auftritt. 1. Weißliche und gelblichgraue, von Gefäßen umsponnene, unscharf begrenzte Infiltrate in den mittleren und tieferen Schichten, oft im Zentrum, seltener vom Rande zum Zentrum vorrückend. Die Reiz-Erscheinungen sind bald gering, bald unter Entwicklung einer plastischen Iritis sehr heftig. Besserungen und Verschlimmerungen wechseln, bis ein großer Teil der Hornhaut getrübt ist. In etwa einem Drittel der Fälle treten daneben oberflächliche Rand-Infiltrate mit oder ohne Pannus und Rand-Phlyktänen auf. 2. Zahlreiche sehr kleine oberflächliche Infiltrate über die ganze Hornhaut zerstreut, mit oder ohne Pannus, oft sandkornförmige Phlyktänen auf dem Limbus. Die Probe-Injektion gibt allgemeine und örtliche Reaktion, und Tuberkulin-Injektionen bringen überraschend schnelle Heilung, während die gewöhnliche Therapie versagt. 3. Keratitis eczematosa, die sich durch raschen Gewebszerfall, Hartnäckigkeit des Prozesses und fast regelmäßige Mitbeteiligung der Iris auszeichnet. 4. Sklerosierende Keratitis. Tuberkulin ist nur wirksam, wenn es früh zur Anwendung kommt, bevor die Trübungen sich weiter in die Hornhaut vorgeschoben haben. 5. Eine dem Verf. bisher unbekannte Form der Hornhaut-Entzündung wurde 2 mal beobachtet. Ohne Rötung entwickelt sich in den oberflächlichen Schichten am Rande eine gefäßlose Infiltration, welche vorrückt, aber die Mitte nicht erreicht. Unter Tuberkulin vollständige Heilung. 6. Keratitis parenchymatosa ist zwar meistens luetisch, doch weist Verf. bei 3 Fällen nach, daß sie auf Tuberkulose beruhen. 7. Die Konjunktiva erkrankt seltener, dagegen sind tuberkulöse Erkrankungen der Lederhaut viel häufiger als man bisher annahm. Man findet kleine gelbliche Knötchen im episkleralen Gewebe, welche nie zerfallen und rasch schwinden, und größere Knötchen am Hornhautrande oder von ihm entfernt. Einen verkäsenden Tuberkelknoten sah Verf. nur einmal. Heilung durch Tuberkulin. 9. 75 mal kam Tuberkulose der Iris und des Ciliarkörpers zur Beobachtung, darunter 20 Fälle mit geringer Rötung, mit Präzipitaten, Glaskörper-Trübungen und verhältnismäßig starker Sehstörung, aber ohne Synechie. Die Glaskörper-Trübungen sind sehr hartnäckig, während die Präzipitate nach einiger Zeit einer Tuberkulin-Kur weichen. 5 Fälle von Iritis plastica, die ohne spezifische Kur schwer heilt und zu Rückfällen neigt. Eine Mischform, die Uveitis sero-plastica, wurde 15 mal beobachtet. Heftige Reiz-Erscheinungen,

Präzipitate, hintere Synechien, Papillar-Exsudat, Glaskörper-Trübungen, hochgradige Sehstörungen geben ein Krankheitsbild, welches schon nach seinem klinischen Verhalten als tuberkulös angesprochen werden darf. Der Verlauf ist sehr langwierig, Glaukom und Netzhaut-Ablösung können hinzutreten. Tuberkulin wirkt nur bei frühzeitiger Anwendung, bevor schwere Komplikationen sichtbar sind. In 29 Fällen fanden sich Tuberkel-Knötchen der Iris, bald kleine, miliare, bald größere, welche in der Nähe des Kammerwinkels zu liegen pflegen und zu gelblichen Leisten verschmelzen können. Die mit miliaren Knötchen komplizierte Iritis kann auch auf Lues beruhen, und man darf in solchen Fällen die Wassermann'sche Reaktion nicht unterlassen. Sind größere Knoten vorhanden, so kann Heilung eintreten, manchmal ist aber, besonders wenn die Behandlung spät einsetzt, Erblindung nicht zu verhüten. Große konglobierende Tuberkelknoten der Iris fanden sich in 6 Fällen. Die Knoten kamen zur Rückbildung, aber in 4 Fällen trat Atrophie ant. mit Erblindung ein, und in 2 Fällen wurde nur Lichtschein erhalten. Tuberkulose der Aderhaut zeigte sich 17 mal unter dem Bilde der Chorioiditis disseminata und einmal als konglobiertes Tuberkel an der Makula. In diesem Falle trat örtliche Reaktion auf, die in den 17 anderen Fällen fehlte, während die Temperatur erhöht war. Das Sehvermögen besserte sich, obwohl der Befund unverändert blieb. Der negative Ausfall der Wassermann-Reaktion und die Allgemein-Untersuchung sicherten die Diagnose. 18 Kranke litten gleichzeitig an Erkrankung der Hornhaut und Uvea. Primäre Tuberkeln der Netzhaut sah Verf. nicht. Das zweite und dritte Lebens-Jahrzehnt stellt 70 % aller Erkrankungen.

Verf. benutzte T.-R., Bazillen-Emulsion, Tuberkulin Beranek, Rosenbach, die sensibilisierte Bazillen-Emulsion S. B. E., das albumosefreie Tuberkulin. Ausgesprochene Vorzüge eines Präparates konnten nicht festgestellt werden, zumal die Fälle nicht gleichartig sind. Jedenfalls schützt die Bazillen-Emulsion nicht vor Rückfällen (13 bei 82 Fällen). Unter 130 Fällen, die mit Beranek behandelt wurden, traten 15 mal Rezidive auf. Reagiert ein Erwachsener bereits auf 0,5 oder 1 mg A.-T., so beginnt Verf. mit 1 Teilstrich $^{9}/_{8}$ Beranek und steigt langsam jeden zweiten bis dritten Tag um 1 Teilstrich, unter regelmäßiger Temperatur-Messung und Beobachtung etwaiger örtlicher Reaktion. Später darf die Dosis rascher gesteigert werden. Reagiert der Kranke erst auf 3—5 mg A. T., so darf man mit 1 Teilstrich der Lösung A beginnen. Die sensibilisierte Bazillen-Emulsion hat schwerlich Vorzüge vor Beranek. Das albumosefreie Tuberkulin wurde aufgegeben, weil es starke örtliche Reaktionen auslöst. Tritt während einer längeren Kur plötzlich stärkere allgemeine und örtliche Reaktion ein, so muß man die Injektionen für Monate aussetzen. Anwendung eines anderen Tuberkulin bei Rückfällen gab keine besseren Resultate. Die Kur muß sich über längere Zeit erstrecken und zunächst in der Klinik stattfinden, bis die zweckmäßigste Dosierung festgestellt ist. Unzweckmäßige Anwendung des Tuberkulin bei ambulanter Behandlung schadet.

Von 243 Kranken wurden 184 (75,7 %) geheilt, 42 (17,3 %) gebessert und 17 (7 %) ohne Erfolg behandelt. Von den 42 gebesserten gaben 18 die Kur zu früh auf, 16 gingen in die Behandlung ihrer Hausärzte über und stellten sich nicht wieder vor. Bei den als geheilt bezeichneten waren die entzündlichen Erscheinungen ganz beseitigt, dagegen war das Sehvermögen oft infolge von Hornhauttrübungen, Pupillarexsudaten, Linsen- und Glaskörper-Trübungen mangelhaft. Von den 184 ist nur einer erwerbsunfähig geworden.

Von allen Tuberkulosen des Auges sind die der Iris und des Ciliarkörpers weitaus am gefährlichsten. 10 von 93 Fällen wurden erfolglos behandelt. Operative Eingriffe sollen möglichst erst 2 Jahre nach dem Verschwinden aller Reiz-Erscheinungen ausgeführt werden.

Beim Glaukom dürfte Elliot der Iridektomie vorzuziehen sein.

In 32 Fällen (13 %) treten Rückfälle auf, einzeln auf dem bisher gesunden Auge. Tuberkulose der Iris und des Ciliarkörpers neigt bei weitem am meisten zu Rückfällen.

Jedenfalls hat die Behandlung der Tuberkulose des Auges erhebliche Fortschritte gemacht. Scheer.

II. Zeitschrift für Augenheilkunde. Band XXXI. 1914. Januar.

1) **Die Ophthalmoskopie der Kammerbucht,** von Prof. Dr. Salzmann in Graz.

Die planmäßigen Versuche des Verf.'s zeigten, daß die Ophthalmoskopie der Kammerbucht schwierig und nur bei einer beschränkten Zahl von Fällen verwendbar ist. Die Sichtbarkeit der Kammerbucht hört auf, wenn die Kammertiefe unter den Wert von $^1/_4$ Hornhautradius sinkt. Günstigere optische Bedingungen können durch Auflegen eines Kontaktglases auf die Hornhaut geschaffen werden, doch gelangen Versuche damit nicht regelmäßig.

Verf. beschreibt das sichtbare Bild. Man erkennt die sehr schief gesehene Iris an ihrer Farbe und den Unebenheiten. Die vordere Fläche des Ciliarkörpers erscheint als schmaler, glatter, gleichmäßig gefärbter Streifen. Die Irisfarbe bedingt dabei Verschiedenheiten. An den Ciliarkörper-Streifen schließt sich hellweiß gefärbt ein Teil der Sklera. Vom Schlemm'schen Kanal war nie etwas zu sehen. Auch einige pathologische Befunde werden berichtet, besonders sind periphere Synechien aus der Unsichtbarkeit des Ciliarkörpers und deren Fehlen des Skleralreflexes zu erkennen.

Gute Abbildungen erleichtern das Verständnis der Ausführungen.

---

2) **Experimentelle Untersuchungen über Wirkungen der ultraroten Strahlen auf das Auge,** von Dr. Reichen in Aarau.

Versuche an Kaninchen-Augen zeigten, daß ultrarote Strahlen Reizwirkungen auf das Auge ausüben. Am stärksten war die Wirkung auf die Iris, da diese das Ultrarot am meisten absorbiert. Schädigung der Linse oder der Netzhaut konnte nicht nachgewiesen werden.

---

3) **Über das Untersuchungsprogramm des Schielens,** von Prof. Dr. Bielschowsky in Marburg.

Um die Beobachtungen über das Schielen besser ausnutzen zu können, empfiehlt Verf., sie in ein System zu bringen. Die Anamnese hat Vererbung, neuropathische Belastung zu berücksichtigen, Beginn des Schielens, vorangehende Erkrankungen, ob das Schielen periodisch war und von welchen Umständen sein Auftreten abhing, Doppeltsehen. Der Status berücksichtigt nach dem Allgemeinbefunde die Schielstellung, die Art des Schielens, Refraktion, Sehschärfe, Messung des Schielwinkels für verschiedene Entfernungen und bei verschiedenen Lagen des Blickpunktes. Berücksichtigung vertikaler Ablenkung, Feststellung, ob sie bei allen oder nur einzelnen Blickrichtungen eintritt. Ermittelung der extremen Grenzstellungen der Augen, möglichst photographische Registrierung der Schielstellungen.

Genaue Messung des Doppeltsehens ist erforderlich, wenn möglich Prüfung der Fusion.

Art und Erfolg der Behandlung ist genau festzulegen, um über die Dosierung und die Größe des bei der Vernähung erforderlichen Übereffektes einen Anhalt zu erlangen.

---

4) **Narben nach Sklerektomie und Trepanation der Sklera,** von Dr. E. Bachstez. (I. Univ.-Augenklinik in Wien.)

Anatomische Beschreibung dreier Fälle. Nach Trepanation fand sich in beiden Fällen eine bedeutende Vernarbung, auch bei Glaucoma simplex.

---

5) **Über den ursächlichen Zusammenhang von Netzhaut-Ablösung und Unfall,** von Dr. Perlmann in Iserlohn.

Mitteilung einer für eine Berufsgenossenschaft ausgeführten Zusammenstellung.

Februar.

1) **Physiologische Untersuchungen über Lageveränderung des Bulbus in der Orbita,** von Privat-Dozent Dr. Gutmann in Berlin.

Verf. maß mittelst eines auf die holokaïnisierte Hornhaut gestellten Verschieblichkeitsmessers (Piezometer)[1] die physiologische Verschiebbarkeit des Augapfels in Richtung seiner Längsachse in die Orbita hinein. Sie betrug bei Belastung mit 15, 20, 25 g bei Kindern 0,6 — 7, 0,8, 1,0 — 1,1 mm, bei Erwachsenen 0,7 — 0,8, 1,0 — 1,2 mm. Bei alten Leuten werden die Werte durch Schwund des Orbitalfettes höher.

---

2) **Vergleichende Untersuchungen über den Einfluß der Massage auf das Verhalten von Tusche im Auge,** von Dr. Musy. (Universitäts-Augenklinik in Basel.)

Verf. schließt aus seinen Untersuchungen, daß die Massage die Resorption der im Bulbus vorhandenen Substanzen durch gesteigerte Flüssigkeitsströmung fördert.

Sie treibt die Elüssigkeitsströmung anscheinend vom Glaskörper in der Richtung gegen die vordere Kammer. Die Beobachtung, daß unter der Massage Vorströmen von Tusche aus dem Glaskörper in die vordere Kammer stattfand, und daß bei massierten Augen weniger Tusche in den hinteren Bulbus-Abschnitten blieb, als in nicht massierten, spricht für Beeinflussung der Flüssigkeitsströmung im Auge durch die Massage.

---

3) **Über Diathermie am Auge. Experimentelles und Klinisches nebst Beschreibung einer neuen Universal-Augen- und Kopf-Elektrode,** von A. Qurin in Wiesbaden.

Die Erwärmung mittels hochfrequenter Wechselströme empfiehlt Verf. in allen Fällen, in denen heiße Umschläge angewendet werden. Sie ist bei dem teuren und komplizierten Verfahren nur in schweren Fällen angebracht. Sie erreicht, besonders wenn mehr als Oberflächen-Erwärmung beabsichtigt wird, mehr als jedes andre Verfahren. Schädigungen sind nicht beobachtet. Bei allen Erkrankungen, die zu intraokularen Blutungen führen, Arteriosklerose, Glaukom ist das Verfahren kontraindiziert

Die Beschreibung der Elektroden wird durch Abbildungen unterstützt.

[1] Nach Wort-Fügung und Bedeutung unbrauchbar. Piesmometron = Druck-Messser. H.

4) **Über „zirkumskripte grubenförmige" Ektasie" am Augengrunde,** von Dr. Kraupa. (Universitäts-Augenklinik in Prag.)

In einem Falle höchstgradiger Kurzsichtigkeit fand Verf. umschriebene Grubenbildungen, die nasal vom Sehnerven gelegen, diesen nicht mit einbezogen. Über Deutung und Entstehung des Befundes läßt sich nichts Sicheres sagen.

---

5) **Zur Technik und Indikation der Elliot'schen Trepanation,** von Dr. Paderstein in Berlin.

Referat dieses Vortrages siehe dieses Centralbl. November 1913.

---

6) **Augenbäder,** von Dr. Pichler in Klagenfurt.

Verf. benutzt Bäder mit Borlösung bei Conjunctivitis, mit Zinklösung bei Hornhaut-Geschwüren und -Erosionen. Sehr günstig wirkten Borbäder vereint mit Salben-Behandlung bei Lid-Entzündungen.

März.

1) **Über die postoperativen Sehstörungen und Erblindungen nasalen Ursprungs,** von Prof. Dr. Onodi in Budapest.

Zusammenstellung und Erklärung von 13 Fällen postoperativer nasaler Erblindung und Sehstörung nach intranasaler Stirnhöhlen-Eröffnung, nach Ausräumung der Siebbeinzellen und der Keilbeinhöhle, nach Septum-Operationen, Polypen-Exstirpation und nach Conchotomia media. Es handelt sich um direkte Schädigung oder indirekte Frakturen des Sehnervengebietes.

---

2) **Die Verwendung von Bindehaut bei Augen-Verletzungen,** von Dr. Helmbold.

Verf. bespricht in seinem Vortrage die Vorzüge des Kuhnt'schen Verfahrens und bringt eine Übersicht von 130 eigenen Fällen erfolgreicher Anwendung.

---

3) **Zur Kasuistik der Spontanresorption der Cataracta senilis,** von Dr. Krevet. (Universitäts-Augenklinik in Gießen.)

Im Anschlusse an eine Literatur-Übersicht berichtet Verf. über zwei neue Fälle von Selbst-Aufsaugung des Alterstars. Wie in der großen Zahl der Fälle zeigte sich auch in den neuen die Bedeutung des Glaukoms bei dieser Spontan-Resorption des Stars.

---

4) **Über multiple Cysten in der Conjunctiva tarsi,** von Dr. Fr. Gros in Mainz.

Mitteilung zweier Fälle von Auftreten zahlreicher hirsekorngroßer, gelblicher, in Gruppen angeordneter Stippchen in der hyperämischen Conjunctiva tarsi. Es handelt sich um neue Bildungen auf Grundlage chronischer Conjunctivitis.

---

5) **Bildungs-Anomalie der inneren Lidkante,** von Dr. Begle. (Univers.-Augenklinik in Prag.)

Die hauptsächlichen Veränderungen bestanden in den beiden beobachteten Fällen in Abrundung der inneren Lidkante, abweichendem Bau der Tarsaltalgdrüsen und Auftreten einer bindegewebigen Schicht an Stelle der Substantia propria des Sulcus subtarsalis an den Oberlidern. Die Ursache sieht

Verf. in Unregelmäßigkeit in der Verwachsung der beiden Lidrandflächen um den dritten Embryonalmonat.

April bis Mai.

1) **Untersuchungen über orbitale Verschieblichkeit des Bulbus bei hochgradigen Refraktions-Anomalien und intraokularer Drucksteigerung,** von Privat-Dozent Dr. Gutmann in Berlin.

Verf. fand eine um 0,3—0,4 mm verringerte orbitale Verschieblichkeit des Augapfels, wenn dessen Spannung auf etwa 40 mm Hg und darüber gesteigert war. Bei operativ herabgesetztem Druck nahm die Verschieblichkeit wieder zu. Bei sehr starker Myopie war die Verschieblichkeit meist verringert, bei hoher Hypermetropie erhöht. Bei Asymmetrie der Gesichtshälften und Anisometropie fanden sich Differenzen der Verschieblichkeit.

---

2) **Weitere Untersuchungen über die bei Nasen- und Nasennebenhöhlen-Krankheiten vorkommenden Gesichtsfeld-Veränderungen,** von Dr. Irene Markbreiter. (Universitätsklinik für Nasenkrankheiten in Budapest.)

Unter 100 Fällen von Empyem der Nebenhöhlen fand Verf. 70 mal Gesichtsfeld-Veränderungen. Diese bestanden 52 mal in Vergrößerung des blinden Flecks, 7 mal in Zentralskotom; in 11 Fällen waren periphere Gesichtsfeld-Einschränkungen, inselförmige zerstreute kleine Ausfälle und Ringskotome festzustellen. Auch in 37 Fällen von nicht eitrigen Nasenleiden fanden sich verschiedene Gesichtsfeld-Beschränkungen.

Die wichtigste Veränderung, Vergrößerung des blinden Fleckes, kann bei Empyemen vorhanden sein, ehe Sehschärfe und Augenhintergrund Störungen zeigen. Sie verschwindet bei Heilung des Nasenleidens. Beim Zustandekommen der Skotome kann die Entzündung sich auf die Sehnervenfasern fortsetzen oder eine Zirkulationsstörung oder eine toxische Einwirkung bestehen. Diese drei Ursachen können allein oder miteinander kombiniert wirken.

---

3) **Über die kontralateralen Sehstörungen nasalen Ursprunges,** von Prof. Onodi in Budapest.

Bericht über 12 Fälle, in denen einseitige Nasen-Erkrankung eine Sehstörung auf der entgegengesetzten Seite oder auf beiden Seiten zur Folge hatte. Wie in allen Mitteilungen des Verf.'s unterstützen sehr instruktive Abbildungen entsprechender Schädeldurchschnitte seine Erläuterungen.

---

4) **Über Ectropium uveae congenitum,** von Dr. Samuels. (Universitäts-Augenklinik in Prag.)

Verf. konnte einen Fall der Hirschberg'schen Schürzenform des Ectropium uveae congenitum, die eine wirkliche Umstülpung des retinalen Irisblattes auf die vordere Irisfläche darstellt, anatomisch untersuchen. Er bestätigt die früheren Ergebnisse, fand, was noch nicht festgestellt war, einen innigen Zusammenhang des peripheren Randes mit dem Irisstroma.

---

5) **Die Angst vor dem Blick,** von Dr. Seligmann in Hamburg.

Die interessanten Ausführungen zeigen, welch' große Bedeutung die Furcht vor dem Blick im Volke hat, wie seltsam die Vorstellungen über die

Wirkungen des „bösen“ Blicks sind und wie wunderlich die Schutzmittel, die als Abwehr dagegen ersonnen sind.

---

6) **Über die Locheisen-Operation zur Beseitigung des Glaukoms,** von Dr. Butler in Birmingham.

Verf. findet die Elliot'sche Operation schwierig und hat an den Trepanen auszusetzen, daß sie kaum scharf zu halten sind, deshalb oft starken Druck auf den Bulbus nötig machen. Er bevorzugt die Holth'sche Operation als leichter, dessen Kneifzange als das zweckmäßigere Instrument. Die Resultate waren günstig. Verf. spricht sich gegen die Messungen mit dem Schiötzschen Tonometer aus, da dieses nicht den intraokularen Druck messe, sondern dazu die Starrheit der Hornhaut. Die Palpation mit dem Finger sei vorzuziehen.

---

7) **Notiz zur Technik der Dakryocystorhinostomie von Toti,** von H. Kuhnt in Bonn.

Im Anschlusse an seine früher berichteten Mitteilungen bringt Verf. Einzelheiten einer Modifikation des Toti'schen Verfahrens, das gute Ergebnisse brachte. Es besteht darin, daß das der abgetragenen medialen Tränensackwand korrespondierende Stück der Nasenschleimhaut nicht ausgeschnitten, sondern ein Lappen daraus gebildet wird, dessen Basis dem Resektionsrande des Stirnfortsatzes in ganzer Ausdehnung anliegt.

Juni.

1) **Experimentelle Untersuchungen über die Beziehungen zwischen Einschluß-Blennorrhoe und Trachom,** von Prof. Gebb in Greifswald.

Eine ätiologische Identität zwischen Einschluß-Blennorrhoe und Trachom besteht nach den Untersuchungen des Verf.'s sicher nicht.

---

2) **Pfropfung von Lippen-, Mundschleimhaut- und Epidermis-Lappen bei Erkrankungen der Hornhaut und Verätzungen des Auges. Bericht über 71 Pfropfungen,** von Prof. Dr. Denig in New York.

Die vom Verf. früher eingehend mitgeteilte Methode bewährte sich in den meisten Fällen sehr gut.

---

3) **Über Iridorezidive,** von Dr. Terlinck. (Universitäts-Augenklinik in Brüssel.)

Nach Salvarsan-Injektion, auch nach Quecksilber-Behandlung sah Verf. Rezidive der Iritis wenige Tage nach der Einspritzung auftreten. Diese Rezidive sind den Neurorezidiven gleich zu stellen.

---

4) **Ein lehrreicher Fall konsequenter Simulation angeborener Farbenschwäche,** von Privat-Dozent Dr. Koellner in Würzburg.

Der Fall zeigte, wie ein intelligenter Mann von einer bestimmten Vorstellung, von herabgesetztem Farbensinn ausgehend, zunächst folgerichtige, dieser Vorstellung entsprechende Fehler machte. Später lernte er aus den zahlreichen Untersuchungen, auch wohl durch Bücherstudium, so daß er sich dem Verhalten eines angeborenen Farbenschwachen näherte und die Entlarvung sehr schwer wurde. Spiro.

III. The Ophthalmoscope. 1914. Februar.

1) **Sechs Fälle von Geschwülsten der Tränendrüse mit anatomischem Befund,** von R. H. Elliot u. A. C. Ingram.

Fall 1. 18jähriges Hindu-Mädchen, das seit mehr als einem Jahre eine Geschwulst am linken Oberlid bemerkt hatte. Entfernung der Geschwulst, die anatomisch den Mischgeschwülsten der Parotis gleicht. Fall 2. 3jähriger Hindu-Knabe. Die Geschwulst bedeckte den Augapfel mit zerstörter Hornhaut. Entfernung der Geschwulst samt dem zerstörten Augapfel. Ausräumung der Augenhöhle. Nach 2 Monaten Rezidiv. Anatomisch Spindelzellen-Sarkom. Fall 3. 3jähriges Hindu-Mädchen. Beiderseitige Tränendrüsen-Geschwulst. Nase und Oberkiefer von Geschwulstmassen erfüllt. Keine Operation. Fall 4. 35jähriger Mohammedaner, zweilappige linksseitige Geschwulst, wahrscheinlich syphilitischen Ursprungs, aber keine Beeinflussung durch Quecksilber und Jod. Krönlein'sche Operation. Die Geschwulst besteht aus einer käsigen von fibrösem Gewebe umhüllten Masse. Rezidiv nach 10 Monaten. Fall 5. 9jähriges Hindu-Mädchen mit Geschwulst der linken Tränendrüse. Krönlein'sche Operation. Kleinzelliges Rundzellen-Sarkom, mit Rezidiv nach 2 Monaten. Fall 6. 30jährige Hindu-Frau mit Geschwulst der linken Tränendrüse, die mit der Lederhaut verwachsen ist. Aussäumung der Augenhöhle; wahrscheinlich ein von der Tränendrüse ausgehendes Endotheliom.

---

2) **Das Sehen der Dichromaten,** von Edrige Green.

Das Farben-Unterscheidungsvermögen des Dichromaten entspricht vielleicht einer früheren menschlichen Entwicklungsstufe. Der Grad der Farben-Blindheit ist in verschiedenen Fällen sehr verschieden.

---

3) **Über Drucksteigerung des Augapfels,** von S. D. Risley.

Das Glaukom ist der Ausdruck entzündlicher Prozesse durch allgemeine endogene Infektion oder Toxämie oder auch lokale exogene Infektion.

---

4) **Eine neue Art, die Burdon-Cooper'schen Bilder zu verwenden,** von E. Maddox.

Benutzung von Reflexbildern in Zylinderlinsen zur Bestimmung der Achse.

---

5) **Ein Fall von doppelseitigem, ringförmigem, trachomatösem Pannus,** von Granville Waddy.

Der Fall (6jähriger Knabe von trachomatösen Eltern) ist wegen der Ähnlichkeit mit Frühjahrskatarrh bemerkenswert, der schnelle Erfolg der Behandlung sicherte die Diagnose.

März.

1) **Eine Würdigung der amerikanischen Augenheilkunde,** von R. H. Elliot.

Eine zweimonatliche Reise durch die Vereinigten Staaten überzeugte Verf. von dem hohen Stand der Augenheilkunde; ein großer Teil der Augenärzte treibt gleichzeitig Ohren- und Nasenheilkunde.

---

2) **Die operative Behandlung des Keratokonus,** von P. H. Adams.

Verf. operierte nur bei Sehschärfe weniger als $^1/_4$ nach Korrektion (20 Fälle). Er kauterisierte zentral und schloß oben die Elliot'sche Operation mit kleiner peripherischer Iridektomie an.

---

3) **Studien über Wesen und Behandlung des Flügelfells**, von J. O. Mc Reynolds.

Eigene Beobachtungen und eine Rundfrage an 100 Augenärzte Amerikas: die Ursache liegt in längerer Reizung, besonders durch Hitze, windige, trockene, staubige Atmosphäre, Sonnenlicht. Besonders häufig und schwer kommt das Flügelfell im Südwesten der Vereinigten Staaten vor. Die bloße Ausschneidung ist zu verwerfen, weil die Narbe neue Reizungen veranlaßt. Verf. transplantiert in folgender Weise: Nach scharfem, nicht stumpfem Abpräparieren der Spitze von der Hornhaut mit Graefe'schem Messer wird längs des unteren Pterygium-Randes ein Scheerenschnitt bis zur Basis geführt, dann der Körper und die unterhalb des Schnittes gelegene Bindehaut unterminiert. Durch den Kopf des Flügelfelles wurden die beiden Enden eines doppelt armierten Fadens geführt, dann in die Bindehaut-Tasche unterhalb des Schnittes geleitet und am Fornix ausgestochen. Der Körper des Flügelfelles gleitet beim Knoten unter die losgelöste Bindehaut. Akute Bindehaut-Entzündung bildet für die Operation eine Gegenanzeige, bei chronischer genügt antiseptische Ausspülung.

---

4) **Metastatische gonorrhoische Bindehaut-Entzündung mit Hornhaut- und Regenbogenhaut-Entzündung: Zwei Fälle**, von Hanford McKee.

1. Gonorrhoische Harnröhren-Entzündung, der sich Anschwellung der Kniegelenke und Bindehaut- mit Regenbogenhaut-Entzündung anschloß. Gonokokken im Bindehaut-Sekret. Heilung durch Vaccine-Behandlung neben örtlicher Behandlung. 2. Im Anschluß an gonorrhoische Harnröhren-Entzündung Perikarditis und Gelenk-Entzündung mit Bindehaut-, Hornhaut- und Regenbogenhaut-Entzündung. Heilung durch örtliche Behandlung.

---

5) **Ein Fall von epibulbärem Leukosarkom**, von R. H. Dickson.

April.

1) **Bericht über 26 Trepanationen nach Elliot bei Glaukom**, von Wendell Reber. (Schluß im Maiheft.)

Unter 26 operierten Augen waren 6 degenerierte erblindete, in welchen die Schmerzen beseitigt wurden. Bei 5 anderen blinden Augen wurde ein geringes Sehvermögen erzielt. In den übrigen 15 Fällen war das Resultat gut. Verf. hat früher bei Glaukoma simplex nicht operiert, jetzt trepaniert er, wenn trotz Miotica und Allgemeinbehandlung das Sehvermögen sinkt. Er benutzt einen mechanisch betriebenen Trepan von 2 mm Durchmesser.

---

2) **Dekompression bei Glaukom**, von G. Young.

Die bei chronischem Glaukom erzielten operativen Erfolge sind nicht durch Iridektomie oder Cyklodialyse erreicht, sondern durch die hierbei entstehenden Spalten in der Lederhaut, welche eine Drainage des Kammerwassers nach dem subkonjunktivalen Raum ermöglichen. Er operiert daher so, daß er nach Bildung eines breiten Bindehaut-Lappens zwei Trepan-Öffnungen 6 mm voneinander entfernt anlegt, beide in der Lederhaut nahe der Hornhaut.

---

3) **Augenverletzungen durch Augengläser**, von H. Lauber.

Unter einem Krankenmaterial von 150000 Patienten wurden 5 Fälle, d. h. 1 : 30000 beobachtet. 1. Bruch des Glases durch Eisenbahn-Unfall. Durchbohrende Lederhautwunde. Ausgang in Netzhaut-Ablösung. 2. Kesselexplosion, Verletzung des Lides, der Hornhaut und Lederhaut. Iridocyklitis,

Enukleation. 3. Bruch des Kneifers durch auffallende Garderobennummer, Wundstar mit Glassplitter in der Linse. Entfernung derselben, Heilung. 4. Brille durch Spielball zertrümmert. Entfernung des Glassplitters aus der Vorderkammer, drei weiterer aus der Hornhaut. Heilung. 5. Bruch des Kneifers durch Knochenstück: Zuschauen beim Schlachten. Wundstar. Behandlung noch nicht abgeschlossen.

Die Beobachtungen des Verf.'s und Vogt's (Centralbl. f. Augenheilk. Bd. 36, S. 354, 1912), 5 Fälle zusammengerechnet, ergeben, daß 3 mal Brillen, 7 mal Kneifer die Verletzung hervorriefen. Diese Verletzungen sind so selten, daß sie keine Bedenken gegen das Tragen von Gläsern rechtfertigen, die im Gegenteil meist das Auge vor Verletzungen schützen.

---

4) **Eine Operation gegen Trichiasis,** von Odillo Maher.

Der Lidknorpel wird von der Innenfläche des Lides aus vollständig durchtrennt, in dieser Lücke wird ein von der Unterlippe entnommener Schleimhautlappen mit Nähten befestigt.

---

5) **Eine Operationsmethode bei unreifem, grauem Star mit schmaler vorderer Kammer,** von N. Mulgunc.

Verf. vertieft die Vorderkammer künstlich, indem er mit feiner Kanüle am Limbus eingehend soviel physiologische Kochsalzlösung einspritzt als zur Erzielung einer genügend tiefen Vorderkammer erforderlich ist.

G. Abelsdorff.

Mai.

1) **Der Levator palpebrae superioris, die Anheftungen und Beziehungen seiner Aponeurose,** von S. E. Whitnall.

Die Levator-Sehne hat Anheftungen am Lid und an der Augenhöhle. Die ersteren sind mit der Lidhaut durch zahlreiche Fasern verbunden. An den Rändern der Augenhöhle ist die Aponeurose medial und lateral befestigt. Das laterale Ende ist stärker und mit der Tränendrüse verbunden. An der medialen Seite verliert die Aponeurose ihren sehnigen Charakter und kommt in Berührung mit der Sehne des M. obliquus superior. Dieses Ende der Aponeurose mit dem Augenhöhlenrand an der inneren Seite und der Obliquussehne darüber bildet einen dreieckigen Raum in der oberen inneren Gegend der Augenhöhle. Durch diesen Raum wölbt sich das orbitale Fett vor, wenn die darüber liegenden Orbikularis-Bündel ihren Tonus verloren haben; so wird am Oberlid am inneren Winkel die im höheren Lebensalter häufig sichtbare Schwellung gebildet.

Die Levator- und Rectus superior-Sehne sind durch ihre Scheiden innig verbunden. Wo die beiden Muskeln sich zu ihren verschiedenen Ansätzen trennen, bildet die Faszie eine Verdickung, die an der oberen Übergangsfalte befestigt ist und als Nebeninsertion des Levators beschrieben wird.

---

2) **Regenbogenhaut-Entzündung mit Diplobacillus Morax-Axenfeld,** von E. Thomson.

In zwei Fällen von Bindehaut-Entzündung mit Morax-Axenfeld's Diplobazillen trat Regenbogenhaut-Entzündung hinzu, die durch Zinkbehandlung günstig beeinflußt wurde.

---

3) **Ein Fall von intraokularer Hernie des Glaskörpers,** von E. Temple Smith.

Nach einem Holzstoß gegen das linke Auge war die vordere Kammer voll Blut. Nach Resorption desselben ragte eine gelatinöse oszillierende Masse von oben in die Vorderkammer hinein bei anscheinend normal liegender Linse. Wegen Drucksteigerung wurde eine Iridektonie gemacht, hierbei floß die erwähnte Masse, die vorgefallener Glaskörper war, ab. Später zeigte sich, daß die Linse nach unten und innen verlagert war.

---

4) **Erblich blaue Lederhäute und Knochenbrüchigkeit,** von E. A. Cockayne.

Ein 2jähriges Mädchen zeigte tiefblaue Lederhaut, ebenso der Vater, der im Alter von 16 Jahren beide Beine gebrochen hatte. Von seinen Geschwistern hatte eine Schwester blaue Lederhäute und die Knöchel gebrochen. Der Großvater hat ebenfalls blaue Lederhäute und im Laufe der Zeit sämtliche Röhrenknochen, auch mehrere Rippen gebrochen, ebenso seine Schwester und der Urgroßvater.

Juni.

1) **Abwechselndes Hyphäma, eine ungewöhnliche Folge von Erschütterung des Augapfels,** von A. J. Ballantyne.

Bei einem 48jährigen Mann trat nach einem Steinwurf gegen das Auge Hyphäma, Sphinkter-Risse und ovale Pupille ein. Bei Lageveränderungen des Kopfes nahm das Hyphäma stets die tiefste Stelle ein. Bei Akkommodation verschwand es, um beim Fernsehen wieder zu erscheinen. — Die Erklärung dieses Phänomens sieht Verf. darin, daß durch Ablösung des Strahlenkörpers eine Verbindung der Kammer mit dem Suprachorioideal-Raum geschaffen war. Bei Akkommodation wurden die abgelösten Teile von der Lederhaut abgehoben, Kammerwasser samt Hyphäma angesaugt, um bei Erschlaffung des Ciliarmuskels wieder herausgepreßt zu werden.

---

2) **Sehnenfältelung: eine Methode der Vorlagerung ohne Resektion der Sehne bei Strabismus convergens,** von A. S. Worton.

Nichts Neues.

---

3) **Holth's Stanz-Operation bei Glaukom,** von Harrison Butler.

Nach vergleichenden Versuchen zwischen Elliot's und Holth's Operation hat sich Verf. für die letztere entschieden, die das Drücken des kranken Auges bei der Operation vermeidet. Nach Freipräparieren des Bindehaut-Lappens wie bei der Elliot'schen Operation wird die Lanze 1,5 mm vor dem Limbus aufgesetzt und in die Vorderkammer vorgeschoben. Dann wird mit dem Stanz-Instrument eine Lederhautscheibe ausgestanzt, ein Stück Regenbogenhaut ausgeschnitten, der Bindehautlappen reponiert und durch Naht fixiert.

Verf. ist mit den Resultaten sehr zufrieden, allerdings waren unter 29 Operationen 6 Mißerfolge, von welchen 4 der anfänglich noch mangelhaften Technik zuzuschreiben sind.

---

4) **Ein Todesfall nach Evisceration,** von J. Gray Clegg.

Ein 47jähriger Patient, der 7 Jahre früher durch Verbrennung ein ausgedehntes Hornhautleukom erlitten hatte, erkrankte an demselben Auge

an Pantophthalmie. 2 Tage nach der Evisceration Verwirrtheit, kein Fieber, nach weiteren 2 Tagen trat der Tod ein. Bei der Sektion wurde der Stumpf des Augapfels voll Eiter gefunden, aus dem Durchschnitt des Sehnerven quoll Eiter, beiderseitige eitrige Hirnhaut-Entzündung, hauptsächlich an den Stirnlappen.

---

5) **Eine Methode, große Netzhautablösungen zu untersuchen,** von R. H. Elliot.

Durchleuchtung durch die Lederhaut bei erweiterter Pupille und Lupenbetrachtung.

---

6) **Rundzellen-Sarkom der linken Augenhöhle,** von A. Maitland Ramsay.

Bei einem 14jährigen Knaben entwickelte sich nach einem Schlage gegen das linke Auge starker Exophthalmus mit Ulceration der Hornhaut. Die Diagnose wurde zunächst auf Entzündung des orbitalen Zellgewebes gestellt. Probe-Incision mit schwer zu stillender Blutung. Pantophthalmie, Exenteration. Hiernach wuchsen aus der Augenhöhle sich täglich vergrößernde Massen heraus mit lebensgefährlichen Blutungen. Radikaloperation wegen Anämie unmöglich, die Geschwulst wurde von der Augenhöhle abgetrennt, Gewicht $1^1/_2$ Pfund. Mikroskopische Diagnose typisches Rundzellen-Sarkom. Tod nach 5 Monaten.

---

7) **Ein langjähriger Fremdkörper in der Regenbogenhaut,** von P. Milnes Bride.

Ein in die Regenbogenhaut eingeheilter Fremdkörper verursacht in dem normal sehenden Auge zeitweise Regenbogenhaut Entzündung, bis er schließlich nach 8 Jahren durch Iridektomie entfernt wurde. Es bestand keine Rostfärbung.

Juli.

1) **Periskopische Linsen,** von Archibald Stanley Percival.

---

2) **Doppelt- und Vielfachsehen in Verbindung mit Astigmatismus,** von J. W. Barrett.

Wenn vor ein emmetropisches Auge, Zylinder + 1,5 D., Achse horizontal gehalten wird, so erscheinen von den Snellen'schen Buchstaben in 1,5 m Entfernung die größeren verwaschen, die kleineren (von 12 ab) doppelt und die kleinsten (von 3 ab) vervielfacht in vertikaler Richtung. Es ist sehr schwierig, die großen Buchstaben mit irgend einem Zylinder zu verdoppeln, ein schwarzer Punkt auf weißem Papier kann nicht verdoppelt werden. In diesem Unterschied liegt die Schwierigkeit des Problems, die noch nicht gelöst ist.

---

3) **Abnormer Verlauf einer Netzhautvene,** von George Coats.

In einem kurzsichtigen Auge kreuzte die untere Hauptvene einen Konus, tauchte, nachdem sie die Hälfte überschritten, in die Tiefe, um in der Aderhaut eine verschleiert sichtbare Schleife zu bilden, und kam dann wieder am Rande des Konus hervor, um in der Netzhaut wie gewöhnlich zu verlaufen.

---

4) **Die Lebensdauer der Londoner Augenärzte (1800—1850)**, von Julius Hirschberg.

Von 18 Londoner Augenärzten hatten 10 eine lange (über 60), 7 eine mittlere (40—60), nur einer (John Saunders) eine kurze Lebensdauer von 37 Jahren.

Für Paris erhält man ein analoges Verhältnis für dieselbe Zeit 1800 bis 1850, von 19 Pariser Augenärzten derselben Zeit (1800—1850) hatten 12 eine lange, 6 eine mittlere, einer eine kurze Lebensdauer.

---

5) **Ein Fall von traumatischem Exophthalmus**, von Philipp A. Harry.

Durch Fall in eine Hecke Zerreißung der Bindehaut, Abreißung der Muskeln mit Ausnahme des Externus und Obliquus inferior und Zerreißung des Sehnerven bei intaktem Augapfel.

---

6) **Ein Fall von tuberkulärem Jodismus am Unterlid, eine Gummigeschwulst vortäuschend.**

Die angegebene Veränderung (Infiltration und Geschwürsbildung ohne verhärteten Rand am Unterlid) war bei alter Lues nach Verabreichung von Jodkali entstanden und heilte bei örtlicher Anwendung von Quecksilbersalbe und innerlicher Gabe von Sajodin. G. Abelsdorff.

Vermischtes.

1) Wieder hat der Tod einen unsrer Veteranen hinweggerafft, Prof. Heinrich Schieß-Gemusaeus zu Basel ist im Alter von 80 Jahren verstorben. Die Würdigung des hochverdienten Mannes wird im nächsten Heft erfolgen.

2) Prof. Franz Schieck, Königsberg i. Pr., ist zum Nachfolger von Prof. Eugen v. Hippel in Halle ernannt worden.

3) Prof. Edward Jackson (Denver, Col., U. S. America) bringt in der August-Nummer seiner Ophthalmic-Literature das folgende:

War.

.... Wether Germany shall conquer or be conquered, the spirit that animated Graefe, Helmholtz and Hirschberg in their lives of eminent service to science and humanity, is for the time obscured. It may never again give German ophthalmology the leading place it has occupied for the last half century....

Das September-Heft hat einen Leitartikel

To lead in ophthalmology.

America's opportunity opened by war in Europe extends in many directions.... It is worth while to consider if the leadership in ophthalmology will not to a large extent be transferred to this side of the Atlantic....

Meinem hochverehrten Freunde Edward Jackson nur zwei Worte der Erwiderung.

Der Deutsche Geist wird sich siegreich behaupten. Mit dieser Überzeugung leben und sterben wir.

Die Führung fällt dem Genie zu, — in welchem Lande es auch erscheint.

4) Prof. Giuseppe Albertotti zu Padua ist zum Mitglied des Ober-Studien-Rates (Membro del Consiglio superiore della publica Istruzione) gewählt worden, — eine Auszeichnung für den Forscher, eine Ehre für unsre Fachwissenschaft.

5) Aus meinem Buche, Englands Augenärzte 1800—1850, (1914, 470 S.), das demnächst erscheinen wird, will ich die folgenden Worte hervorheben.

Vorrede.

Die Entwicklung der englischen Augenheilkunde im 19. Jahrhundert zu schildern ist eine schwierige Aufgabe, da Vorarbeiten fast gänzlich fehlen. Überhaupt haben die Engländer, die so viel Geschichte der Heilkunde gemacht, noch keine Zeit gefunden sie zu beschreiben.

Gleich bei dem ersten Beginn meiner Untersuchungen wurde mir klar, daß in England die schon im Jahre 1805 anhebende Gründung von Sonder-Krankenhäusern für Augenleidende von der größten Bedeutung gewesen, gerade so wie bei uns in Deutschland die Gründung von Augenkliniken an den Universitäten.

Aber ein genauer und vollständiger Nachweis dieser englischen Augen-Heilanstalten ist nicht vorhanden. Meine ersten Versuche, mir einen solchen zu verschaffen, sind völlig fehlgeschlagen. Da wandte ich mich an meinen hochverehrten Freund Edward Nettleship. Mit seinem wissenschaftlichen Scharfblick erkannte er sofort die Wichtigkeit dieser Zusammenstellung, nicht bloß für die Geschichte der Augenheilkunde, sondern auch für die medizinische Topographie des heutigen Englands; mit der von ihm gewohnten Gründlichkeit ist er ans Werk gegangen. Seiner Autorität ist es gelungen, unter der aufopfernden Mitwirkung von Hrn. R. A. Greeves, zuverlässige Antworten auf die durch das vereinigte Königreich gesendeten Fragebogen zu erhalten.

Ich empfing die genauen Nachrichten über die Gründung und den Ausbau der britischen Augen-Heilanstalten und der Augen-Abteilungen an den allgemeinen Krankenhäusern, sowie die Listen der Wund- und Augenärzte, die an denselben von Beginn an bis heute tätig gewesen sind.

So gewann ich den Rahmen, in den ich meine Geschichte der englischen Augenärzte von 1800—1850 bequem einfügen konnte, (den ich allerdings, da ich nicht bloße Jahrbücher schreiben wollte, nach der Neuzeit hin mehrfach überschritten habe); gleichzeitig war eine Übersicht der Einrichtungen geliefert, die heute in England den Augenleidenden zur Verfügung stehen.

Allen den Herren, die an dieser Aufstellung mitgewirkt haben, bin ich zu großem Dank verpflichtet, am meisten aber Hrn. R. A. Greeves und dem unvergeßlichen Edward Nettleship.

Auf dem Londoner Kongreß, im August 1913, verlebte ich mit diesem noch bedeutsame Stunden, die unsren gemeinschaftlichen Erinnerungen aus den Jahren 1877 und 1879 gewidmet waren. Nach Hause zurückgekehrt, teilte ich ihm meine Bitte mit, er möge die Widmung meines Buches annehmen, und bat ihn, mir zur Beschaffung der Bilder einiger hervorragender englischer Augenärzte aus den Jahren 1800—1850 behilflich zu sein.

Am 10. Oktober schrieb er mir eine längere Antwort: „. . . . 2. Dedication. I shall of course be much, very much honoured“. Hierauf gab er mir die erste Nachricht von seiner traurigen Erkrankung, die seinem edlen, der Wissenschaft geweihten Leben so bald ein Ziel setzen sollte.

Einem Brief des Hrn. Donald Gunn vom 3. November entnehme ich, daß die Anordnungen, die ihm E. Nettleship bezüglich der Bilder für mein Buch gab, das letzte gewesen, was zu diktieren er noch Kraft besessen.

Somit kann ich das Buch nur seinem Andenken widmen.

Den tatsächlichen Inhalt der englischen Arbeiten zur Augenheilkunde aus der ersten Hälfte des 19. Jahrhunderts habe ich den Quellen entnommen, d. h. den englischen Veröffentlichungen, wie sie in Lehrbüchern, Sonderschriften, Broschüren, Zeitschriften vorliegen.

Bei der Kürze des menschlichen Lebens war es mir von hohem Wert, daß meine eigne Bücher-Sammlung mit englischen Werken so reich ausgestattet ist: und daß unsre beiden großen Bibliotheken, die Königliche sowie die der Kaiser-Wilhelms-Akademie, ihre Schätze mir so bequem zugänglich machten.

Um von den Strömungen und Strebungen der ersten Hälfte des 19. Jahrhunderts, sowie von der öffentlichen Meinung, die derzeit England auf unsrem Gebiet maßgebend war, mir eine Anschauung zu verschaffen, habe ich The Edinburg medical Journal von 1805—1855 genau durchgesehen und darin reiche Belehrung gefunden. Natürlich ist das zeit- und landsgenössische Urteil von hohem Wert. Aber stets habe ich versucht, in wichtigen Fragen und über hervorragende Männer und ihre Hauptarbeiten mir ein eignes Urteil zu bilden.

So übergebe ich meine Arbeit den Fachgenossen zur Beurteilung. Den Britischen möchte ich noch eines sagen, — daß ich an diese Arbeit mit der Liebe herangegangen bin, die meine wiederholten Reisen nach England, meine Besichtigung englischer Augen-Heilanstalten, meine persönliche Bekanntschaft und Freundschaft mit einigen der von mir geschilderten Männer mir eingeflößt haben, und natürlich mit derjenigen Unparteilichkeit, die Hr. G. A. Berry mir für die früheren Teile meiner Geschichtsdarstellung freundlichst bezeugt hat.

Berlin, April 1914. Julius Hirschberg.

Mein Nachwort vom 28. August 1914 steht auf der letzten Seite des Buches. . . .

Nachwort.

Dieses Buch habe ich im tiefsten Frieden geschrieben, das Vorwort stammt vom April 1914.

In der „Times“ vom 1. August 1914 haben britische Gelehrte, Prof. des Arabischen an der Universität Cambridge C. G. Browne; Prof. der Theologie zu Cambridge F. C. Burkitt; Prof. J. Estlin Carpenter, Oxford; Prof. F. J. Foakes-Jackson von Jesus College, Cambridge; Rektor K. Latimer Jackson; Prof. Kirsopp Lake; Prof. W. M. Ramsay, früher an der Universität Aberdeen; Prof. W. B. Selbie, Oxford, Prof. der Physik J. J. Thomson, Cambridge, das folgende Bekenntnis verkündet:

„Wir erblicken in Deutschland ein Volk, das in Künsten und Wissenschaft führend ist; wir alle haben von deutschen Forschern gelernt und lernen noch immer von ihnen. Krieg gegen Deutschland in Serbiens und Rußlands Interesse ist eine Sünde gegen die Gesittung (will be a sin against civilisation).“

Dies ist auch mein Bekenntnis. Ich will, als deutscher Gelehrter, kein bittres Wort hinzufügen.

Berlin, am 28. August 1914. Julius Hirschberg.

Bibliographie.

1) Versuche zur Analyse der Licht- und Farben-Reaktionen eines Wirbellosen (Daphnia pulex), von Wolfgang F. Ewald. (Zeitschrift f. Sinnesphysiol. 1914. August.) Für die seitliche Orientierung von Daphnia zum Licht haben gleiche Lichtmengen gleiche Wirkung, ob sie nun kontinuierlich oder mit hoher oder geringer Intermittenz zugeführt werden. Also ist die Orientierung eine Funktion der konstanten Intensität und beruht auf der Erhaltung stationärer Gleichgewichts-Zustände. Für die „positiven und negativen Bewegungs-Reflexe“ dagegen wirkt intermittierendes Licht unterhalb der bei etwa 20—30 Unterbrechungen pro Sekunde gelegenen Verschmelzungs-Frequenz ganz verschieden von konstantem Licht, und zwar als erheblich stärkerer Lichtreiz. Die Reizstärke steigt proportional der Intensität und umgekehrt proportional der Unterbrechungs-Frequenz des intermittierenden Lichts. Also unterscheidet sich der Orientierungs-Apparat in der Art seiner Reaktion von dem positiven und negativen Bewegungs-Reflex vermittelnden Apparat: bei jenem ist die Reaktion eine Funktion der konstanten Intensität, bei diesem eine Funktion der Änderungen der Intensität der Zeiteinheit (Unterschieds-Empfindlichkeit). Das Bunsen-Roscoesche Energiemengengesetz ist nicht nur für die Reaktionen des (tropistischen) Orientierungs-Apparats, sondern auch für die auf Unterschieds-Empfindlichkeit beruhenden Bewegungs-Reflexe gültig, soweit man sich auf die Schwellen-Werte der Reizung beschränkt. Versuche mit farbigen Pigment-Papieren und dem prismatischen Spektrum ergeben, daß für gewisse Bewegungs-Reaktionen von Daphnia bestimmte Farben spezifische, durch Helligkeits-Wirkung nicht zu erklärende Effekte hervorrufen. Die eine Farbengruppe — Maximum im Grünlich-Gelb — wirkt positivierend, die andere — Maximum im Bläulich-Violett — negativierend. Der Effekt gewisser Grün- und Purpurtöne ist dagegen nicht spezifisch und kann durch farblose Helligkeits-Reize ersetzt werden. Die durch Weiß ersetzbaren Töne sind etwa dieselben wie bei gewissen menschlichen Dichromaten. Also besitzt Daphnia eine dichromatische Farben-Empfindlichkeit mit zwei Maxima in den Komplementär-Farben Grüngelb und Blauviolett. Es läßt sich ferner ein sukzessiver Helligkeits- und Farb- und ein simultaner Helligkeits-Kontrast nachweisen. Jener äußert sich z. B. durch umgekehrte Reaktion auf das gleiche Weiß nach Adaptation an Hell oder Blau einer-, an Dunkel oder Gelb anderseits. Dies findet darin seinen Ausdruck, daß Erhellung der Umgebung bei konstantem Hauptreizgebiet positiv statt negativ macht, Verdunkelung aber negativ statt positiv. Also wirkt Änderung der Umgebung nicht selbständig auf die Bewegungs-Reflexe, sondern im Sinne eines Helligkeits-Kontrasts zum Hauptreizlicht, nach dem das Tier orientiert ist. Dieser Kontrast durch gegensinnige Beeinflussung der zentralen, d. h. median gelegenen, kann durch die peripheren Augenteile entstehen. Für den Simultan-Kontrast bez. die ihn vermittelnden peripheren Augenteile haben die Farben nicht spezifische Wirkungen, die nicht auch durch Mischungen von Schwarz und Weiß zu erzielen wären. Also lassen sich viele Farben ohne Wirkung auf die Tiere vertauschen. Folglich sind bei Daphnia wie beim Menschen die peripheren Augenteile farbenblind. Der Orientierungs-Apparat dürfte hauptsächlich in den peripheren Augenteilen lokalisiert sein, der die positiven und negativen Reflexe vermittelnde Apparat dagegen in den zentralen. Für jene würde demnach

das Licht nur vermöge seiner konstanten Intensität, und zwar nach seiner Helligkeit, nicht nach seiner Farbe wirken, für diese nur vermöge seiner Änderungen, und zwar sowohl nach Farbe wie auch nach Helligkeit. Verf. gibt ein Schema für die Funktionen der verschiedenen im Daphnien-Auge vertretenen Apparate, das die Koppelung der Blau-Gelb-Prozesse untereinander und mit dem peripheren Helligkeits-Prozeß, die Beherrschung der stets beiderseitigen positiven und negativen Reflexe durch die ersteren und der einseitigen Orientierungs-Bewegungen durch den letzteren Prozeß veranschaulicht. Verf. macht aufmerksam auf eine morphologische Differenzierung der Augen zahlreicher, zum Teil mit Daphnia verwandter Arthropoden, die physiologische Verschiedenheiten von der Art der bei Daphnia gefundenen aufs zweckmäßigste unterstützen müssen.

2) Die Augen der Nacht-Insekten, von E. Bergman u. A. Popoff. (Archiv f. vgl. Ophth. 1914. 18. August.) Bei seitlicher Beleuchtung werfen die Augen der Nachtfalter und einiger nächtlicher Insekten im Dunkeln einen schönen roten oder rotgelben Schein, der auf einer Spiegelung beruht und durch Vorhandensein einer dem Sehpurpur ähnlichen Substanz zu erklären ist. Er wird bei geschwächten Tieren und nach greller Beleuchtung blasser und verschwindet im Tode. Der rote Farbstoff ist in Alkohol und $CHCl_3$ löslich. In den Nacht-Augen ist die Retina höher; ihre Elemente haben ein sehr langes, feines und schmales Außenglied und ein kürzeres, dichteres Innenglied. Zwischen den inneren Netzhautgliedern ist der ganze Raum von längsparallelen Tracheen ausgefüllt, die lufthaltig sind. Der Pigment-Gehalt der Zellen in den Nacht-Augen ist gering, die Pigment-Körner sind sehr beweglich. Die Netzhaut-Elemente sind reichlich mit einem diffus infiltrierenden Farbstoff angefüllt. Da die Tracheen Bündel bei den Tag-Schmetterlingen fehlen und nur bei den Nacht- und Dämmerungs-Insekten vorhanden sind, die ausschließlich den Licht-Reflex zeigen, so dürften sie als Tapetum oder als reflektierender Spiegel wirken. Die größere Länge der Netzhaut-Elemente und die Pigment-Armut habe eine größere Licht-Empfindlichkeit zur Folge. Die Pigment-Armut, besonders bei Dunkel-Adaptation, erklärt die Blendung des Nachtfalters (Sphinx, Bombyx usw.) durch grelles Licht. Das Tapetum scheint dazu zu dienen, das Licht durch Spiegelung ein zweitesmal auf die benachbarten Zellen zu werfen und so das Sehen zu verstärken. Die Hypothese einer Umwandlung gewisser dunkler Strahlen in leuchtende bei dieser Spiegelung dürfte unhaltbar sein.


3) Eine Beleuchtungs-Vorrichtung für die Anordnung zur spektralen Farben-Mischung in physiologischen Übungen nach v. Kries, von Wilhelm Trendelenburg. (Zeitschrift f. Sinnesphysiol. 1914. Heft 3.)

4) Die Akkommodation bei Pterotrachea, von C. Hess (München) und Ad. Gewery hagen (Heidelberg). (Archiv f. vgl. Ophth. 1914 18. August.) Bei elektrischer Reizung rückt die Linie deutlich und nicht unbeträchtlich nach vorn gegen die Hornhaut hin, Pterotrachea besitzt also wie die Cephalopoden und Alciopiden eine aktive Nah-Akkommodation durch Vorrücken der Linse und Vergrößerung ihres Abstandes von der Netzhaut. Das Vorrücken der Linse beruht auf einer durch Muskel Kontraktion beruhenden Druck-Erhöhung im „Glaskörper“.

Kurt Steindorff.

Um Einsendung von Separat-Abzügen wird gebeten (Berlin NW. 26 Schiffbauerdamm).

Verlag von Veit & Comp. in Leipzig. — Druck von Metzger & Wittig in Leipzig.






The Ohio State University
3 2436 001594629
CENTRALBLATT FUR PRAKTISCHE AUGENHE 001
RE1C4 V38
THE OHIO STATE UNIVERSITY BOOK DEPOSITORY
D AISLE SECT SHLF SIDE POS ITEM C
8 02 36 08 7 05 009 5